



A.S Claes

Bébé de 1 mois

Dyspnée depuis la naissance

Cyanose péri-buccale → urgences



Pas d'antécédent particulier (personnel, familiaux)

Bon état général

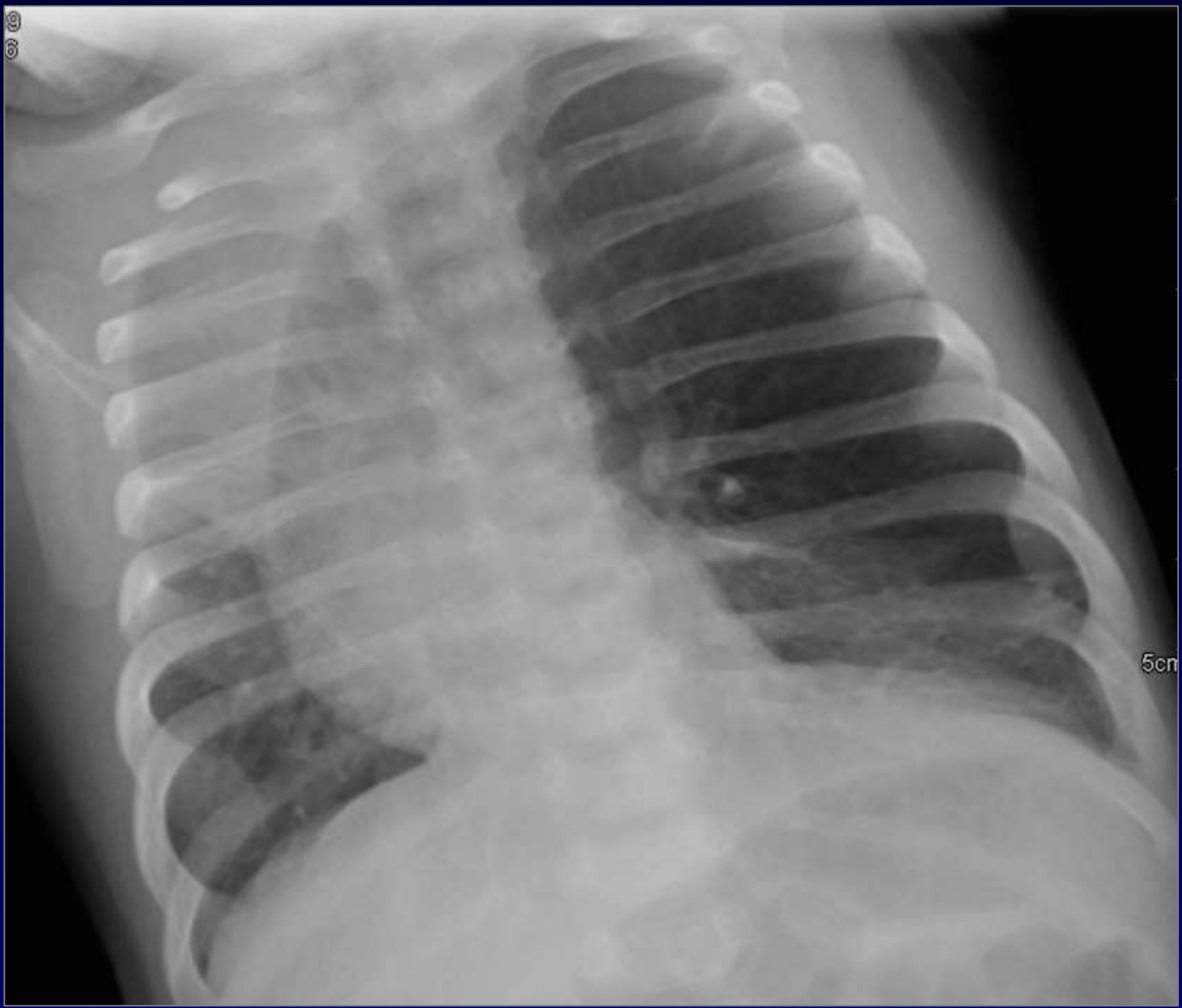
Apyrétique

Auscultation: diminution MV à gauche

Saturation à l'air ambiant: 88%

Biologie négative

Gazométrie: hypoxémie et acidose respiratoire





Diagnostic ?

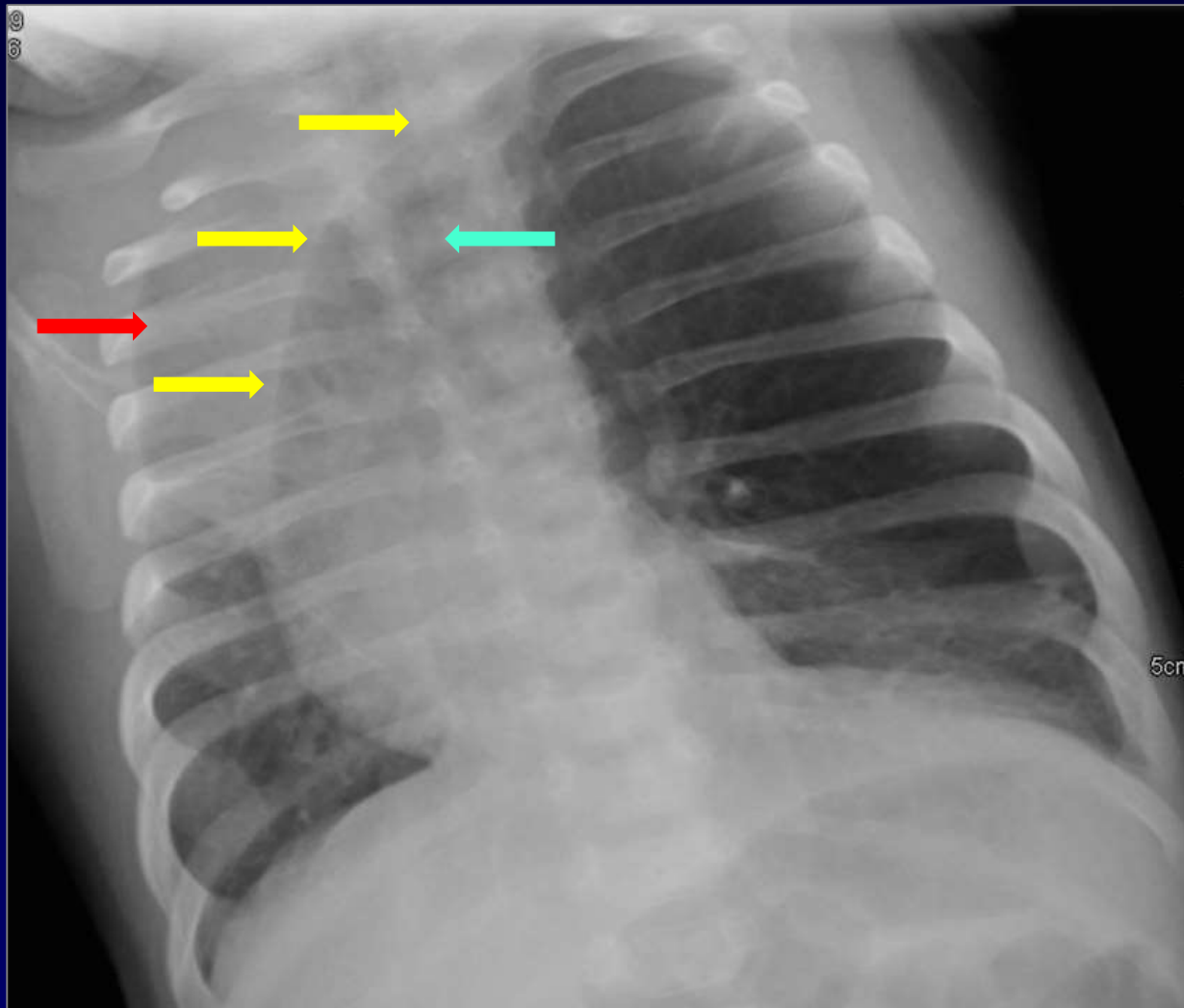


Diagnostic ?  
Emphysème lobaire géant



Diagnostic ?

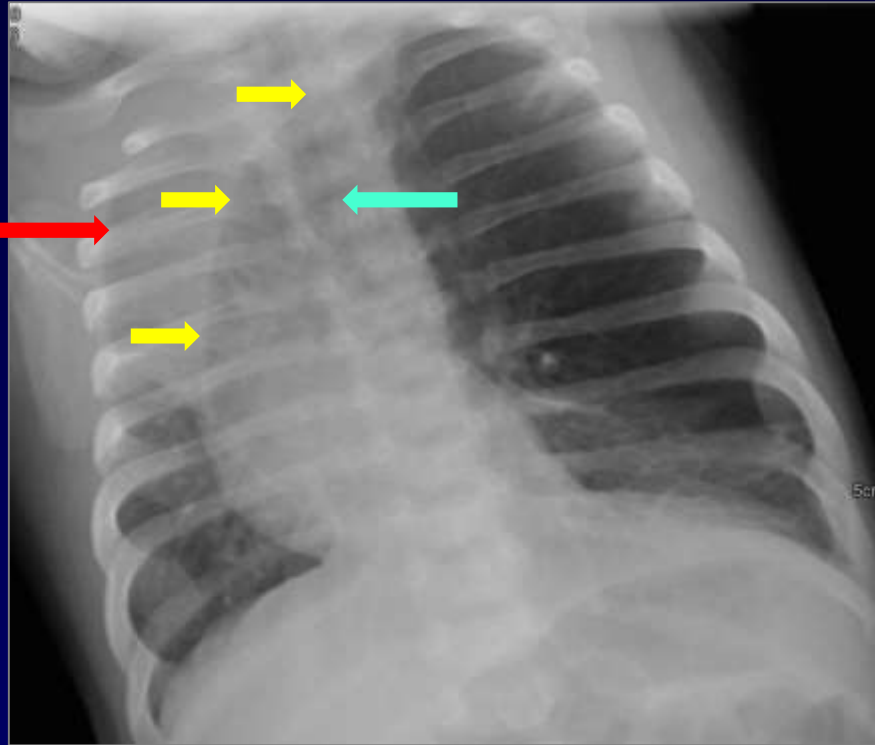
Emphysème lobaire géant





## Diagnostic ?

### Emphysème lobaire géant



Distension du LSG avec  
refoulement du médiastin  
antérieure

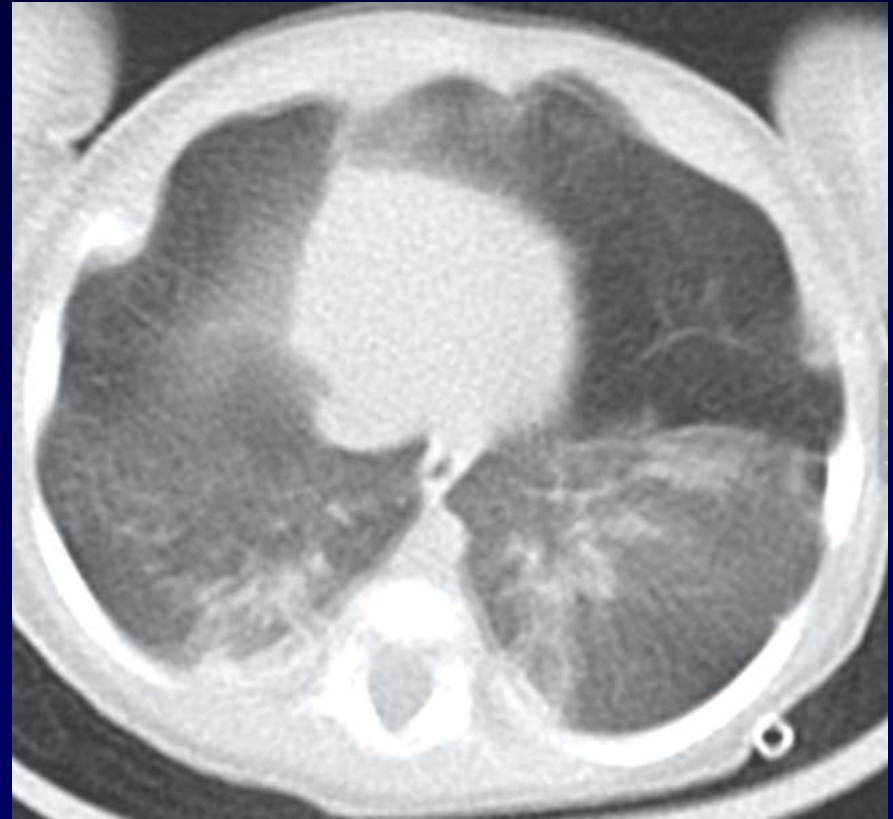
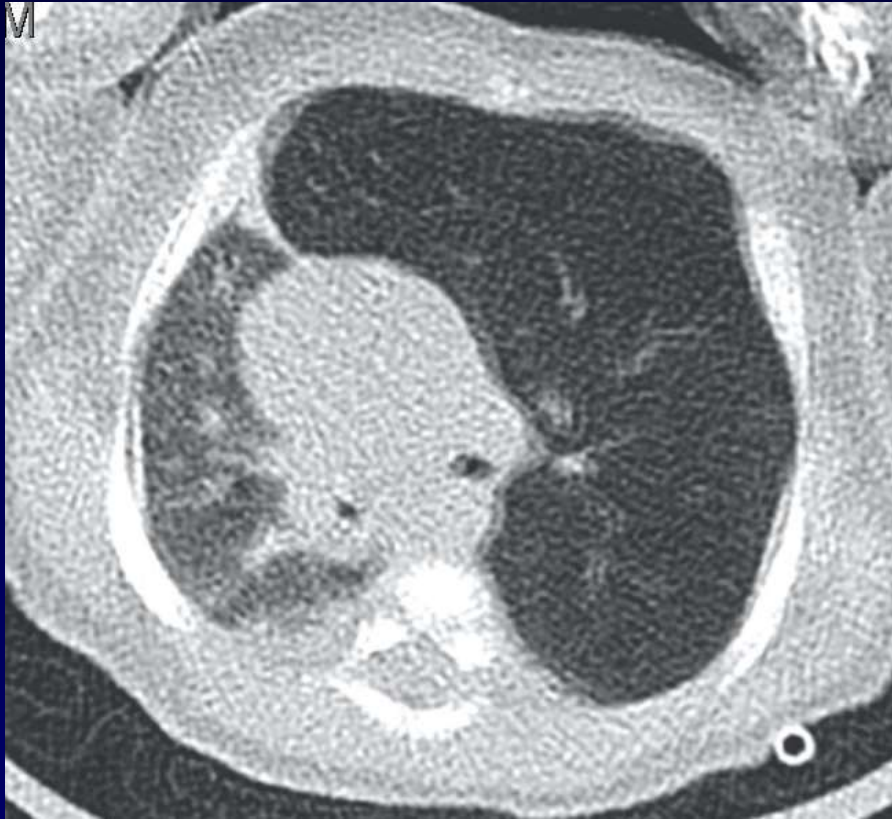Trachée reste en place

Compression du LSD normal et  
du thymus



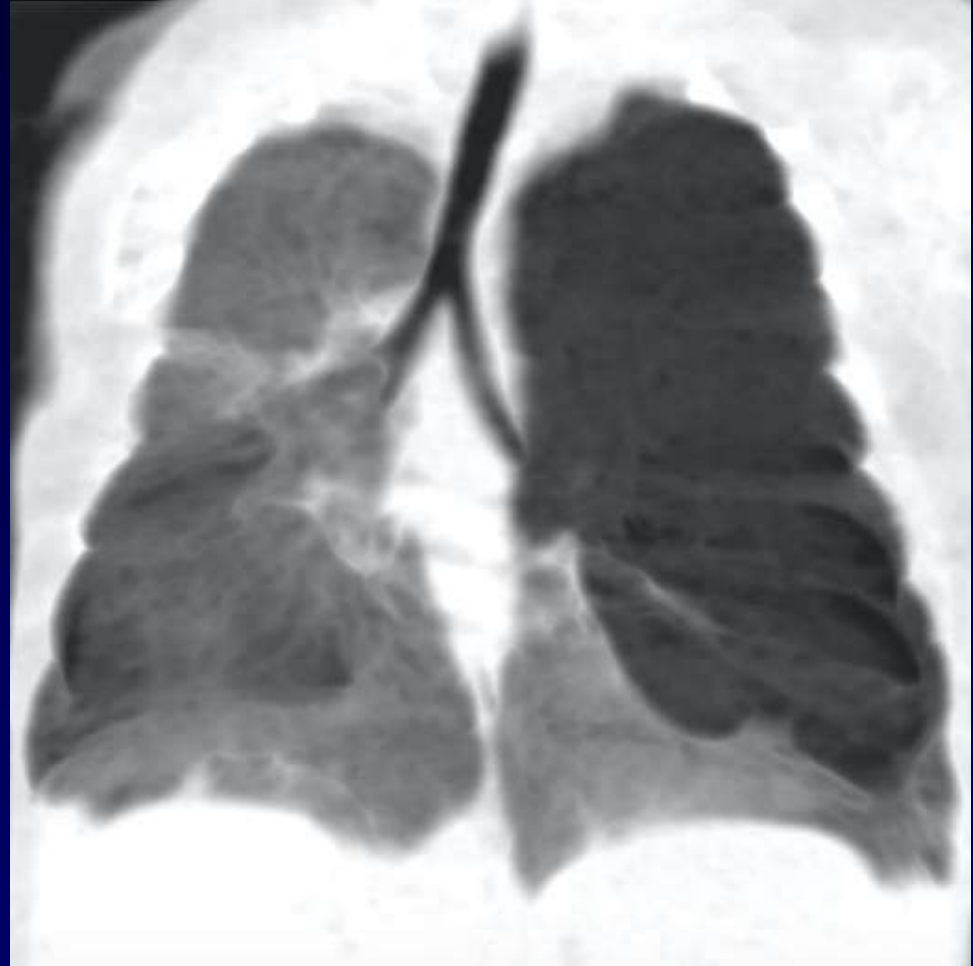
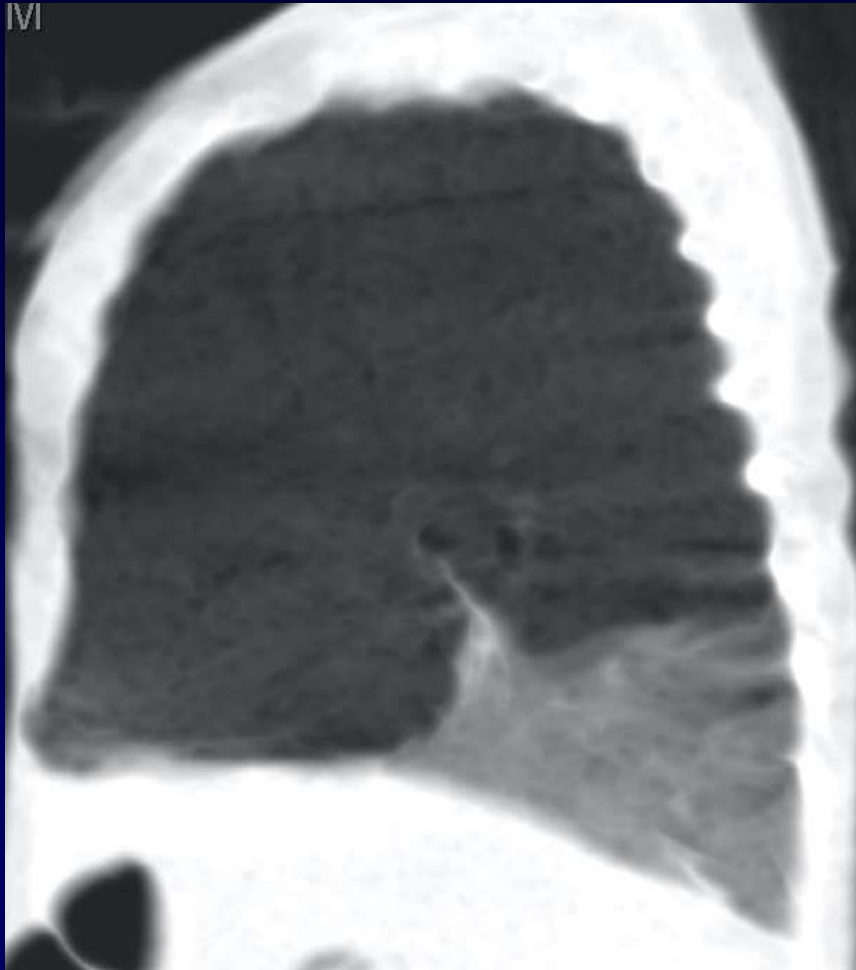
Diagnostic ?

Emphysème lobaire géant



Confirmation au scanner: emphysème LSG





Absence de bronche LSG