

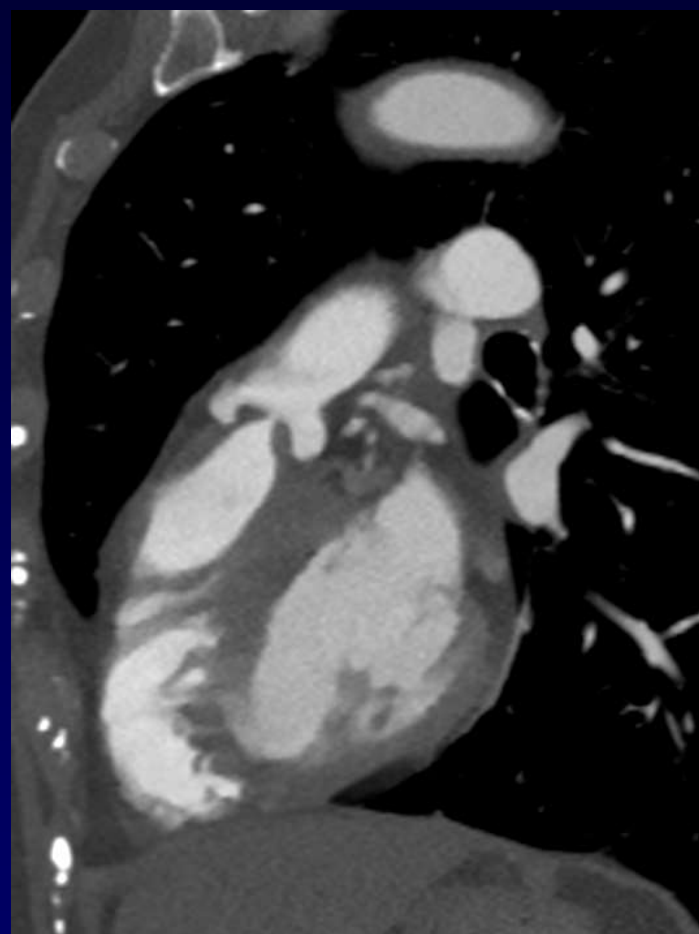
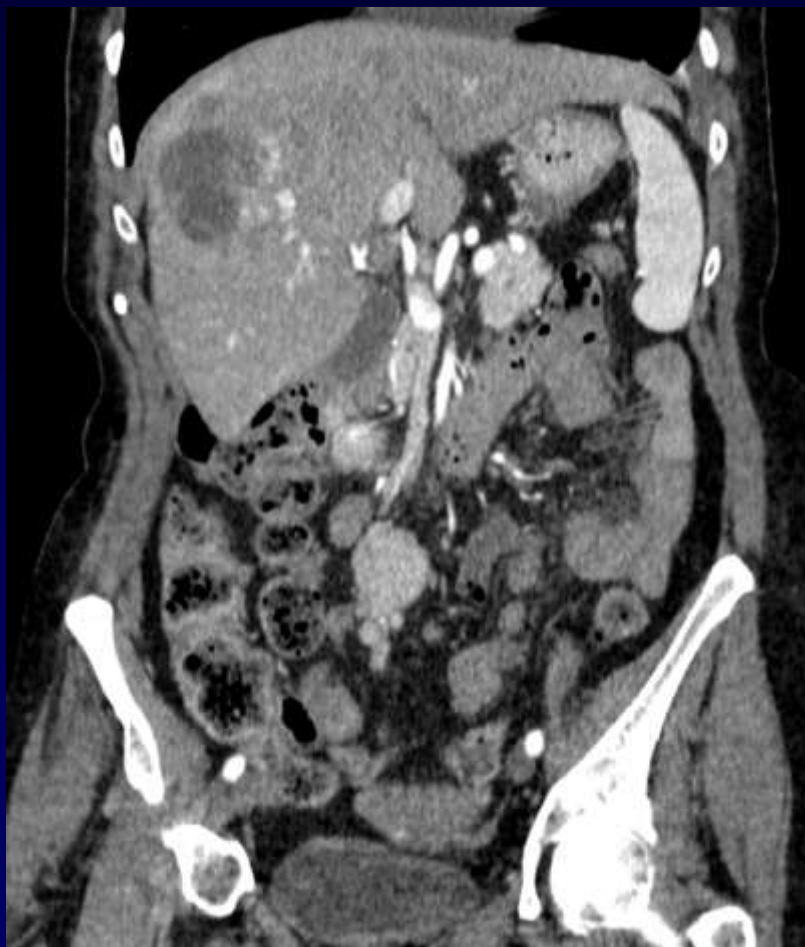

**B Ghaye, JP Hardy**

Femme, 68 ans

Scanner TAP : suivi de tumeur carcinoïde du grêle  
avec métastases hépatiques

Dyspnée de grade III, flush et douleurs abdominales





**Diagnostic ?**



# Diagnostic

**Syndromes carcinoïdes**

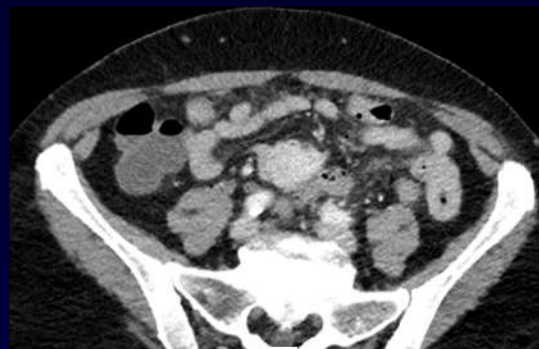


# Syndrome Carcinoïde

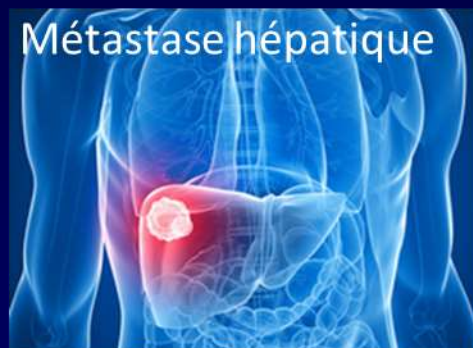= effet systémique de la sécrétion tumorale de substances vasoactives (sérotonine,..)

## Généralités :

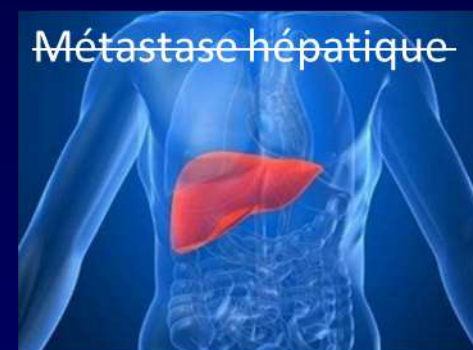- Fréquence des tumeurs carcinoïdes : 2,5-5/100 000 (2/3 intestinales)
  - ➔ +/- 5 % de syndrome carcinoïdes
- Le plus souvent avec les tumeurs carcinoïdes iléales



Sécrétion : Sérotonine,...



Système porte



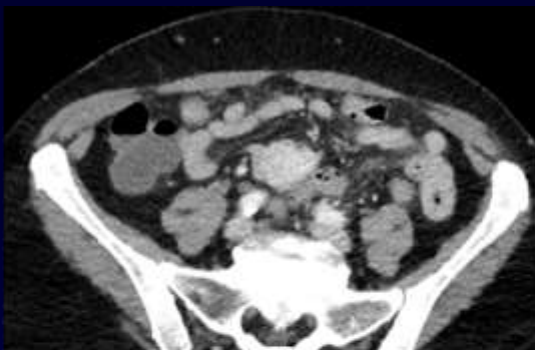
Sécrétion métastatique

Métabolisation hépatique

Circulation systémique

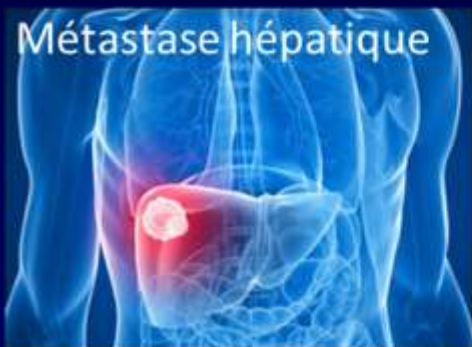Syndrome carcinoïde

~~Circulation systémique~~



Sécrétion : Sérotonine,...

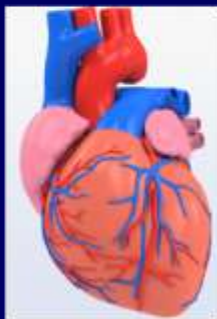Métastase hépatique



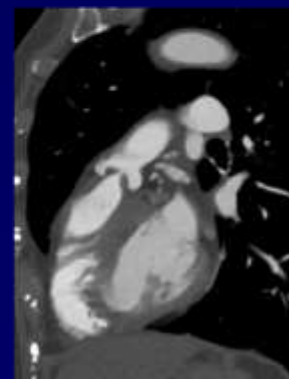
Système porte

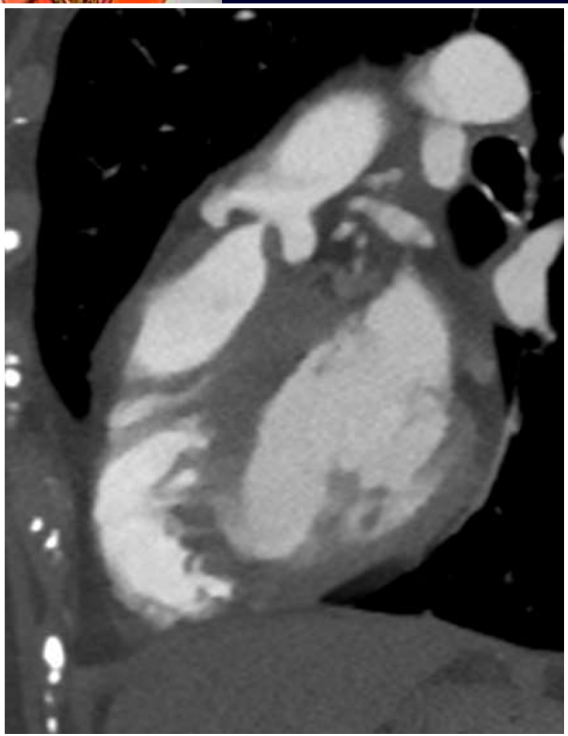
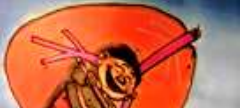Sécrétion métastatique

Circulation systémique

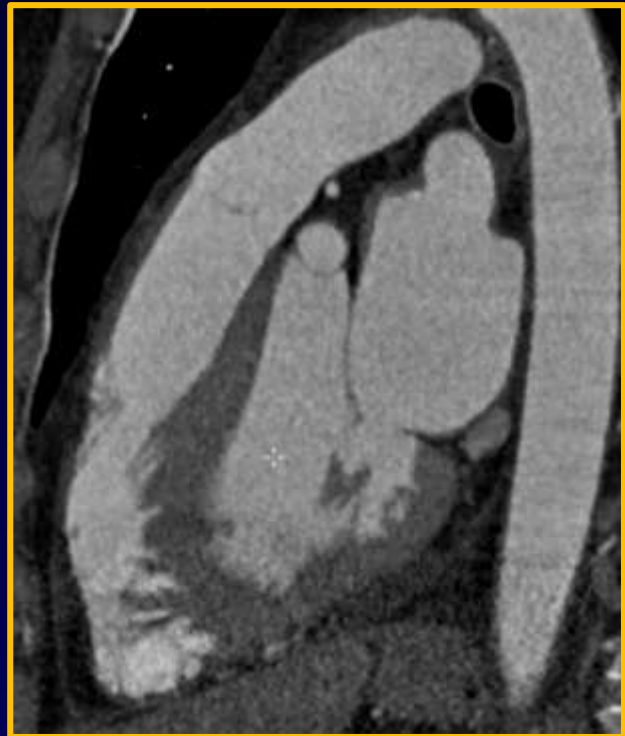

Dépôt de plaques fibreuses sur les valves du cœur droit

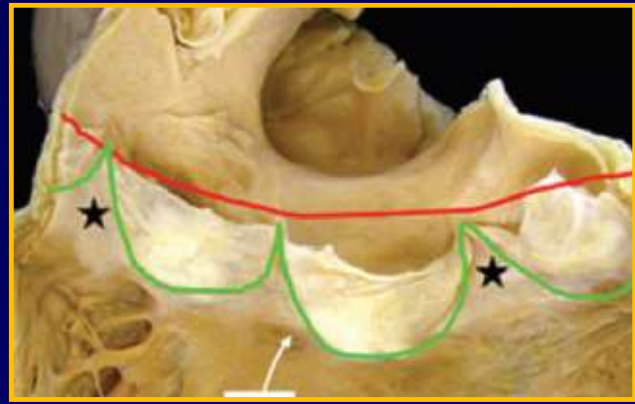
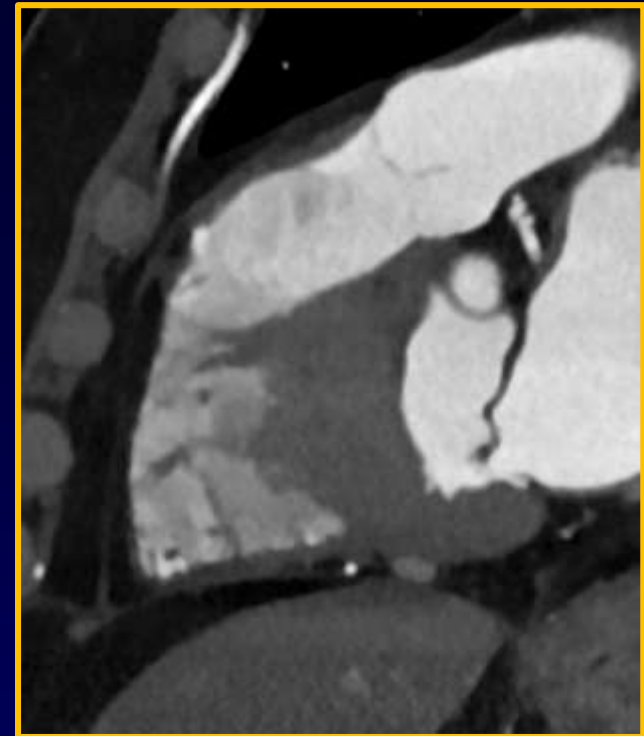




Valve pulmonaire épaisse



Valve pulmonaire normale







# Syndrome Carcinoïde

Le syndrome carcinoïde classique :

1. Flush cutané
2. Sueurs
3. Bronchospasmes
4. Douleurs abdominales
5. Diarrhées
6. Fibrose des valves cardiaques droites



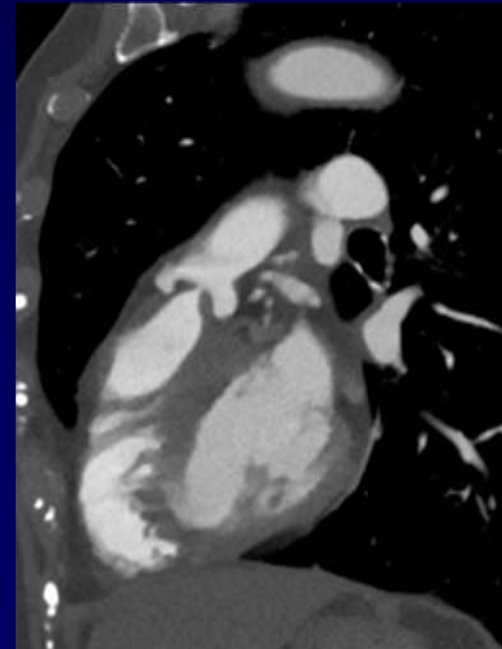
# Syndrome Carcinoïde

Le syndrome carcinoïde classique :

1. Flush cutané
2. Sueurs
3. Bronchospasmes
4. Douleurs abdominales
5. Diarrhées
6. Fibrose des valves cardiaques droites



- **DOUBLE** la morbimortalité
- Sténose et régurgitation : US ++
- Traitement chirurgical





# Bibliographie

1. Joseph J. Chen & Al, CT Angiography of the Cardiac Valves: Normal, Diseased, and Postoperative Appearances. Radiographics. 2009
2. Farhood Saremi & Al, CT and MR Imaging of the Pulmonary Valve, Radiographics, 2014
3. Sanjeev Bhattacharyya & Al, Features of Carcinoid Heart Disease Identified by 2- and 3-Dimensional Echocardiography and Cardiac MRI, Circ Cardiovasc Imaging, 2009
4. Angela D. & Al, Gastrointestinal Carcinoids: Imaging Features with Clinicopathologic Comparison, Radiographics, 2007
5. James L. Buck, & Al, Carcinoids of the Gastrointestinal Tract, Radiographics, 1990
6. Nico R. Mollet & Al, MRI and CT revealing carcinoid heart disease, Eur Radiol, 2003
7. Ameya Jagdish Baxi & Al. Multimodality Imaging Findings in Carcinoid Tumors: A Head-to-Toe Spectrum, Radiographics, 2017
8. Samuel Chang & Al, Neuroendocrine Neoplasms of the Gastrointestinal Tract: Classification, Pathologic Basis, and Imaging Features, Radiographics, 2007
9. G. Westberg & AL, Prediction of prognosis by echography in patients with midgut carcinoid syndrome. BJS 2001