



DOSSIER 2

M EL HAJJAM

P LACOMBE

Homme de 51 ans

Cancer de l'œsophage opéré, compliqué d'une fistule anastomotique

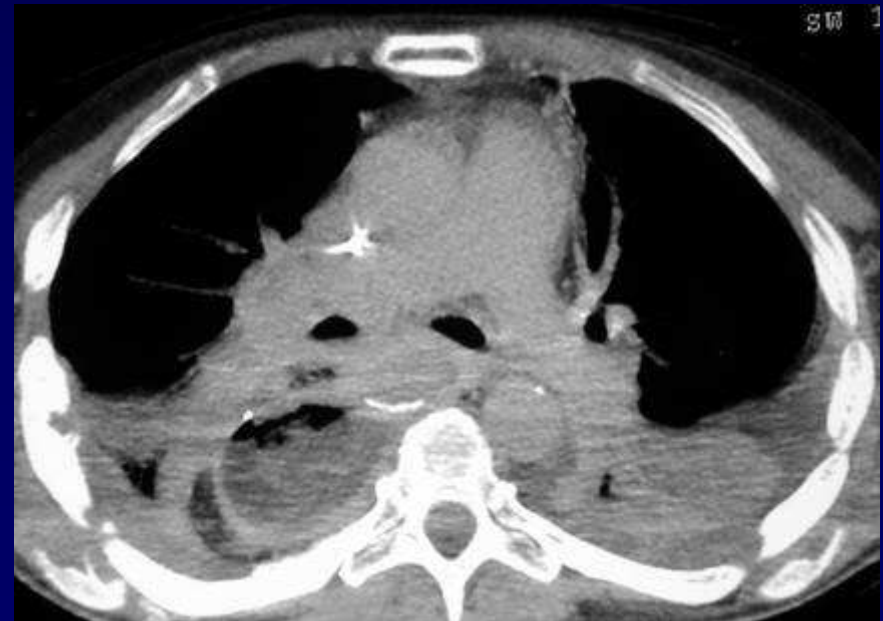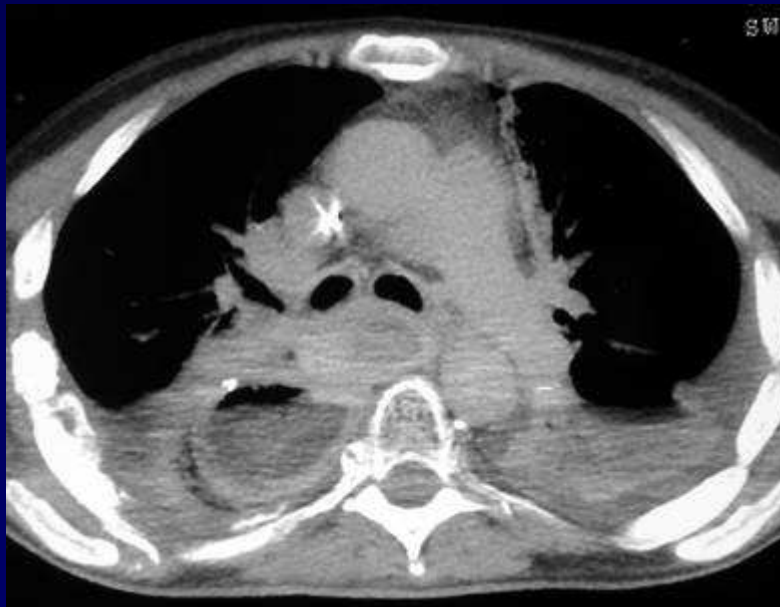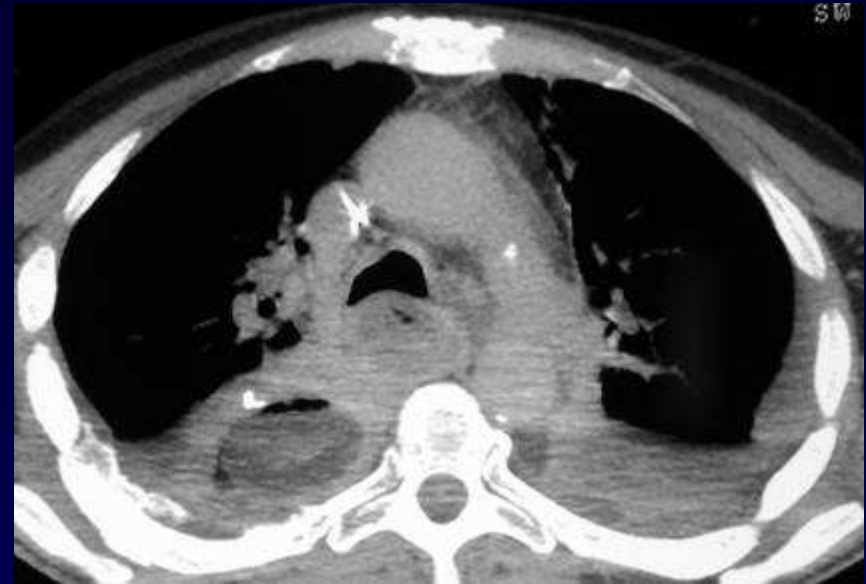Hémorragie digestive haute récidivante

Fibroscopie : caillots sanguins dans la gastroplastie

Syndrome septique avec candidose

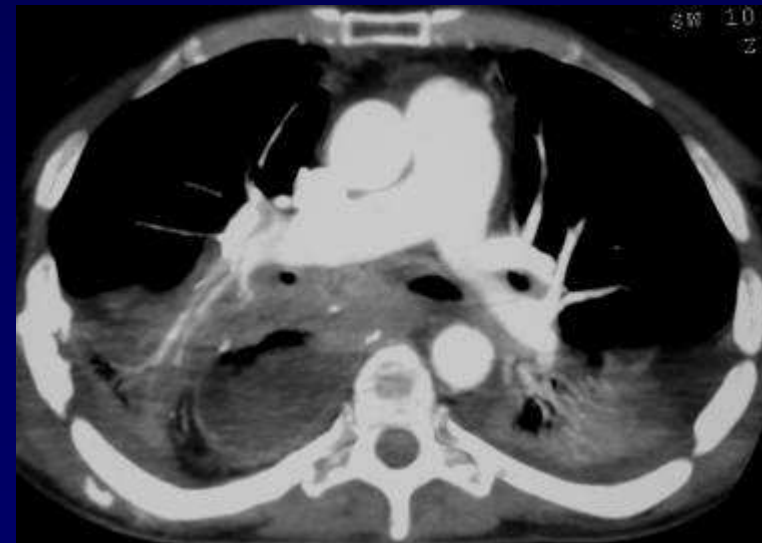
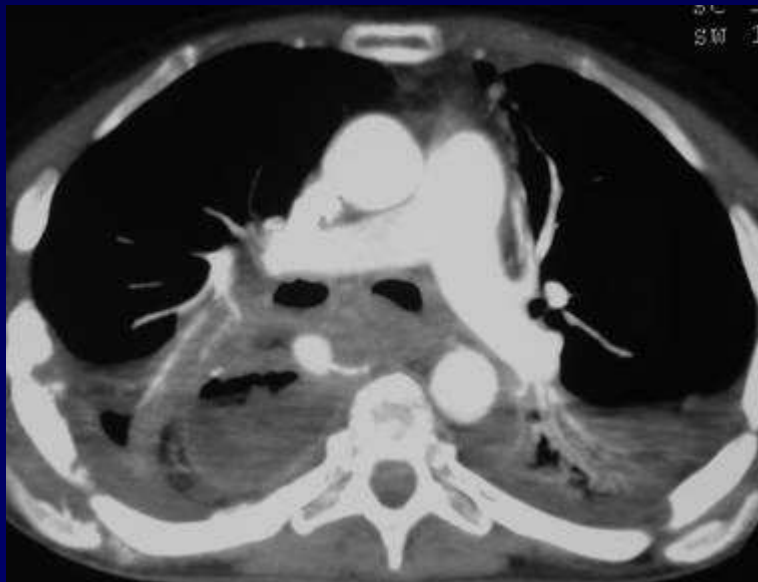
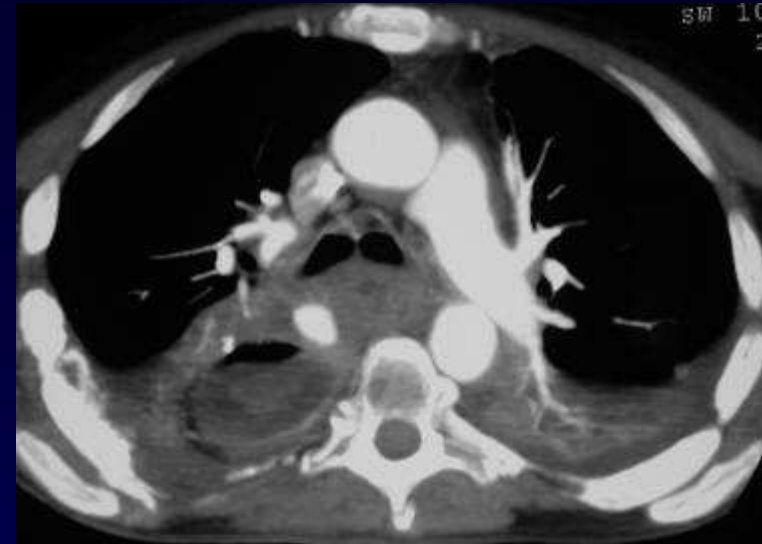

TDM sans injection de produit de contraste



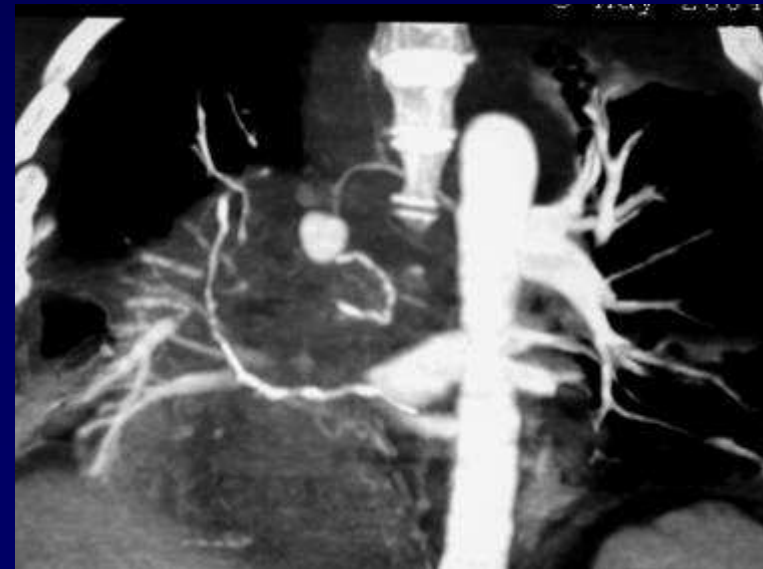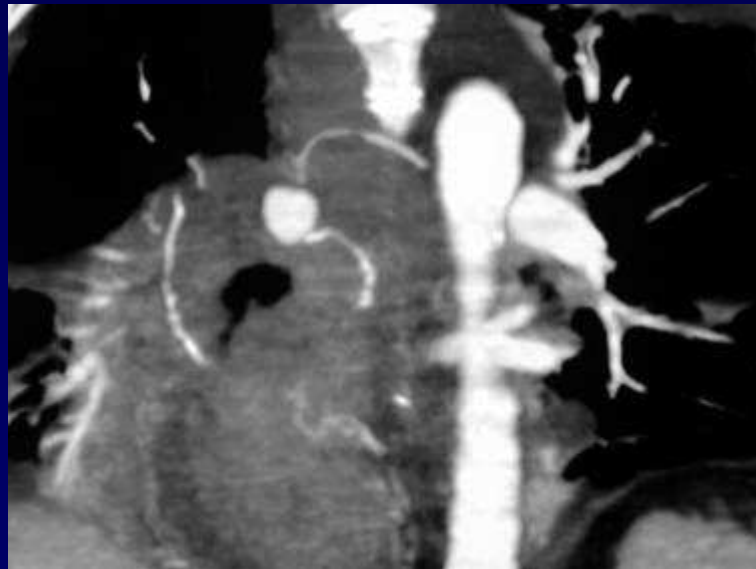

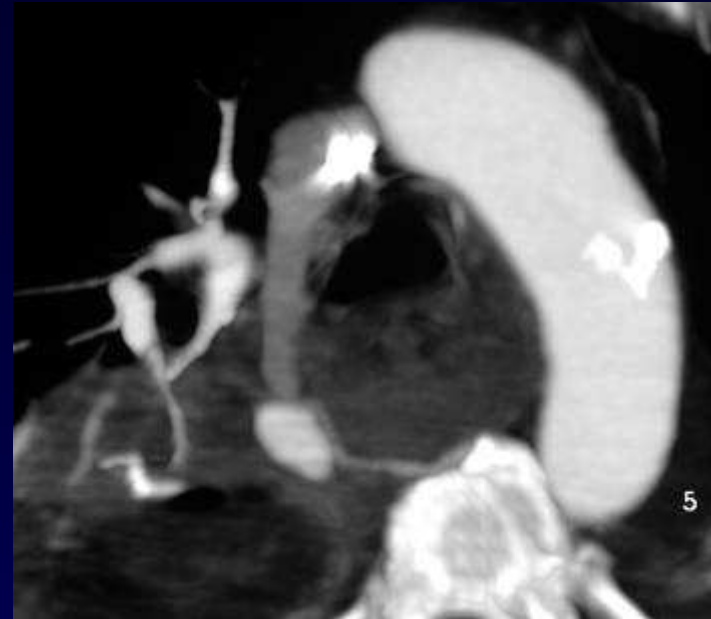
TDM avec injection de produit de contraste



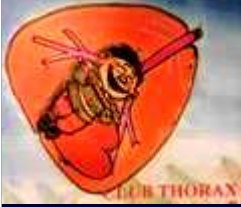

TDM avec injection de produit de contraste et reconstructions



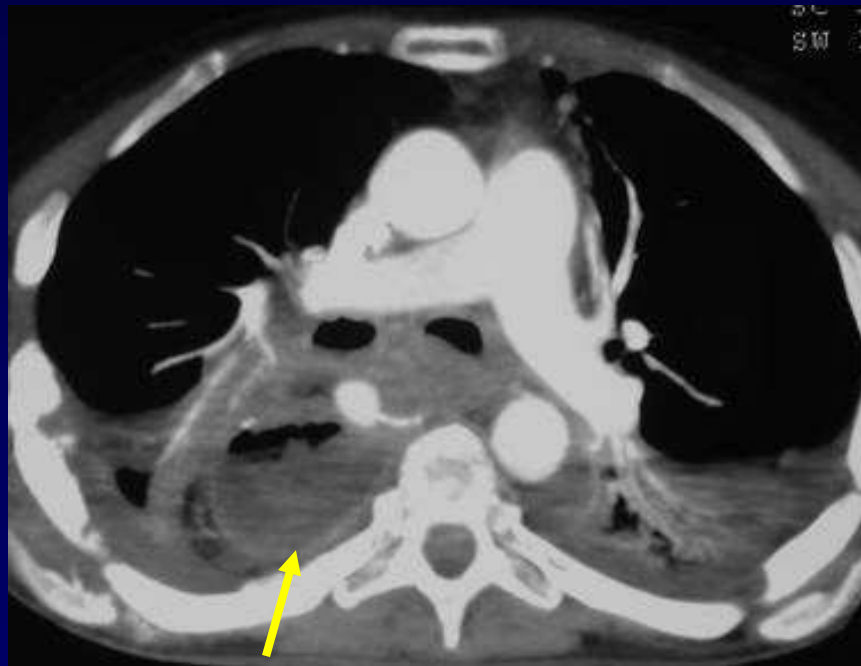


Diagnostic ?

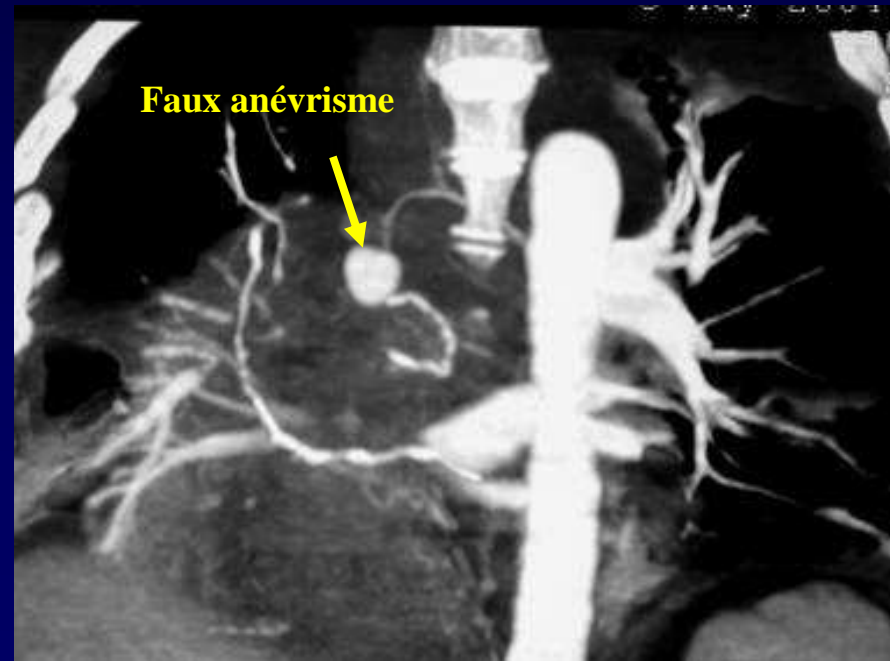


Diagnostic

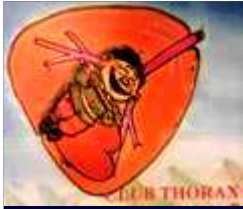Faux anévrisme artériel à proximité de la gastroplastie



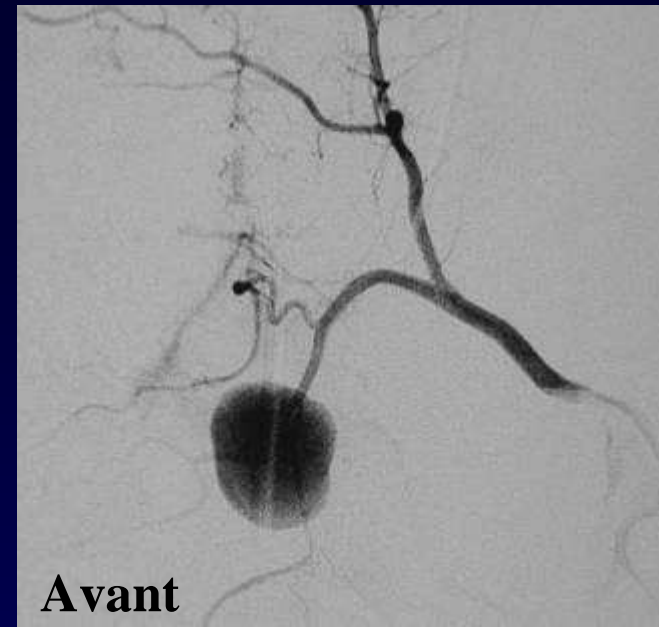
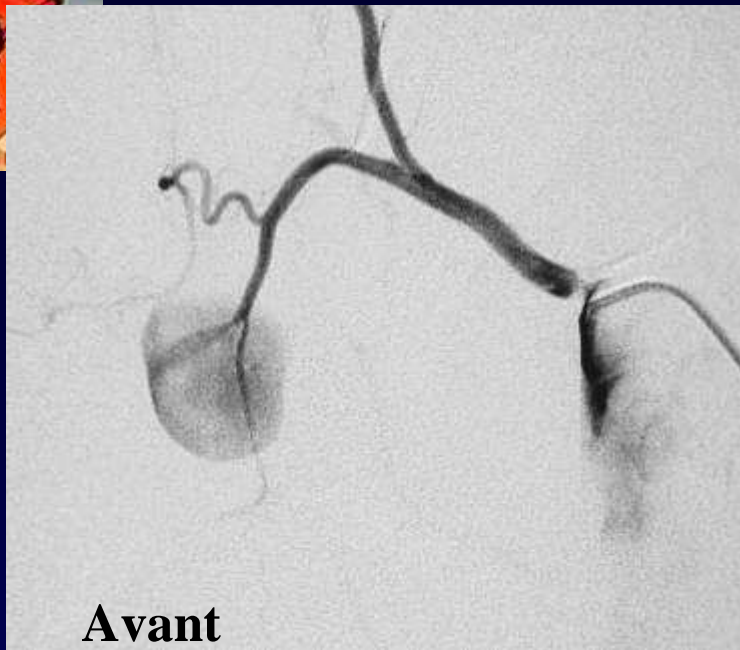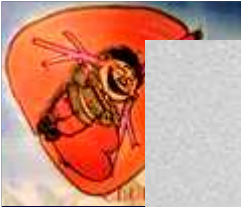Gastroplastie



Faux anévrisme



Conduite à tenir ?



Artériographie bronchique :

**Faux anévrysme du tronc artériel
broncho-intercostal droit**

**Traitement : vaso-occlusion par spires
métalliques**

