

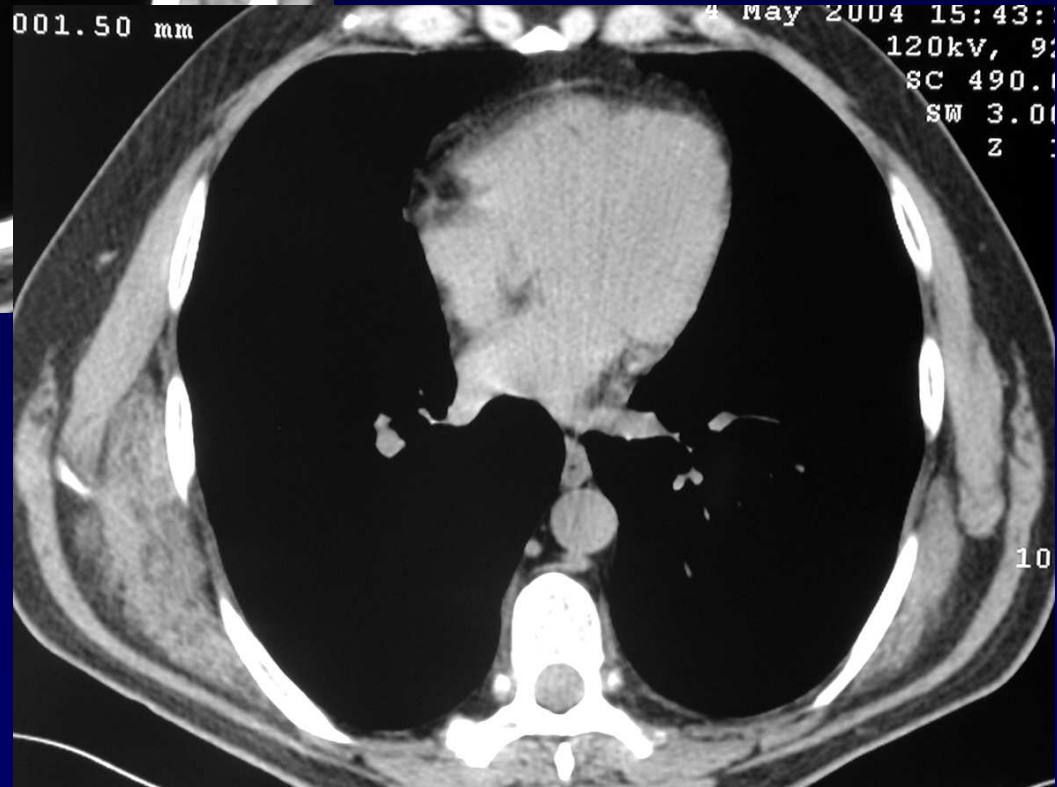
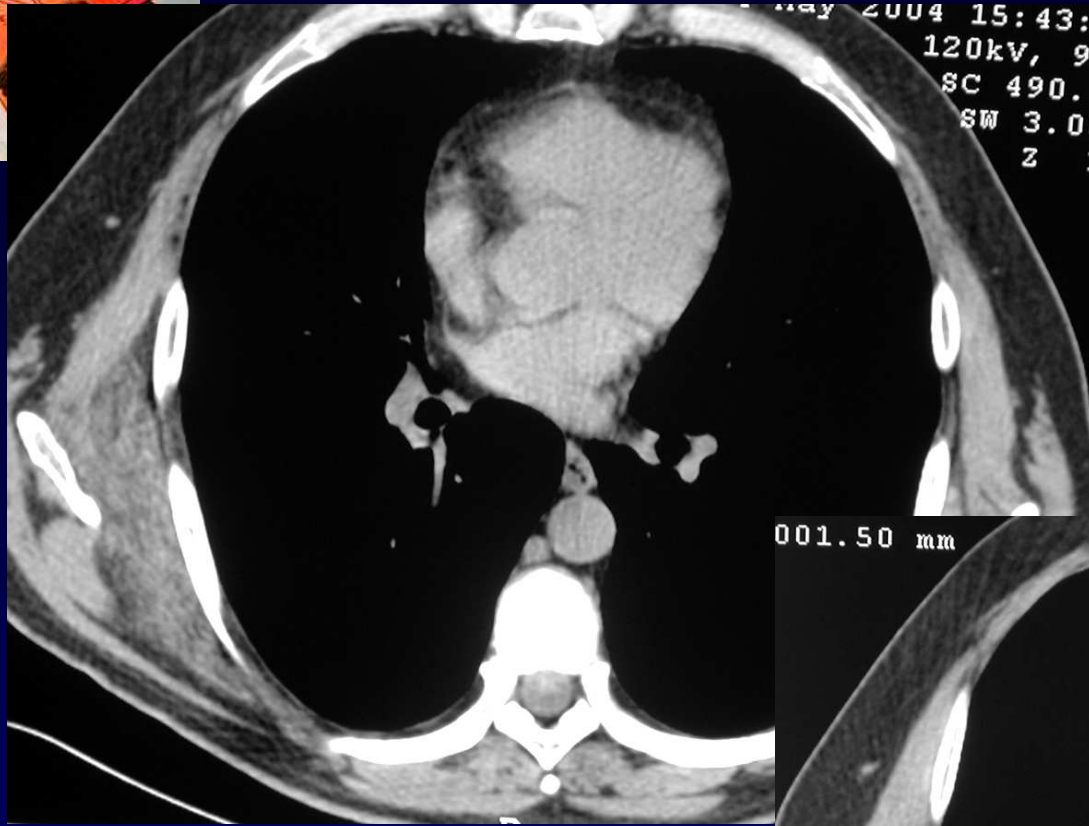


**DOSSIER 3**

**P FAJADET**

**Homme de 35 ans**

**Bilan de douleurs thoraciques pariétales sous  
la pointe de l'omoplate droite**





**Diagnostic ?**



# Diagnostic

Tumeur des parties molles pariétales  
thoraciques

**ELASTOFIBROME**

