

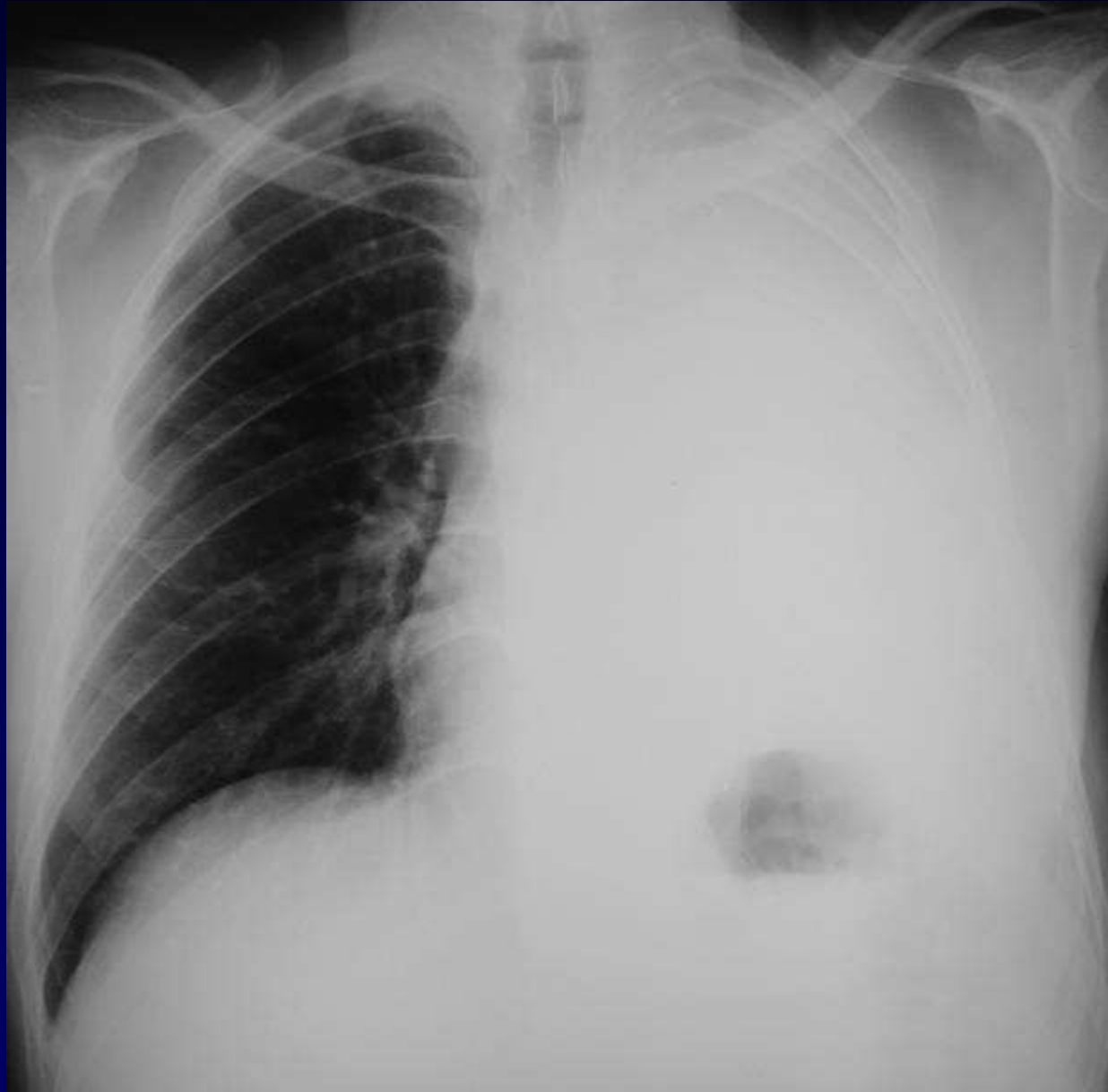
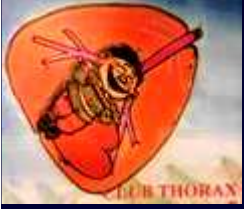
Dossier 7

PA GEVENOIS

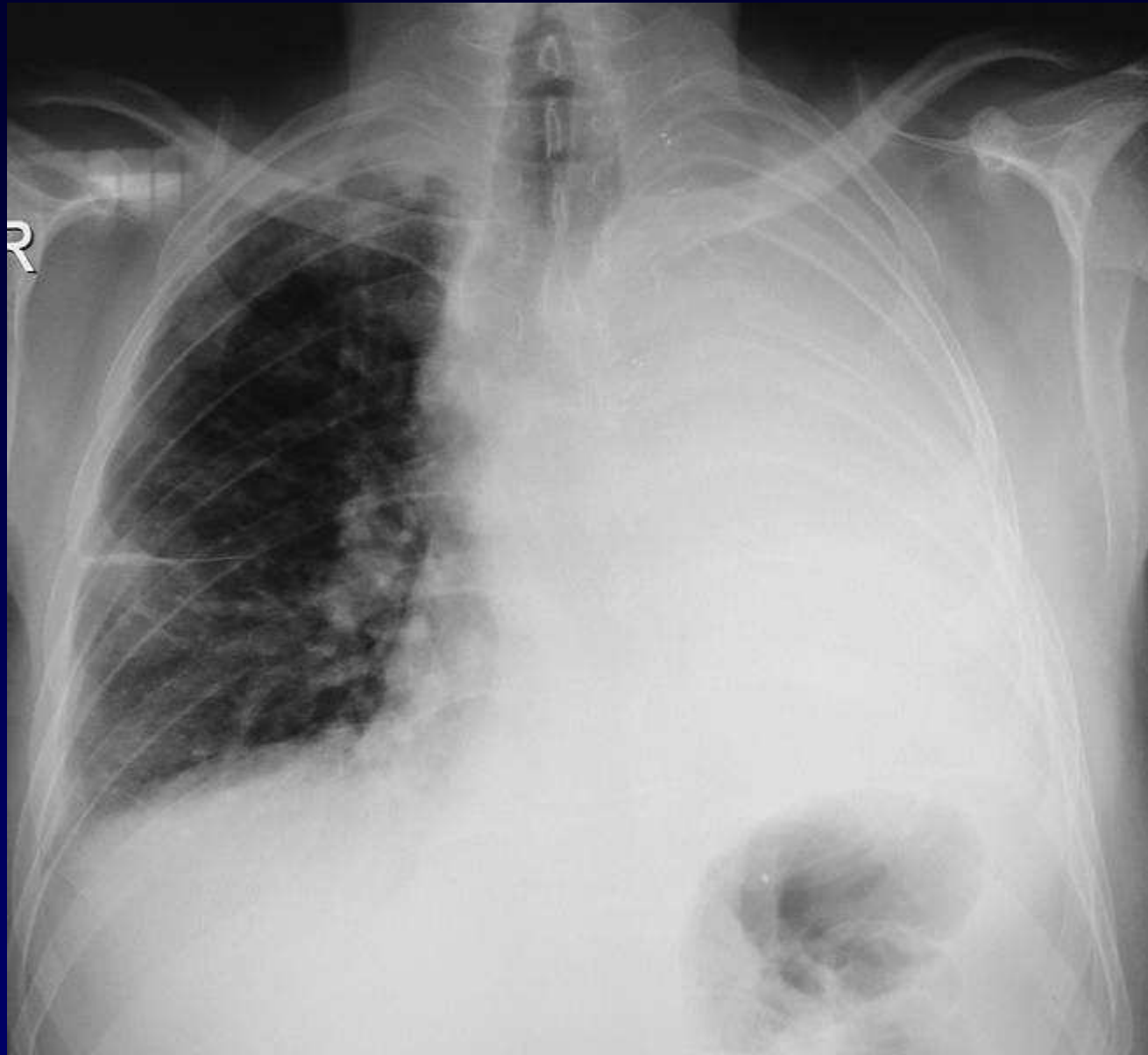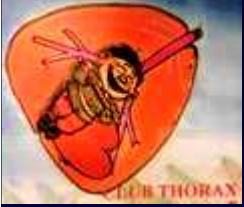Homme de 60 ans

Douleurs thoracique et dyspnée

**Antécédent de mésothéliome hémi-thoracique
gauche traité par pneumonectomie extrapleurale**



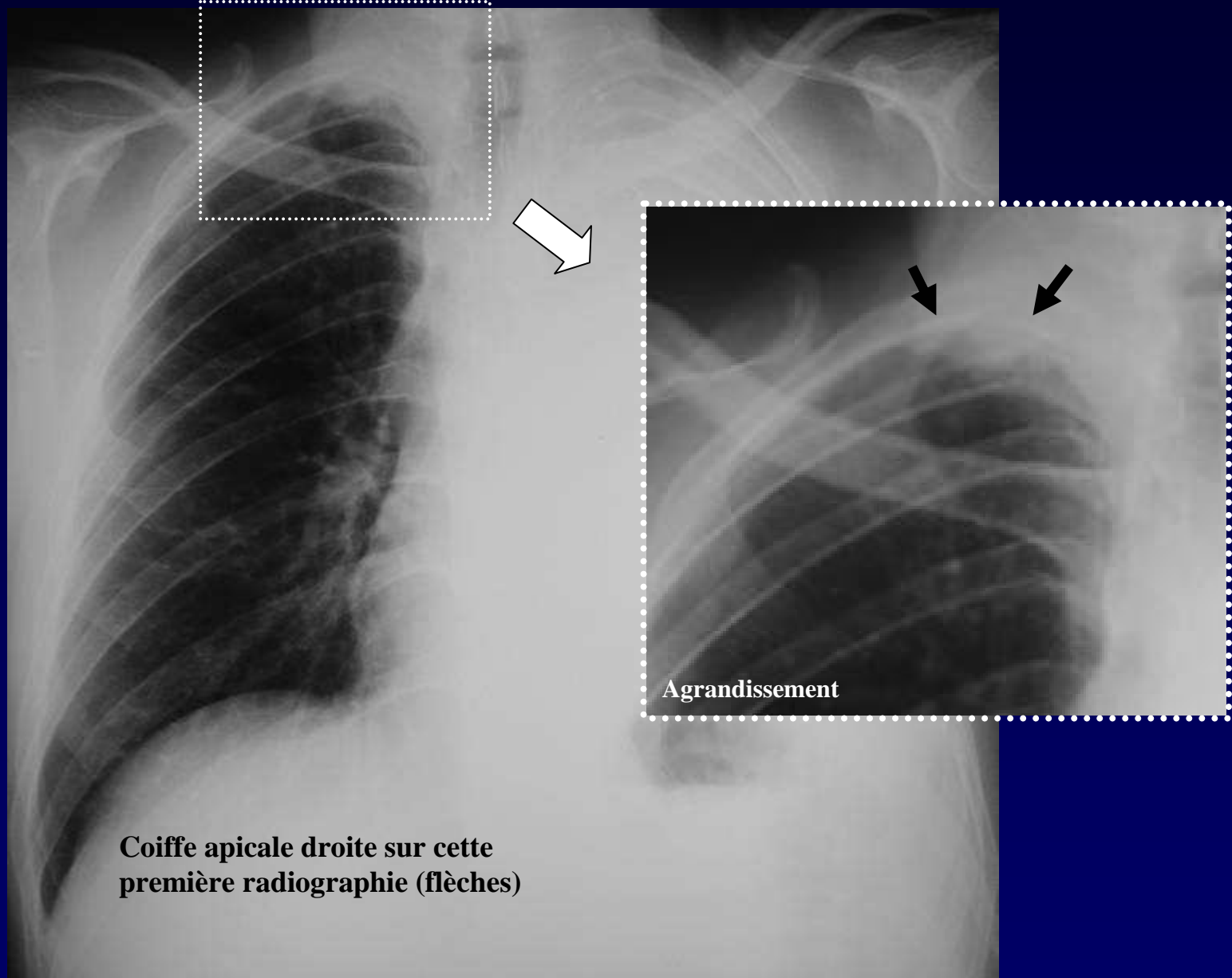
Radiographie thoracique initiale



Radiographie thoracique à J+15

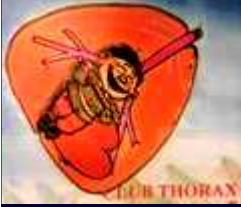

Diagnostic ?



Coiffe apicale droite sur cette première radiographie (flèches)

Radiographie thoracique initiale



Diagnostic

Coiffe apicale sur la première radiographie

Extension des lésions pleurales sur la deuxième radiographie réalisée 15 jours plus tard

Récidive controlatérale d'un mésothéliome

Codage : Plèvre - tumeur maligne