



Dossier 8

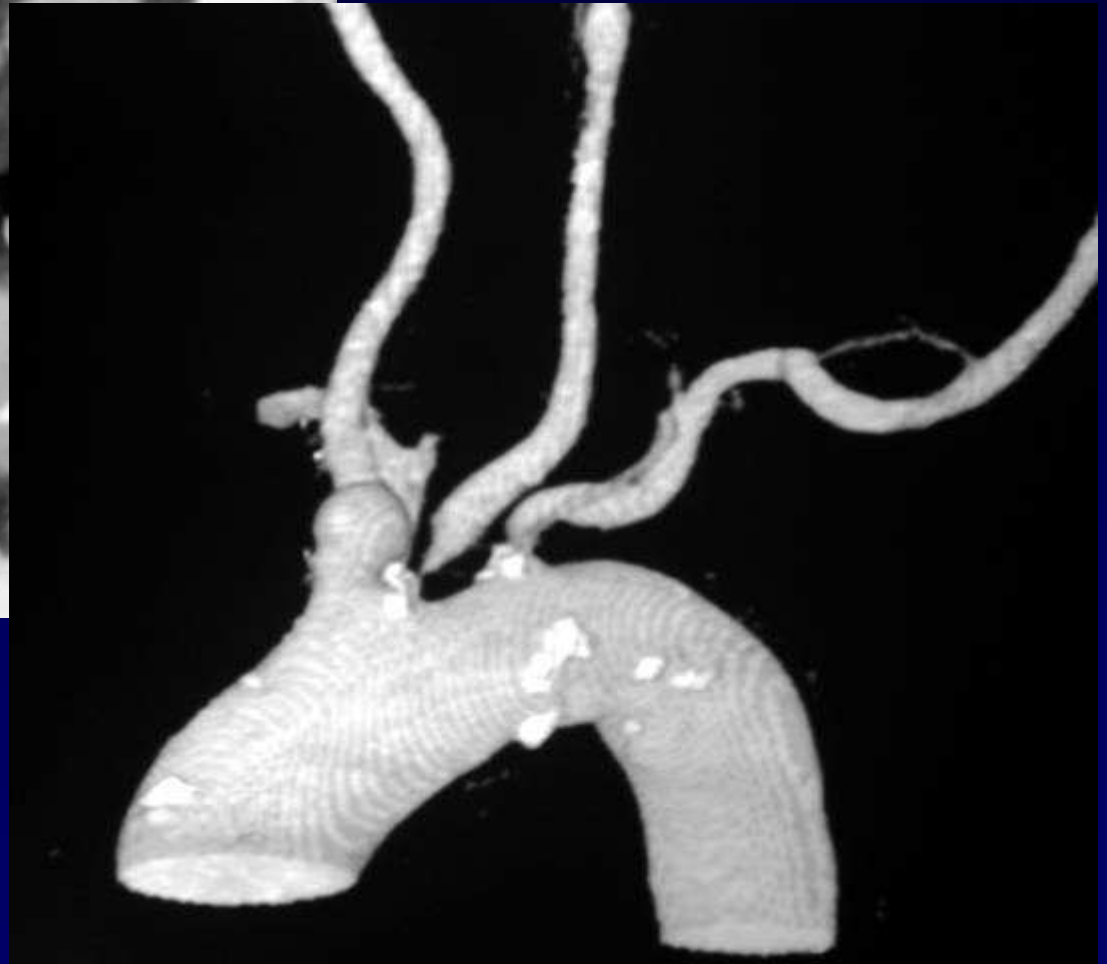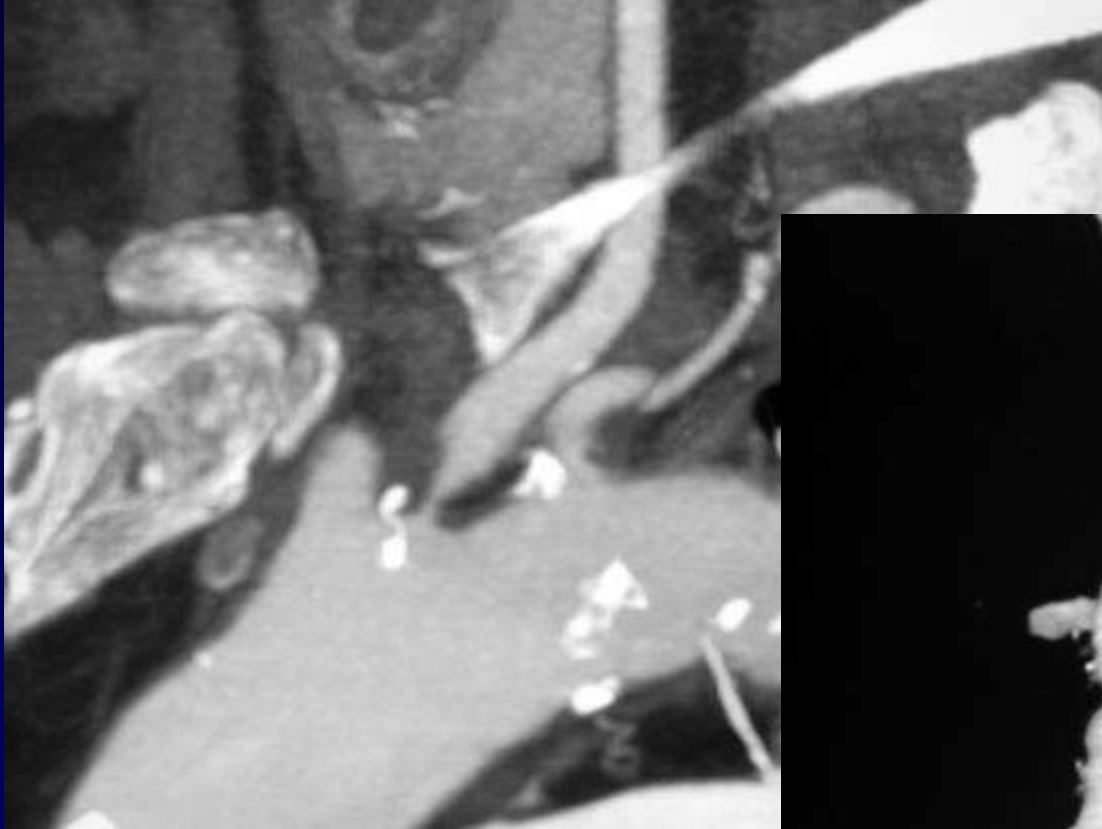M EL HAJJAM

P LACOMBE

Homme de 68 ans

Patient poly-artériel avec antécédent
d'endartériectomie carotidienne gauche et de
pontage coronarien

Actuellement, hémiparésie droite



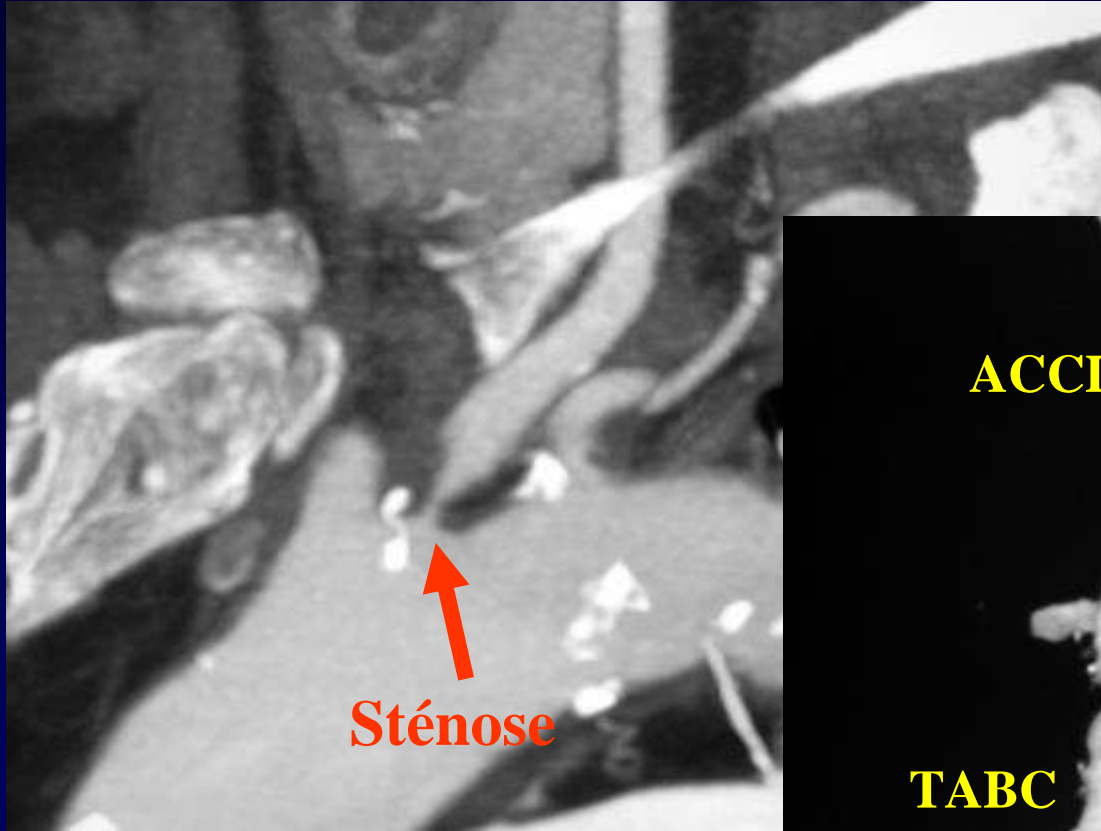
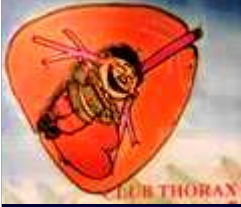

Diagnostic ?

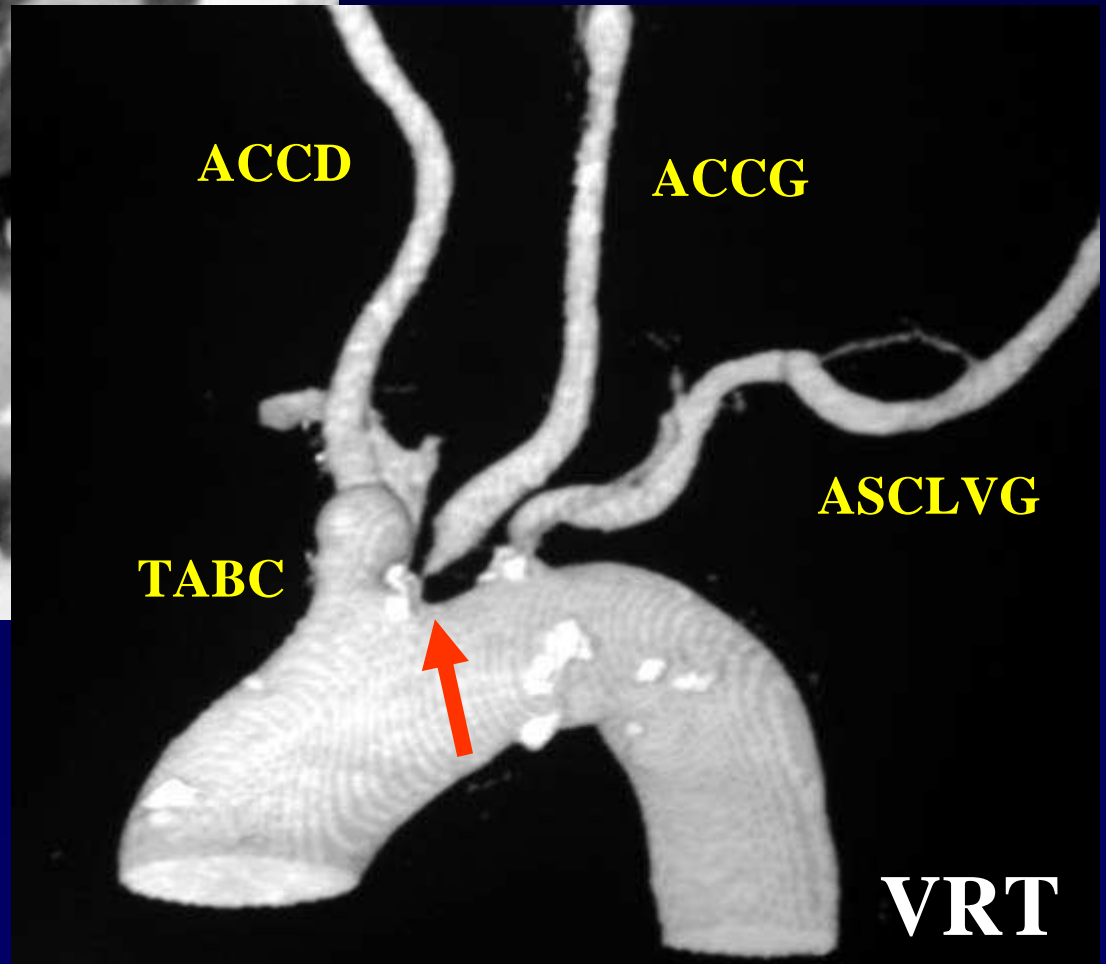


Diagnostic

Sténose ostiale serrée de l'artère carotide commune gauche.



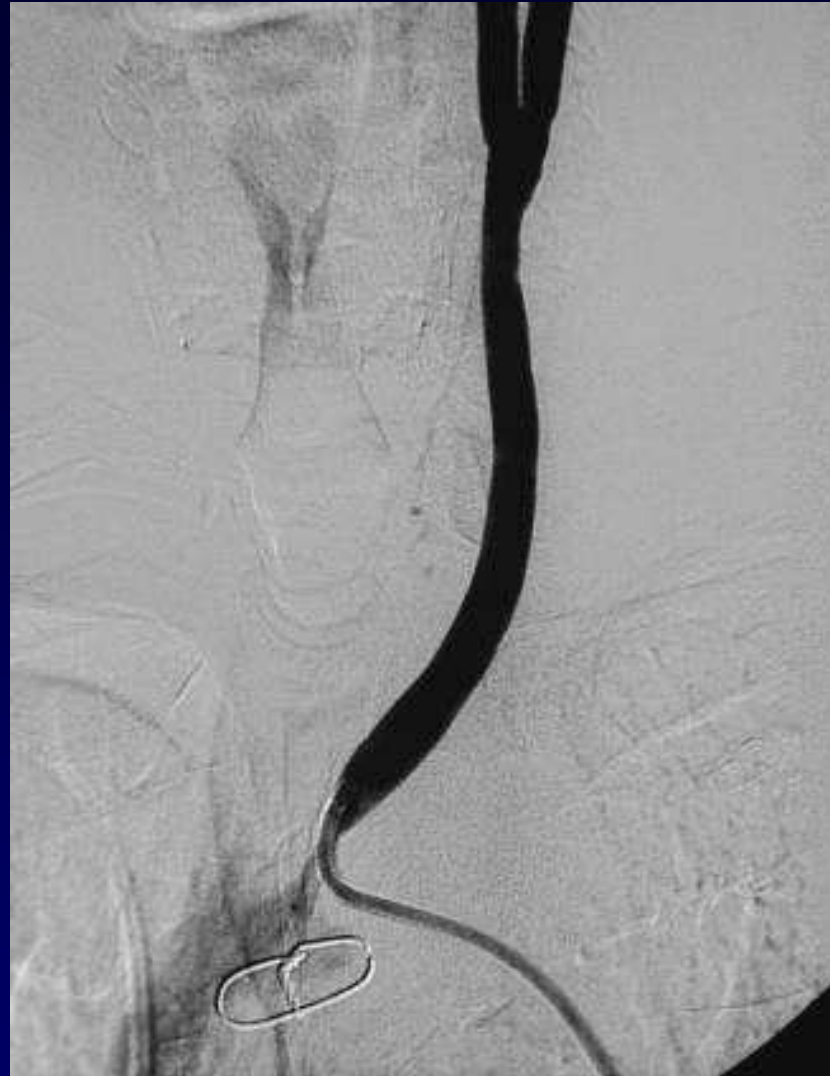MIP



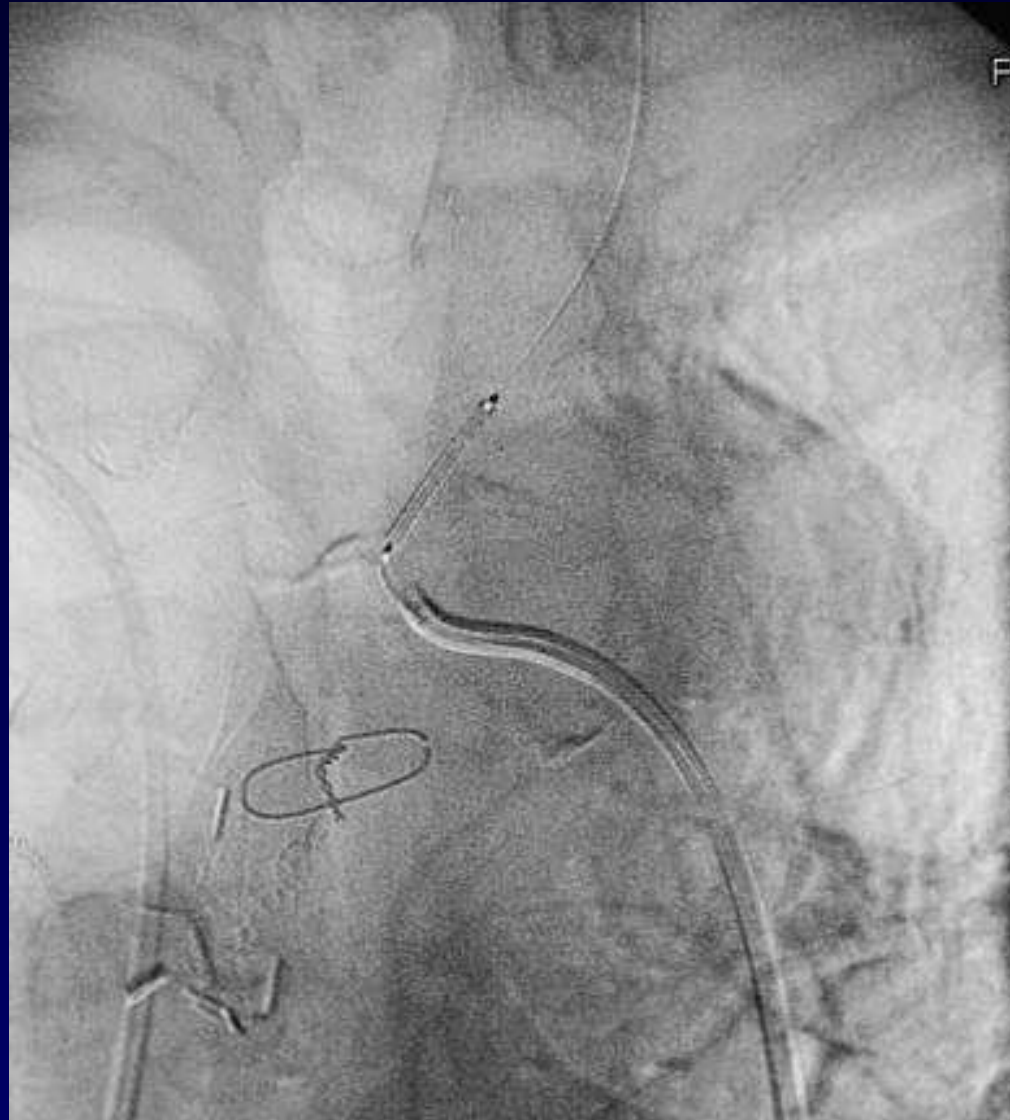
VRT



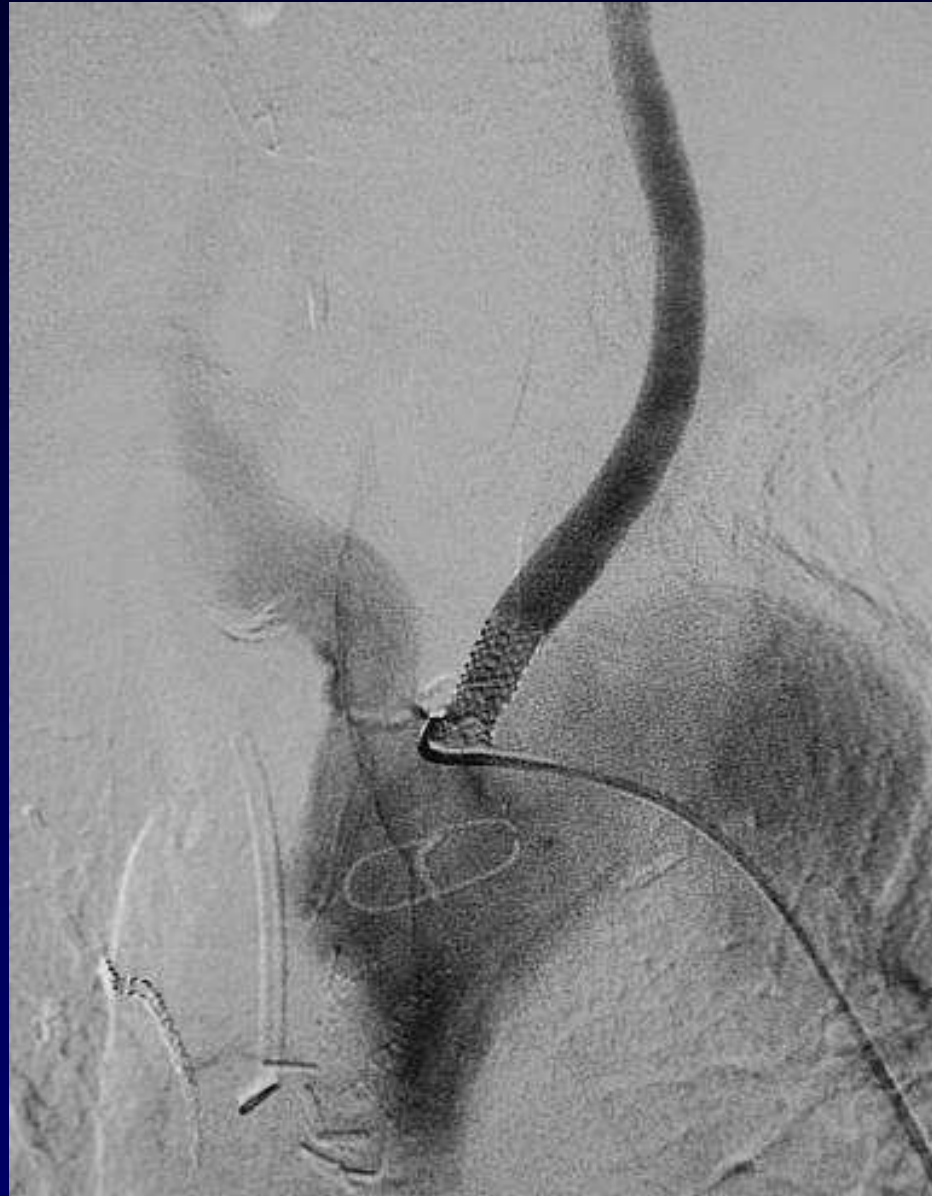Quel traitement proposez vous ?



Angiographie sélective de l'artère carotide commune gauche



Positionnement d'un stent au niveau de la sténose



Largage du stent : Levée de la sténose

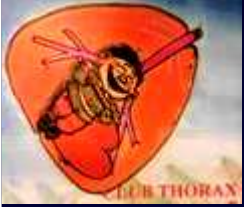

Diagnostic

Sténose ostiale serrée de l'artère carotide commune gauche.

Traitement par endoprothèse.

Résultat satisfaisant.



Acronymes

TABC : Tronc artériel brachiocéphalique

ACCD : Artère carotide commune droite

ACCG : Artère carotide commune gauche

ASCLVG : Artère sous clavière gauche

MIP : Maximum Intensity Projection

VRT : Technique de Rendu Volumique