



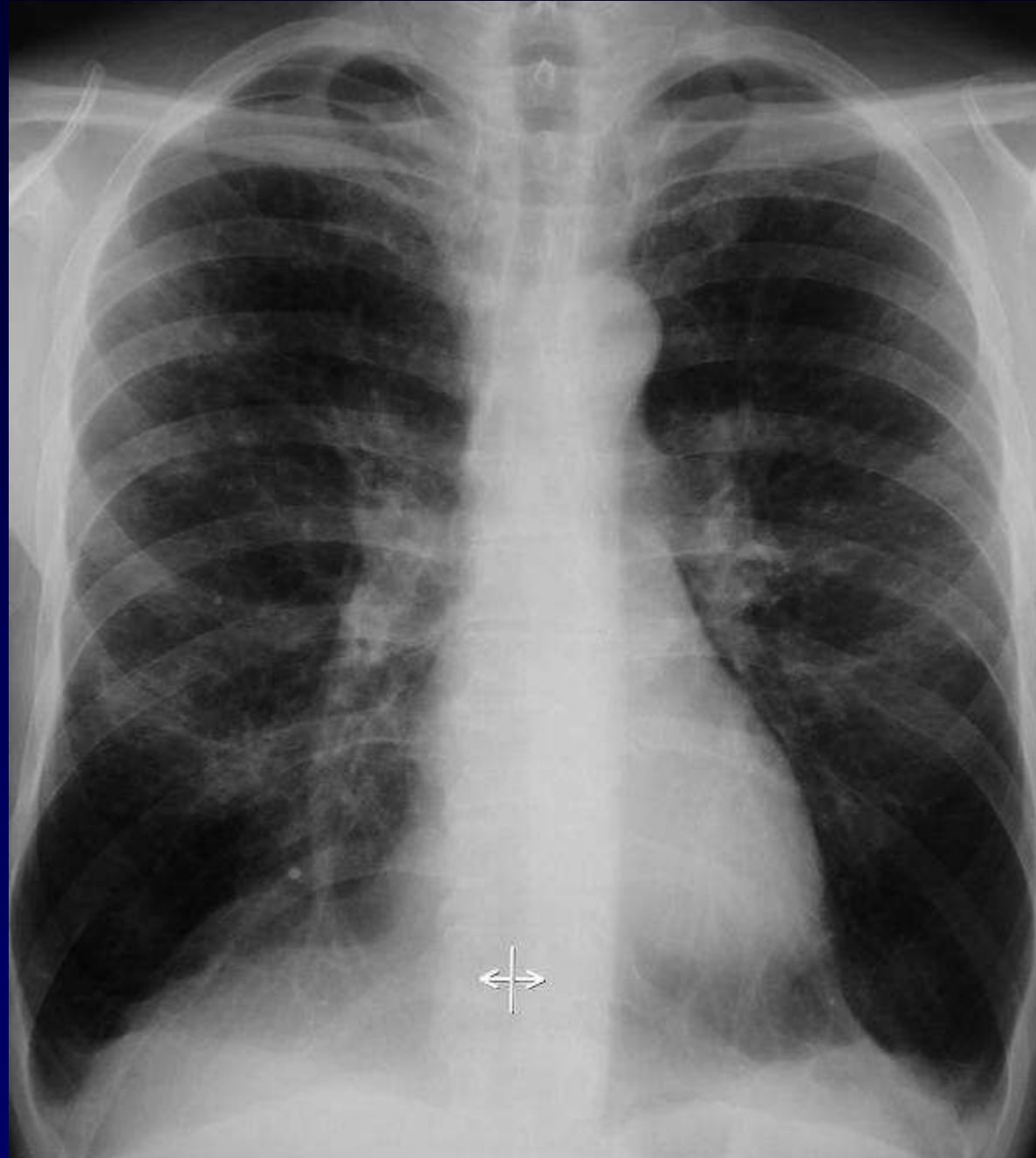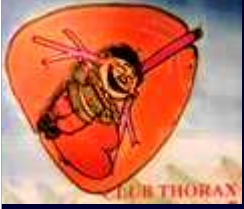Dossier 9

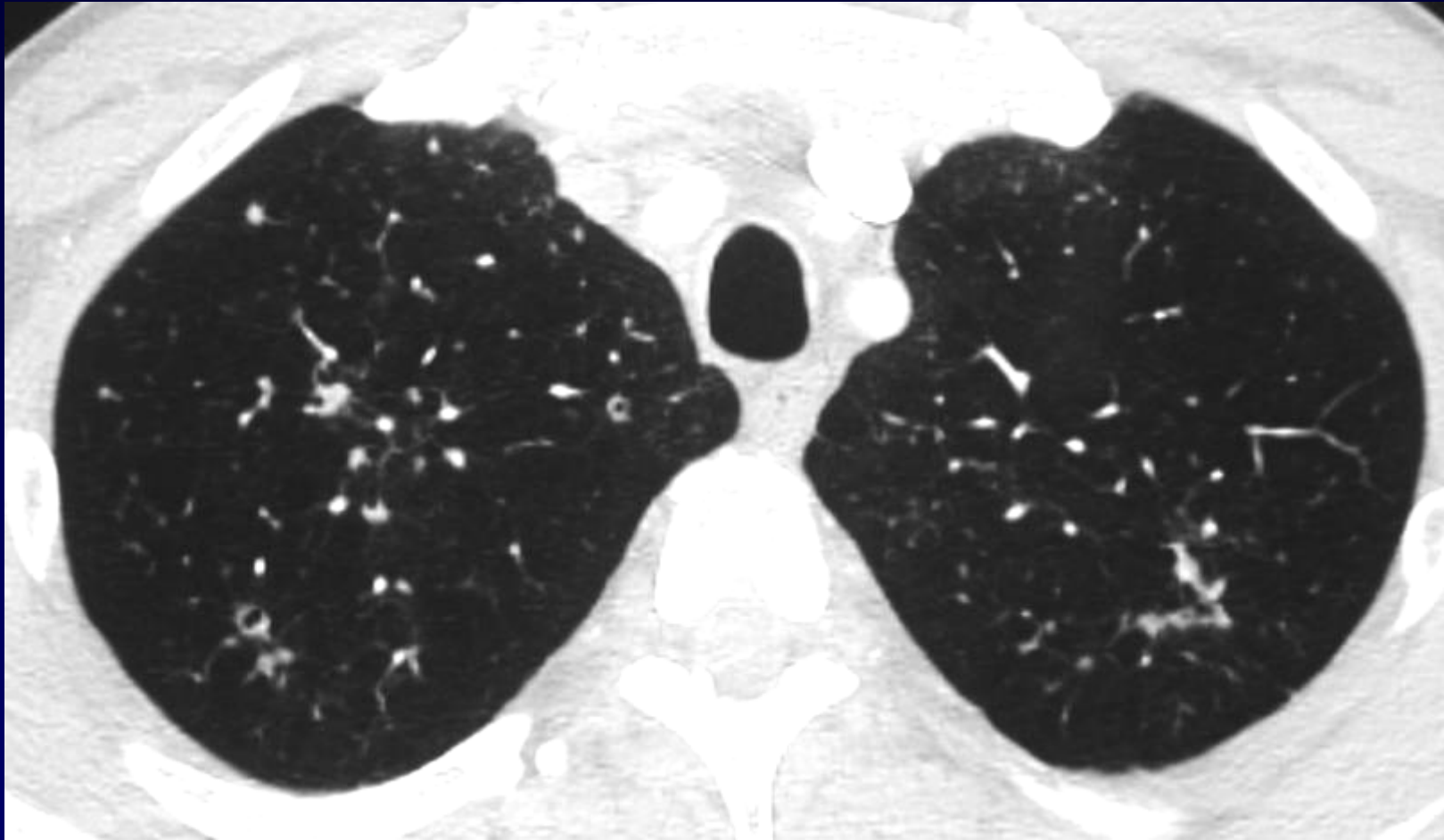
A KHALIL

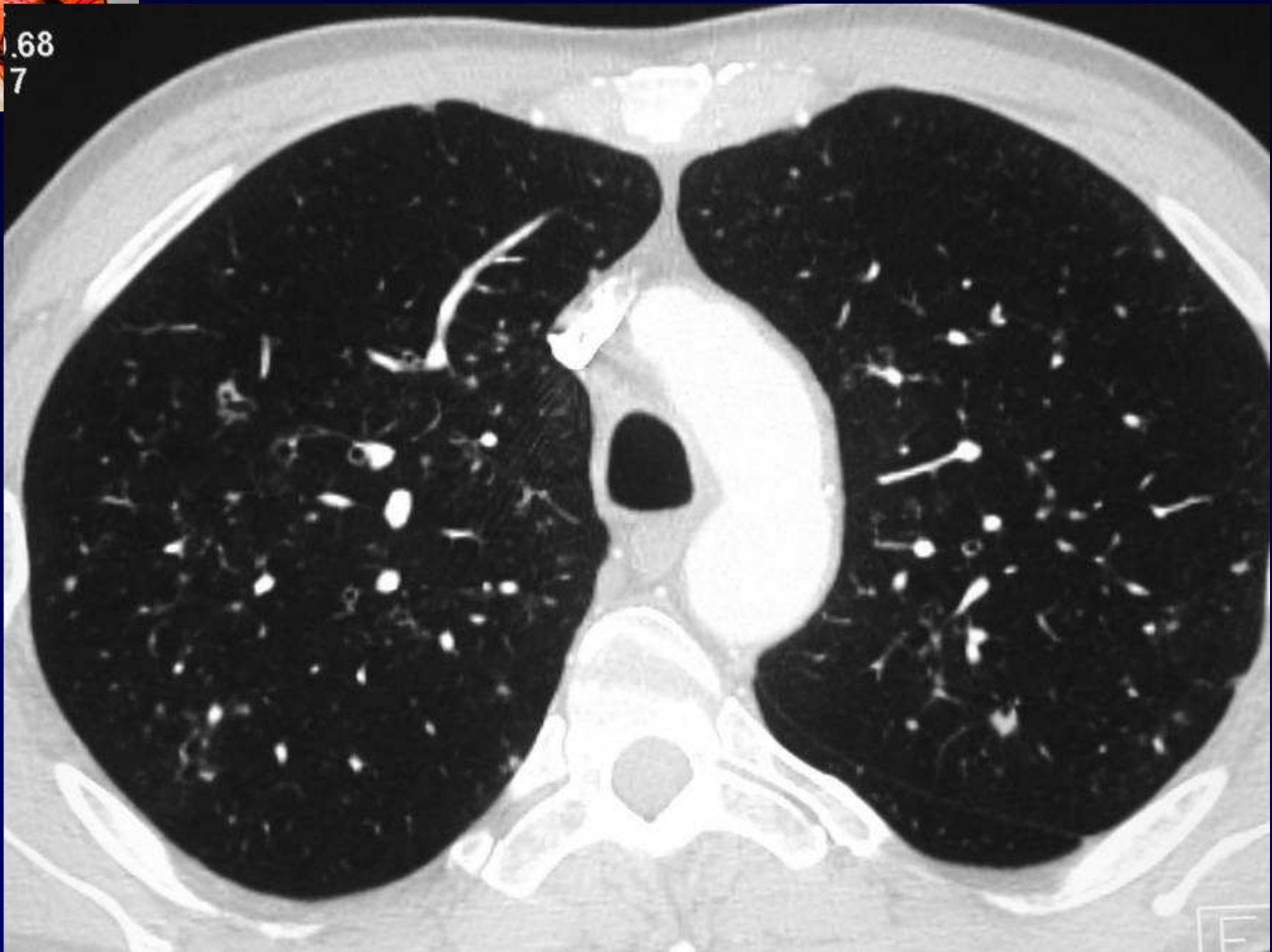Homme de 50 ans

Sevrage alcoolique

Intoxication tabagique à 50 paquets / année

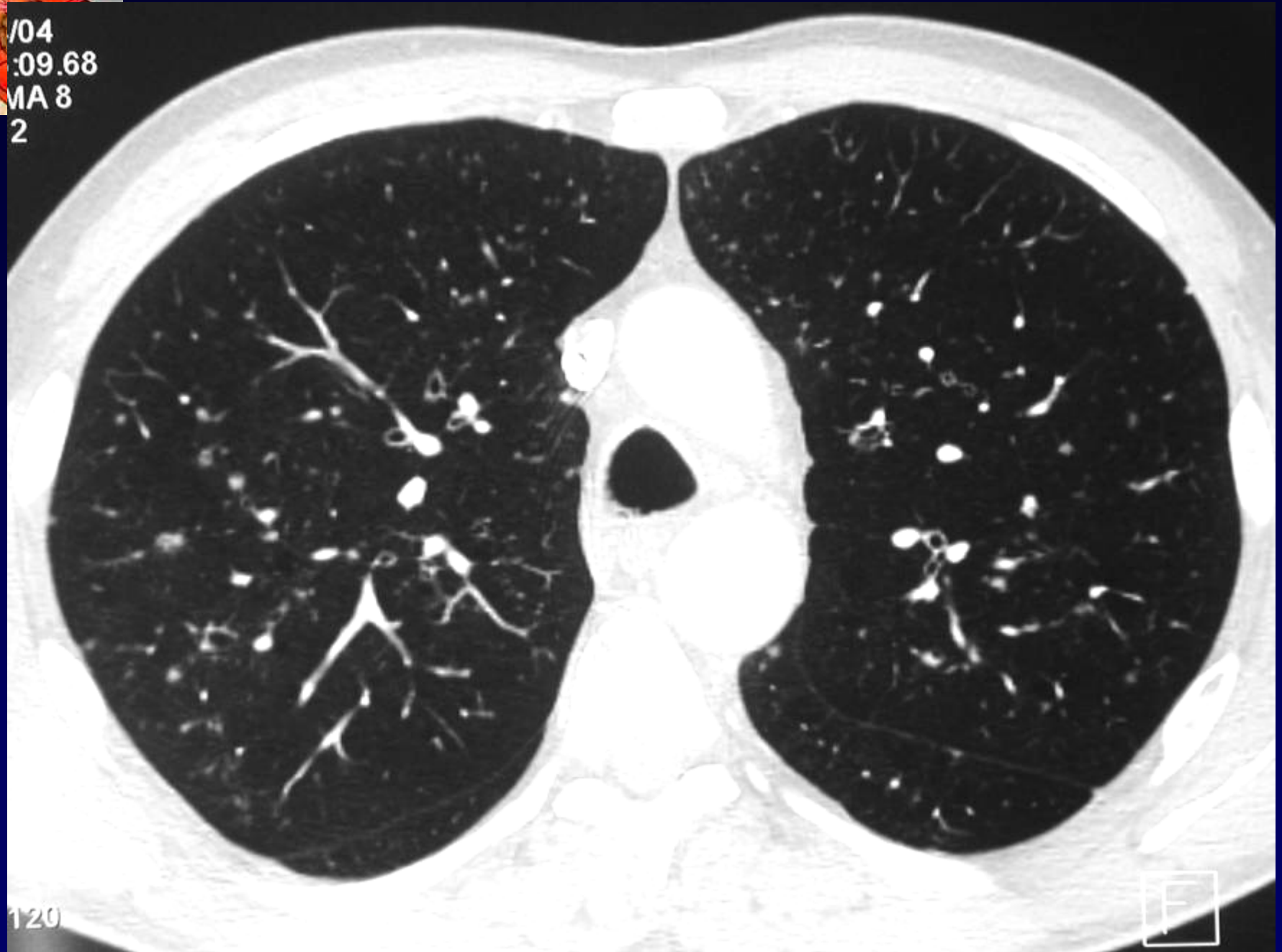







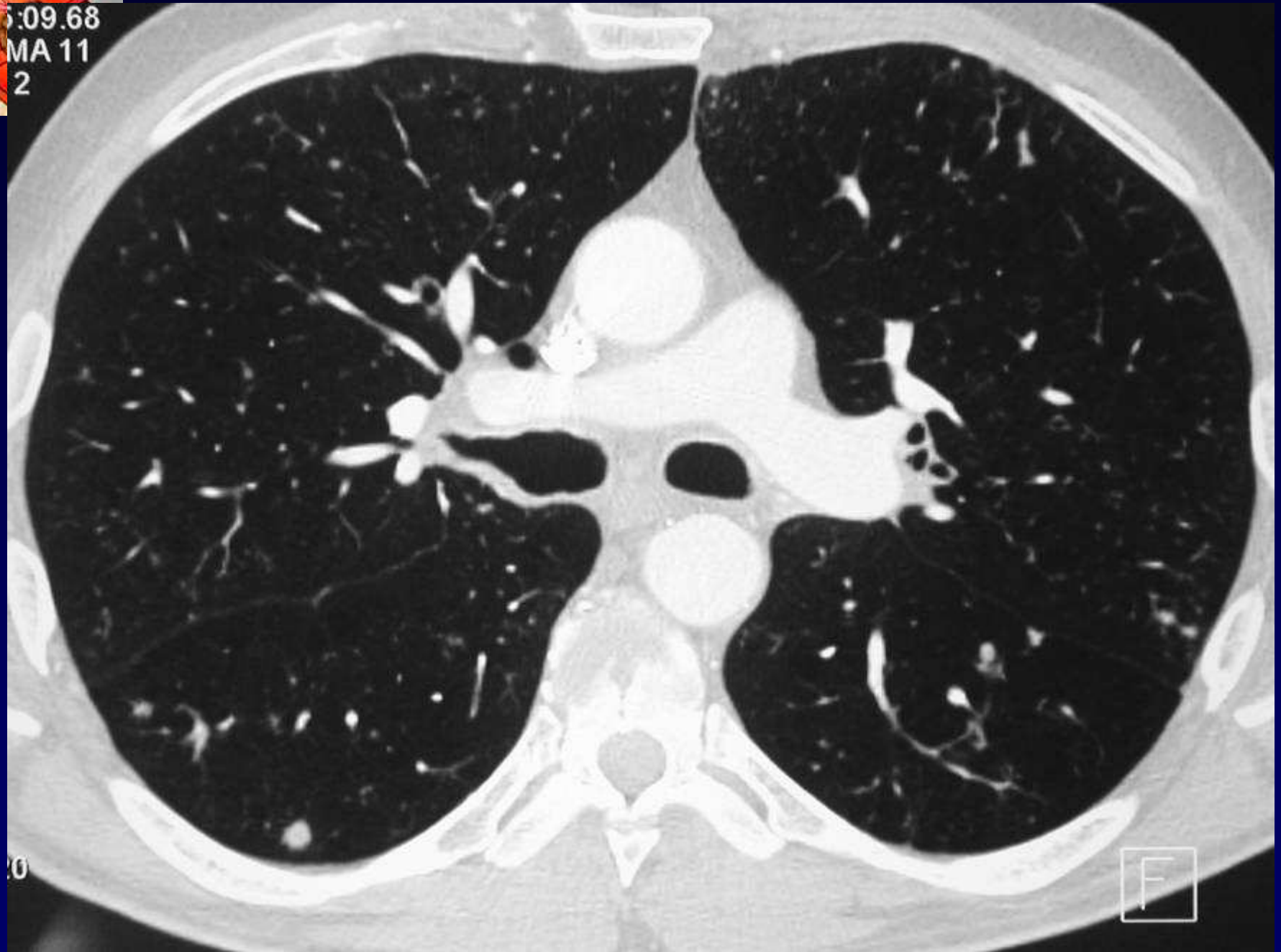
/04
:09.68
MA 8
2



120

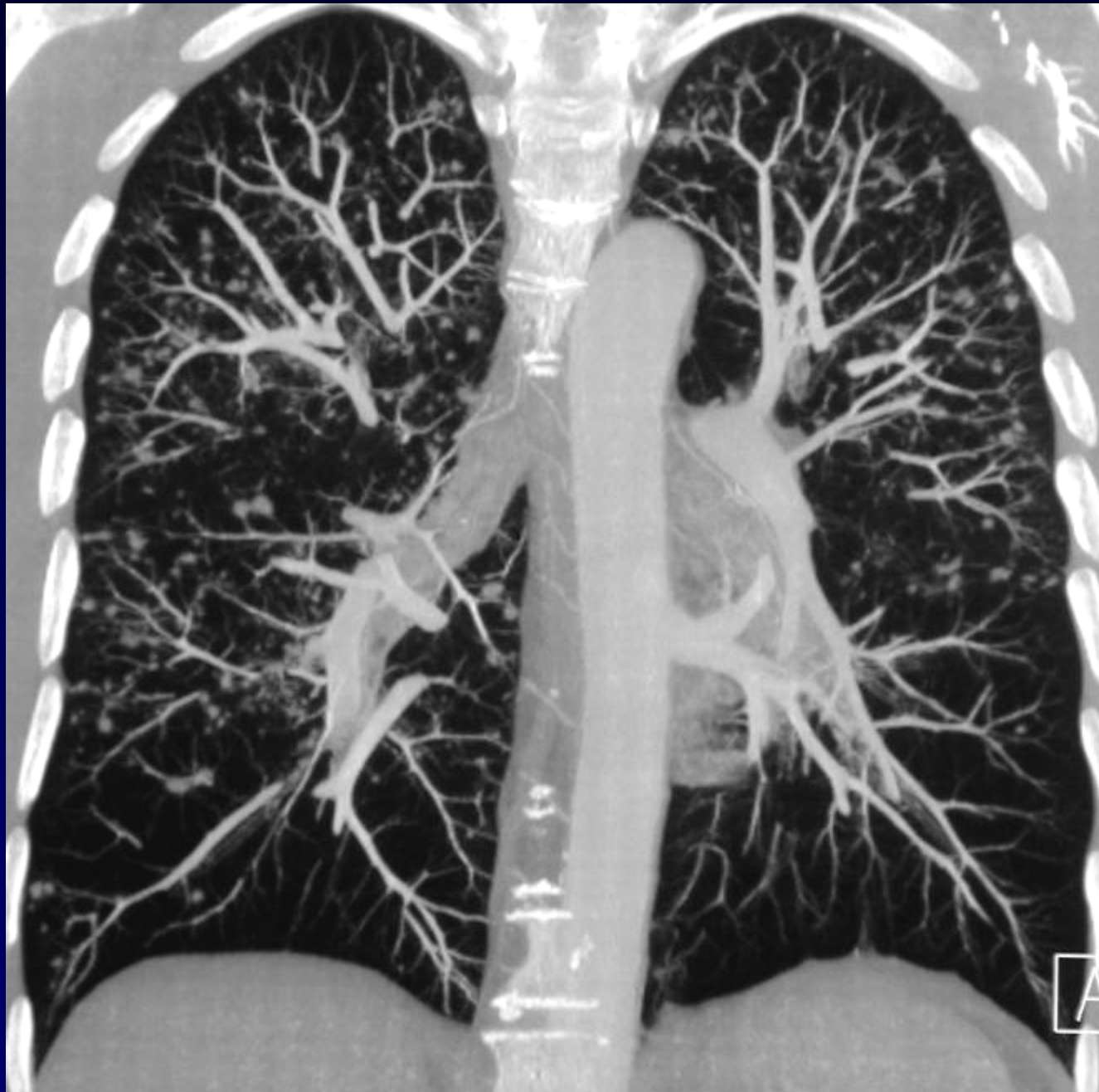
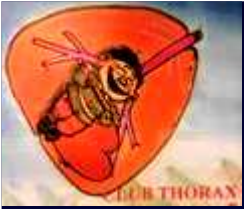
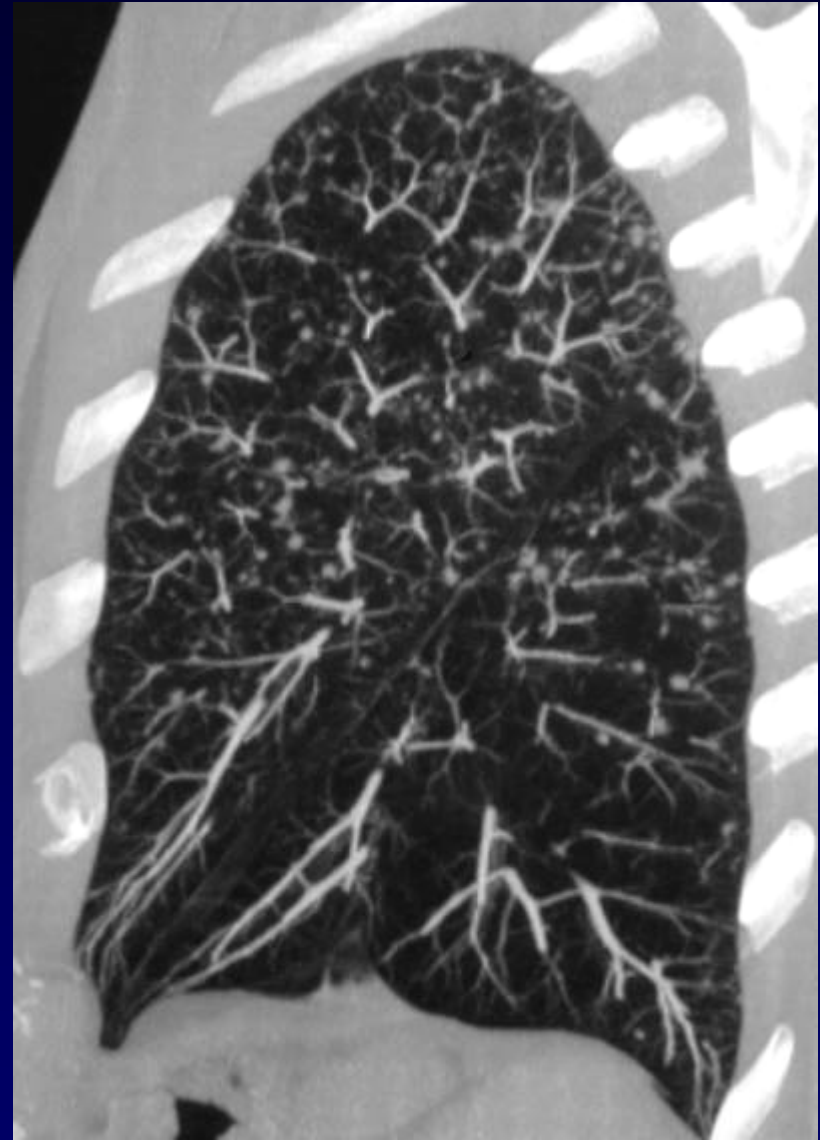
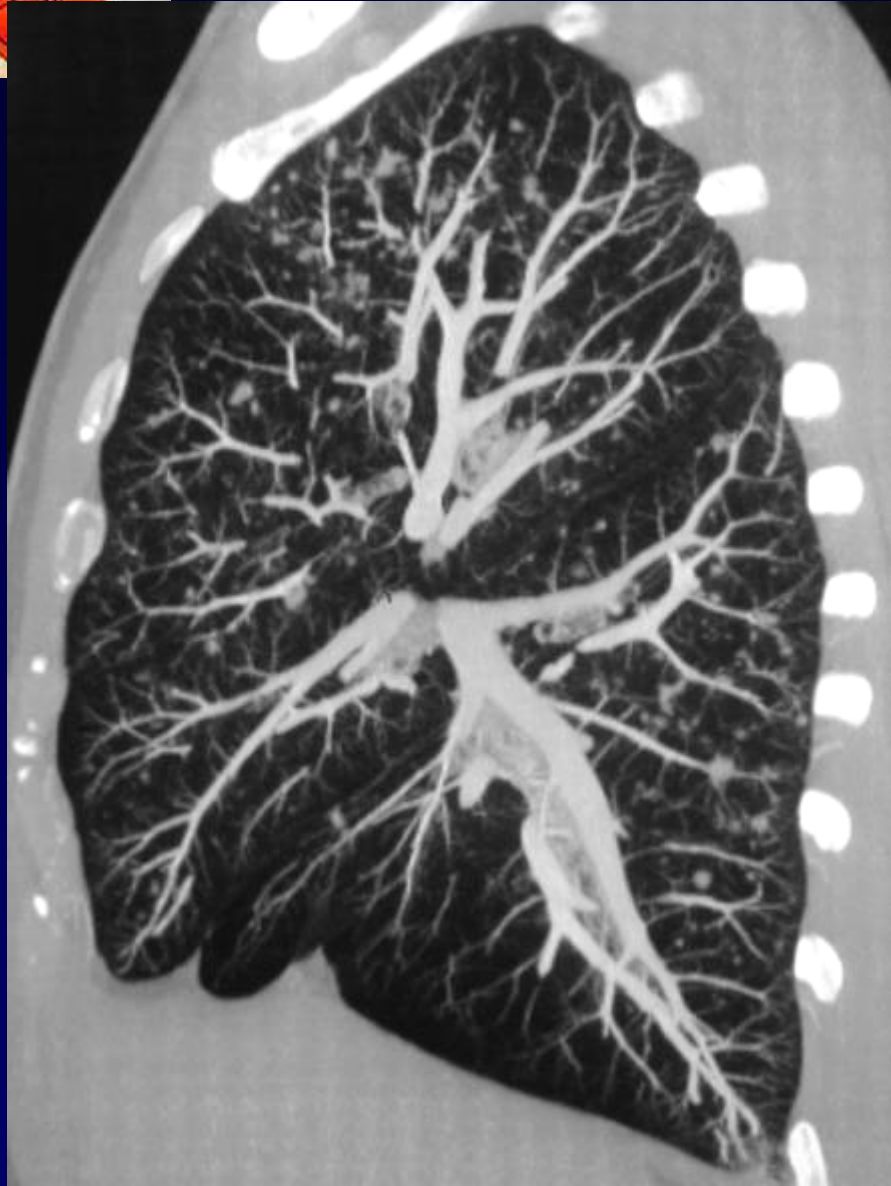5:09.68
MA 11
2



10

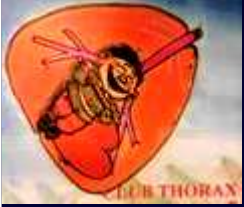F







Diagnostic ?

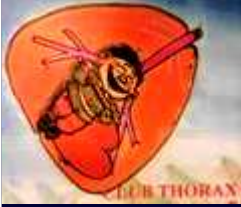

Diagnostic

Micronodules diffus dont certains présentent un aspect troué.

Histiocytose X

Codage :Poumon- Inflammatoire



Discussion

Histiocytose Langerhansienne pulmonaire

TDM-HR : Apport diagnostique important

Lésions centro-lobulaires prédominant aux tiers supérieur des poumons

Lésions isolées ou à l'emporte pièce

Type de lésions et leur évolution dans le temps :

- **Micronodules ou nodules**
- **Nodules troués**
- **Kystes à parois épaissies**
- **Kystes à parois fines**



Référence

- Brauner MW, Valeyre D

Pneumopathies infiltratives diffuses

Imagerie Thoracique de l'Adulte. Ed. Masson 2003