



Dossier 13

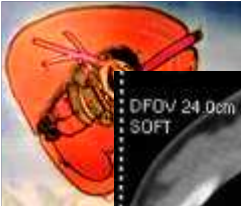M EL HAJJAM

P LACOMBE

Femme de 53 ans

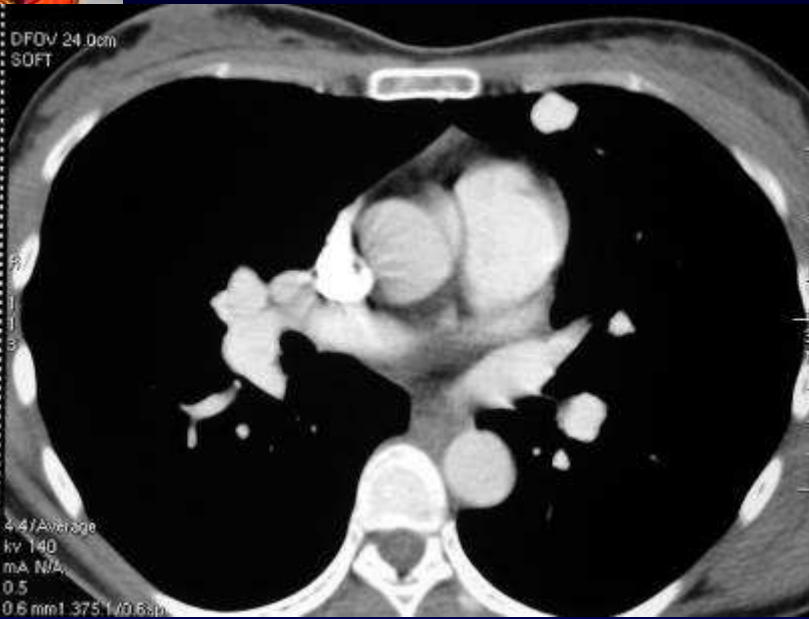
Epistaxis , tâches rouges sur le visage

Antécédents d'abcès cérébraux



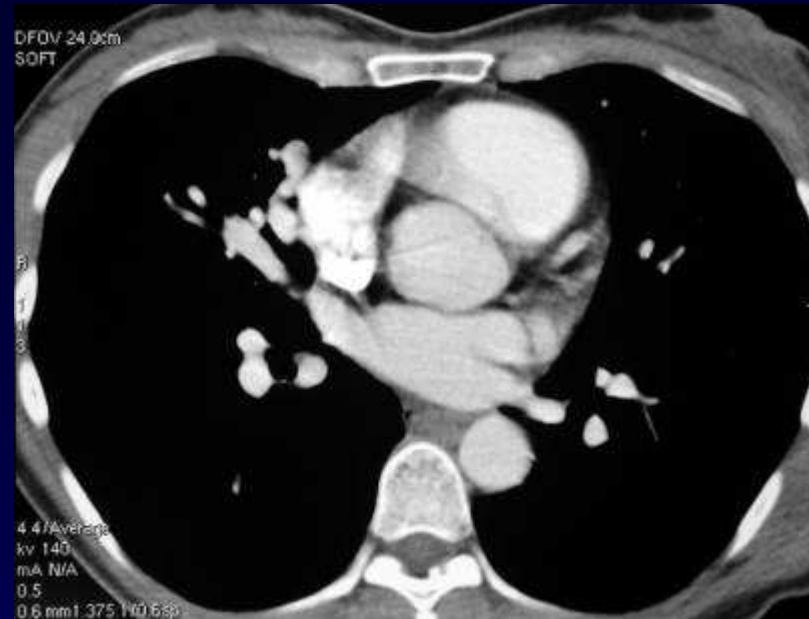DFOV 24.0cm
SOFT

4.4/Average
kv 140
mA N/A
0.5
0.6 mm 1.375.170.6sp



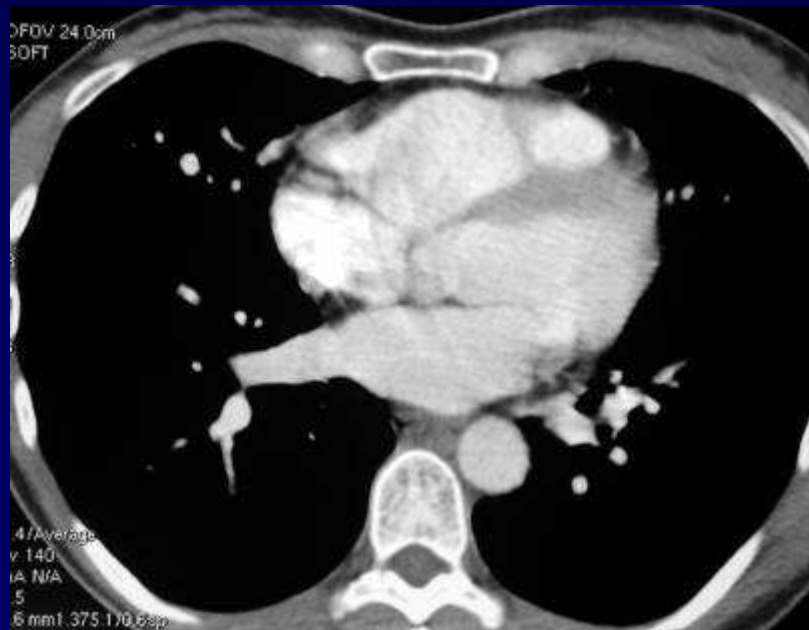DFOV 24.0cm
SOFT

4.4/Average
kv 140
mA N/A
0.5
0.6 mm 1.375.170.6sp



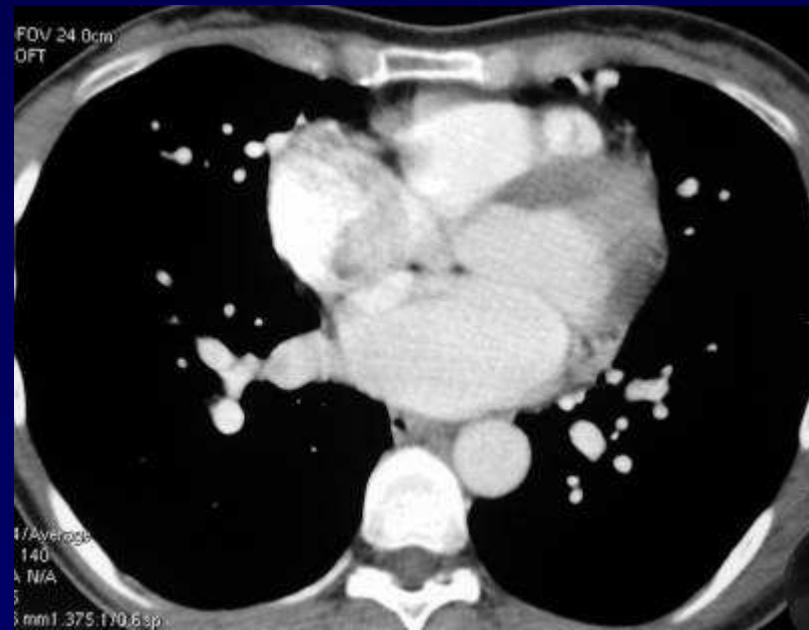DFOV 24.0cm
SOFT

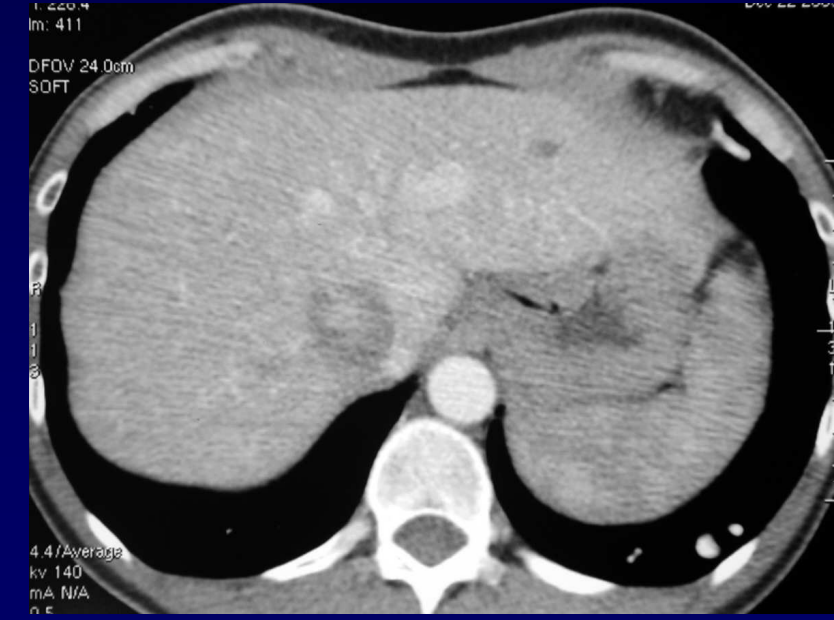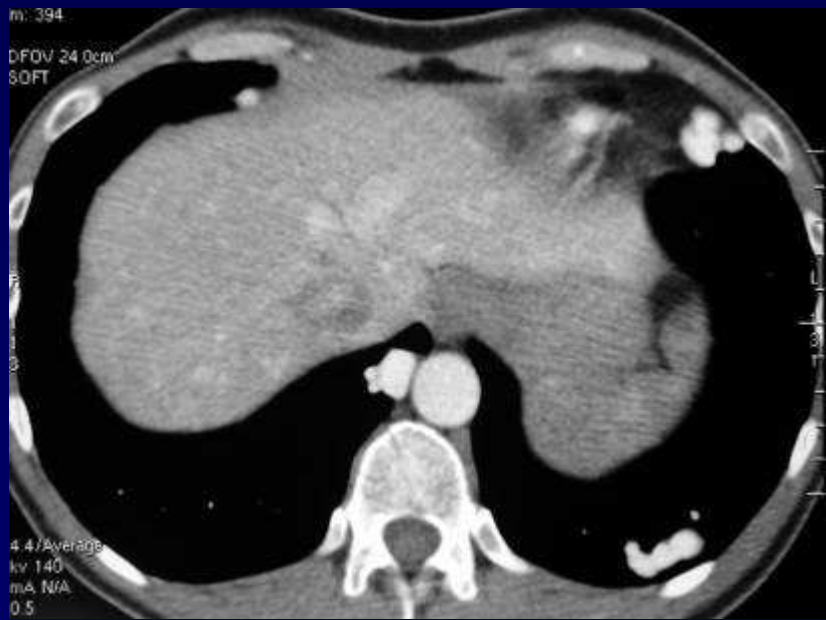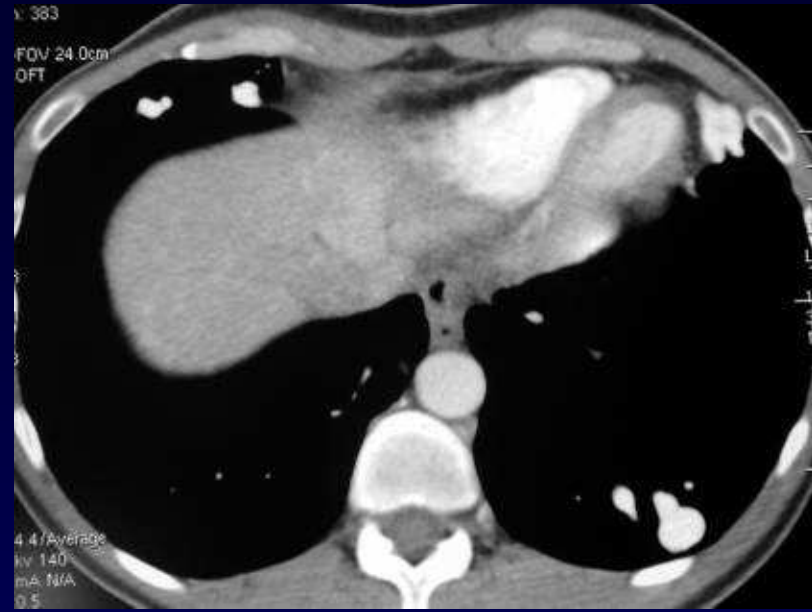
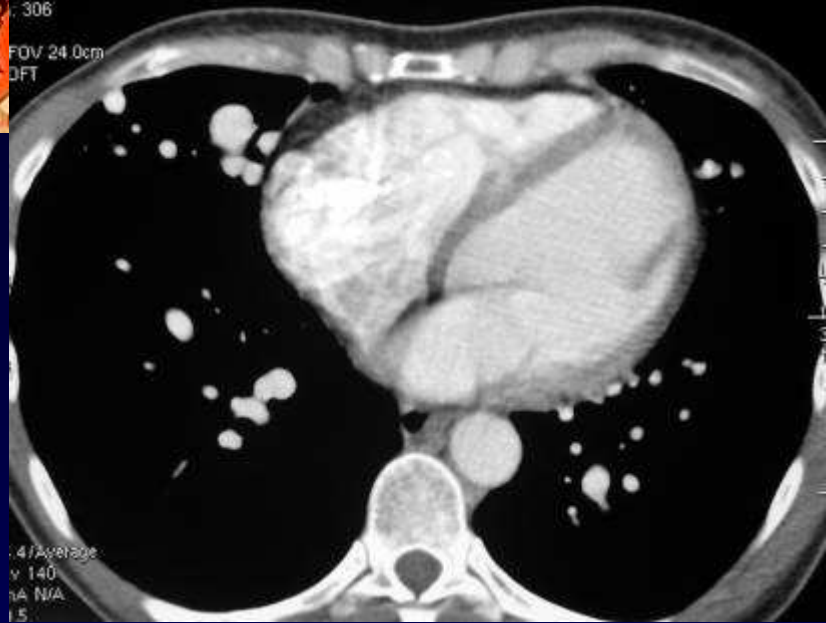4.7/Average
kv 140
mA N/A
0.5
0.6 mm 1.375.170.6sp



DFOV 24.0cm
SOFT

4.7/Average
kv 140
mA N/A
0.5
0.6 mm 1.375.170.6sp







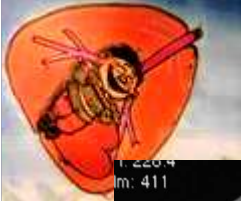Diagnostic ?



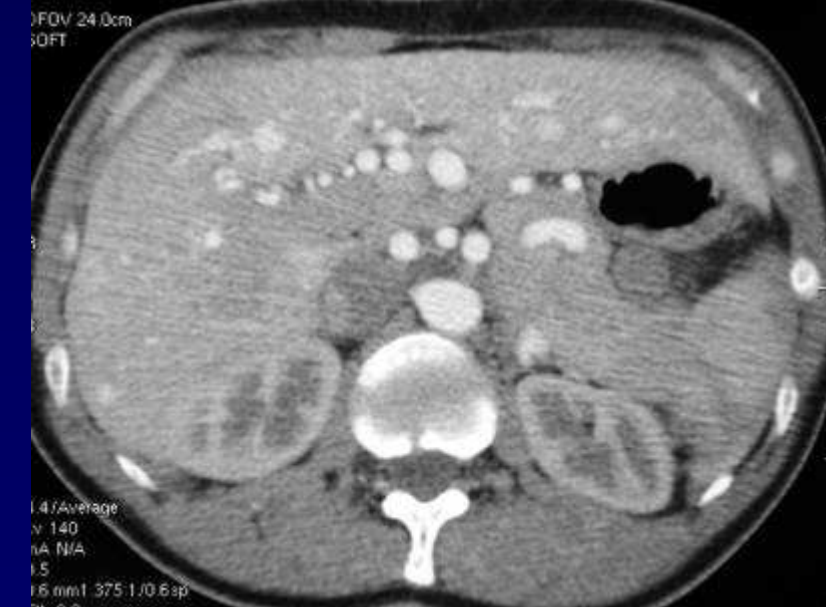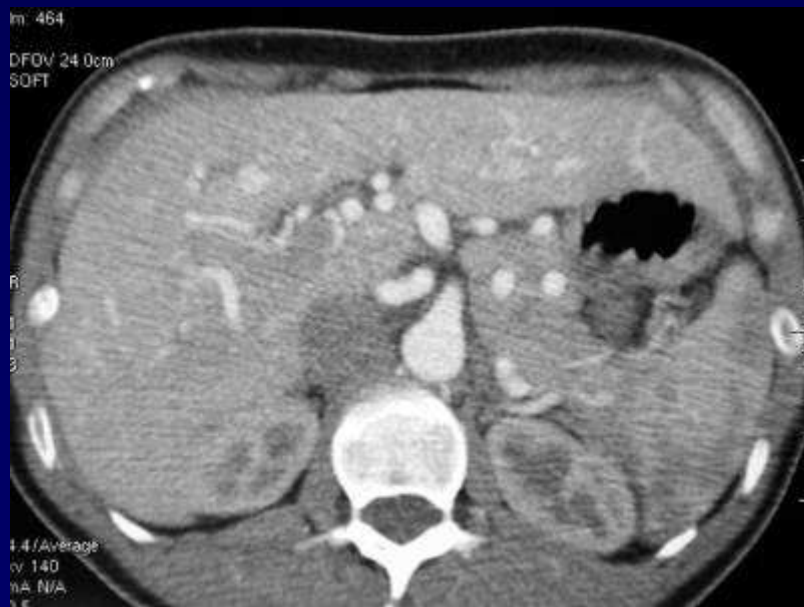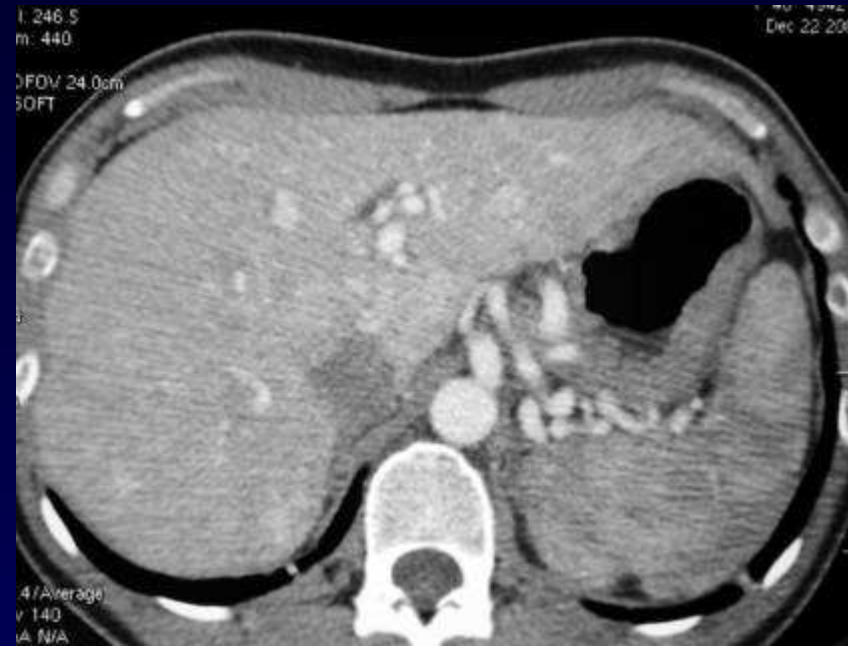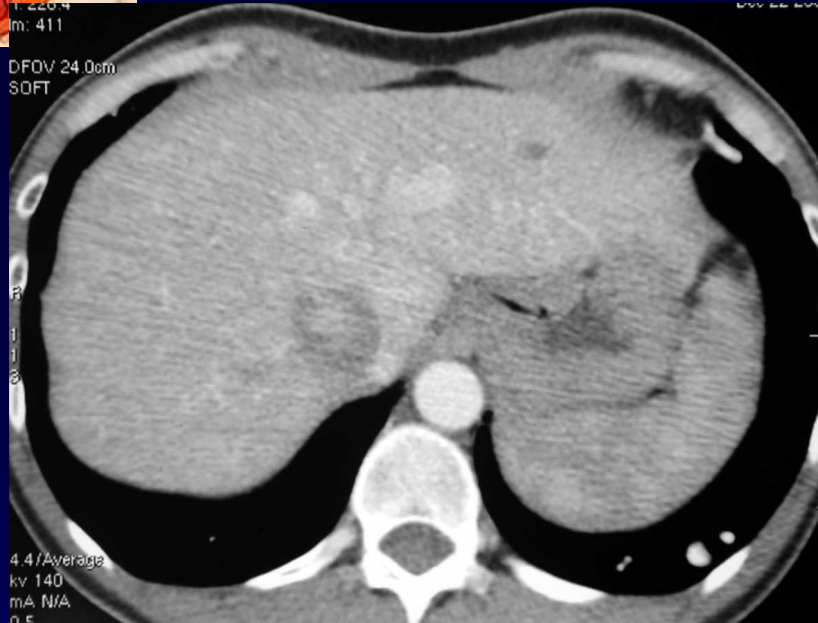Diagnostic

Maladie de Rendu-Osler

Codage : Poumons - Congénital



Atteinte hépatique de la maladie





Angiographie pulmonaire

Fistules artério-veineuses pulmonaires embolisées

