



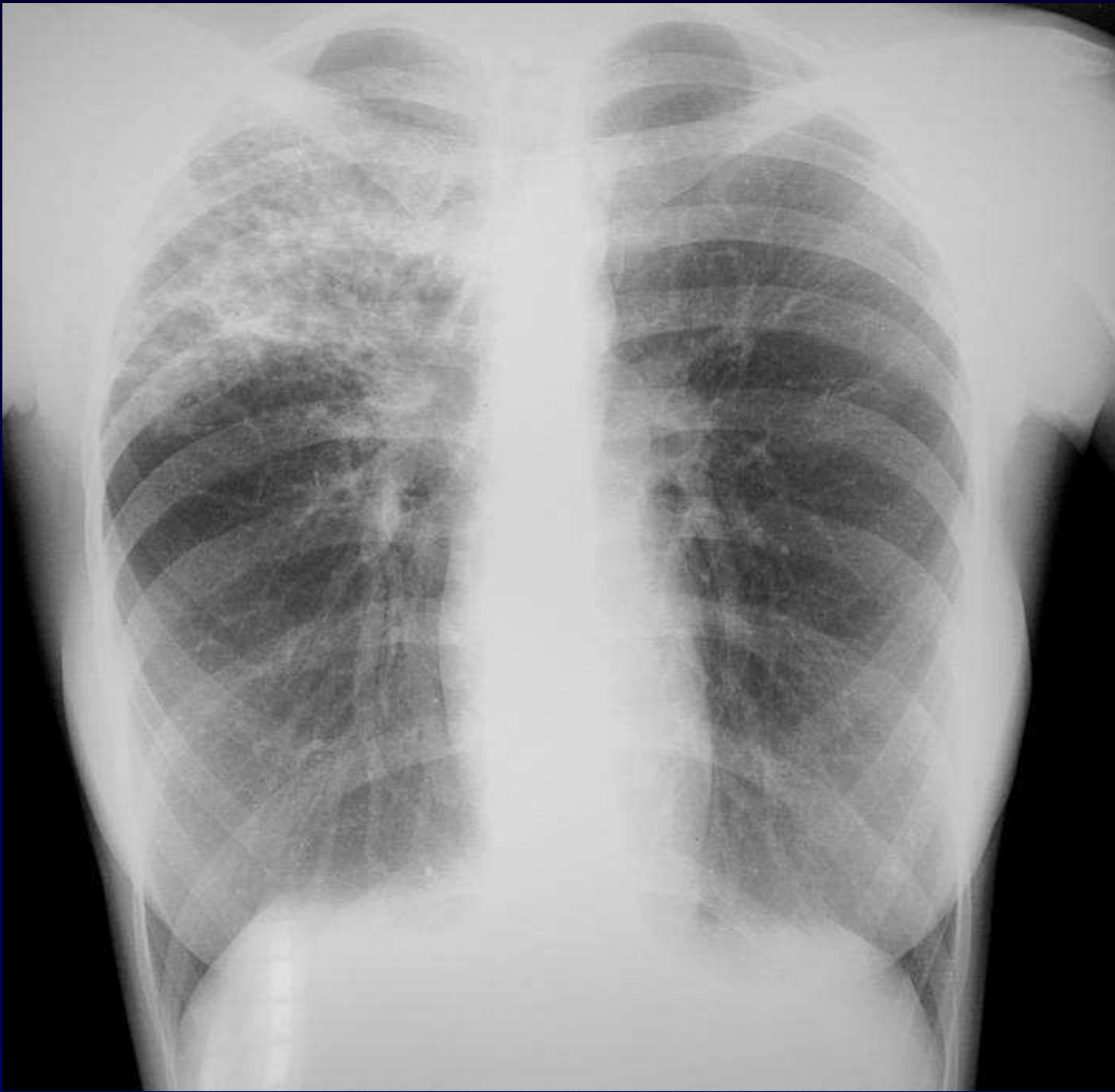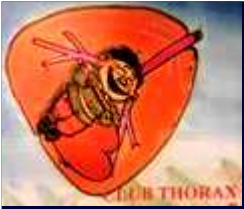## Dossier 2

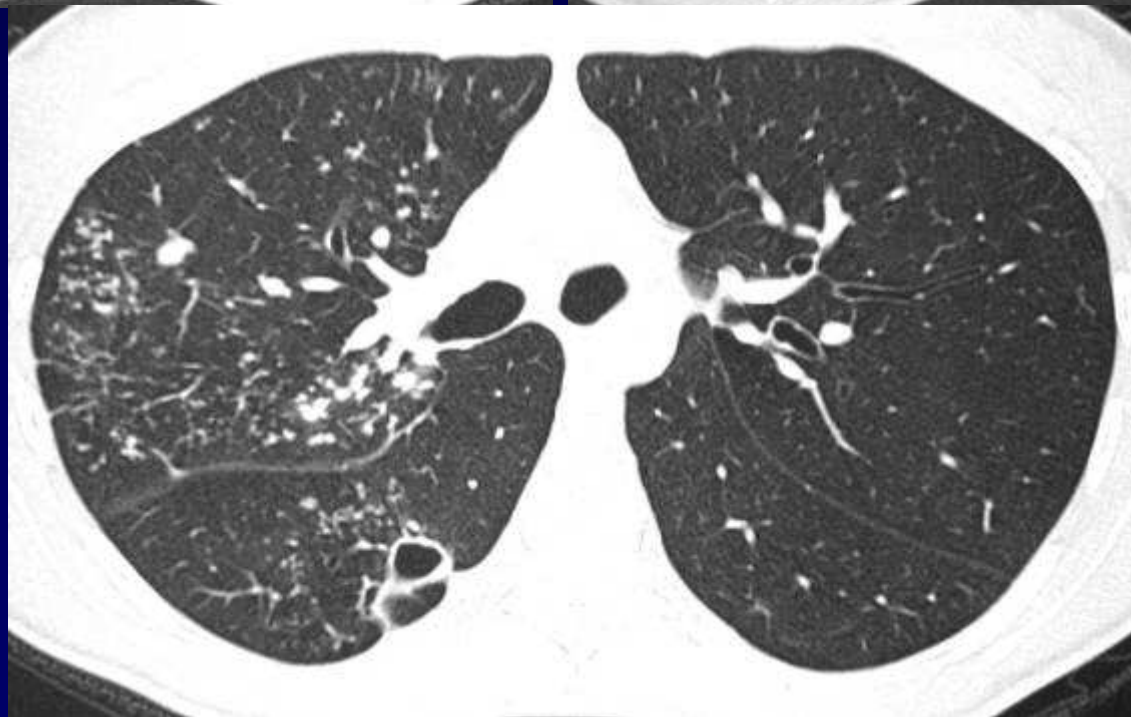
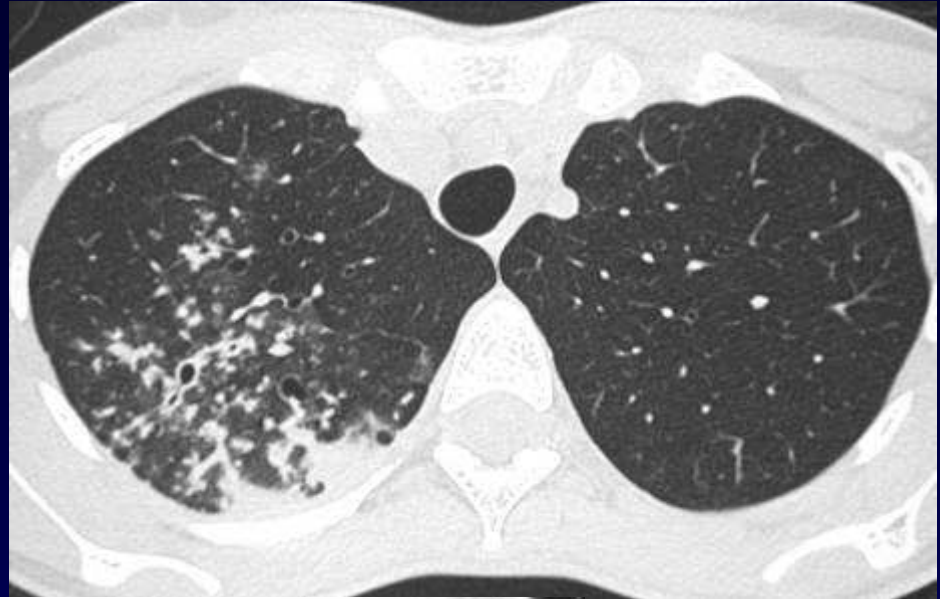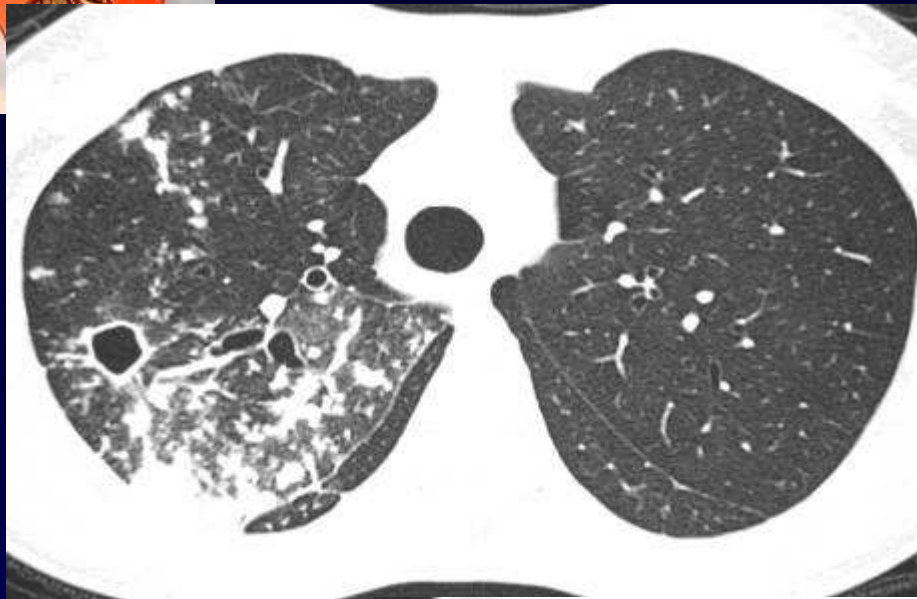
**J GIRON**

Femme de 19 ans,

Toux fébrile

Origine éthiopienne







**Diagnostic ?**



# Diagnostic

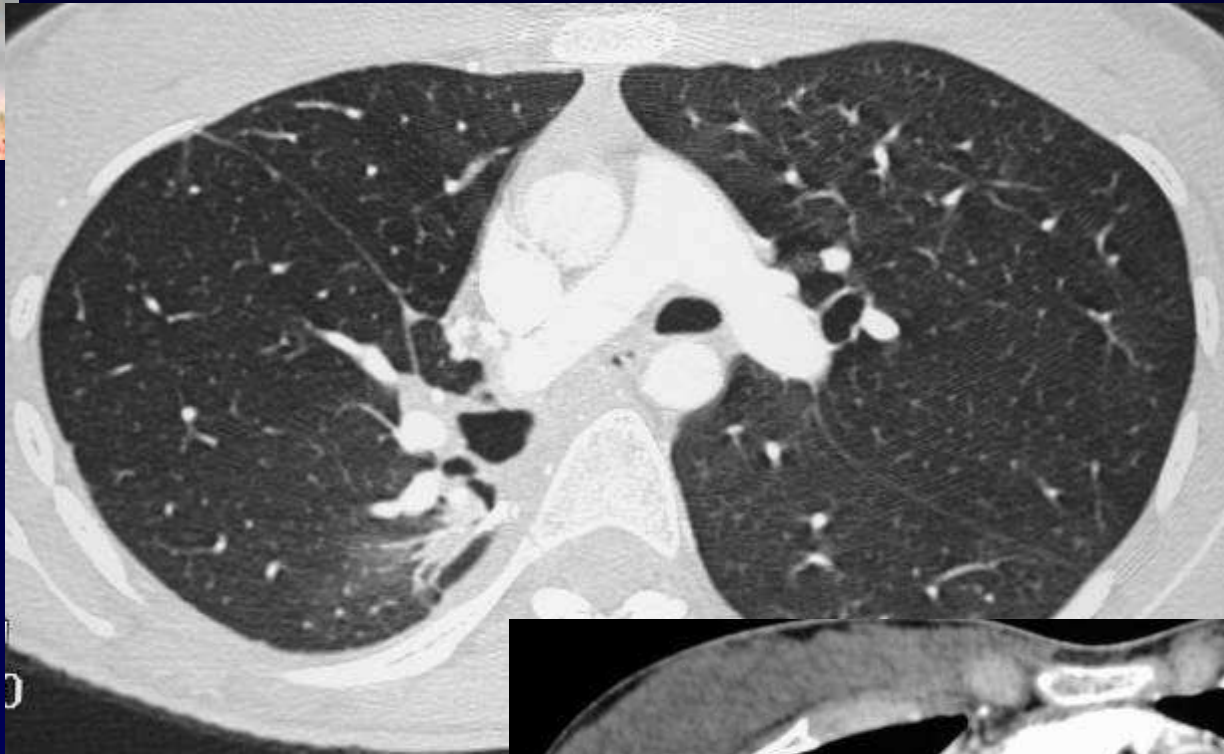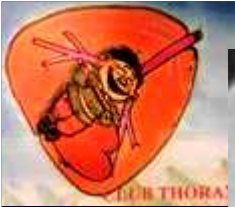
# TUBERCULOSE PULMONAIRE

**Codage : Poumon- Infectieux**

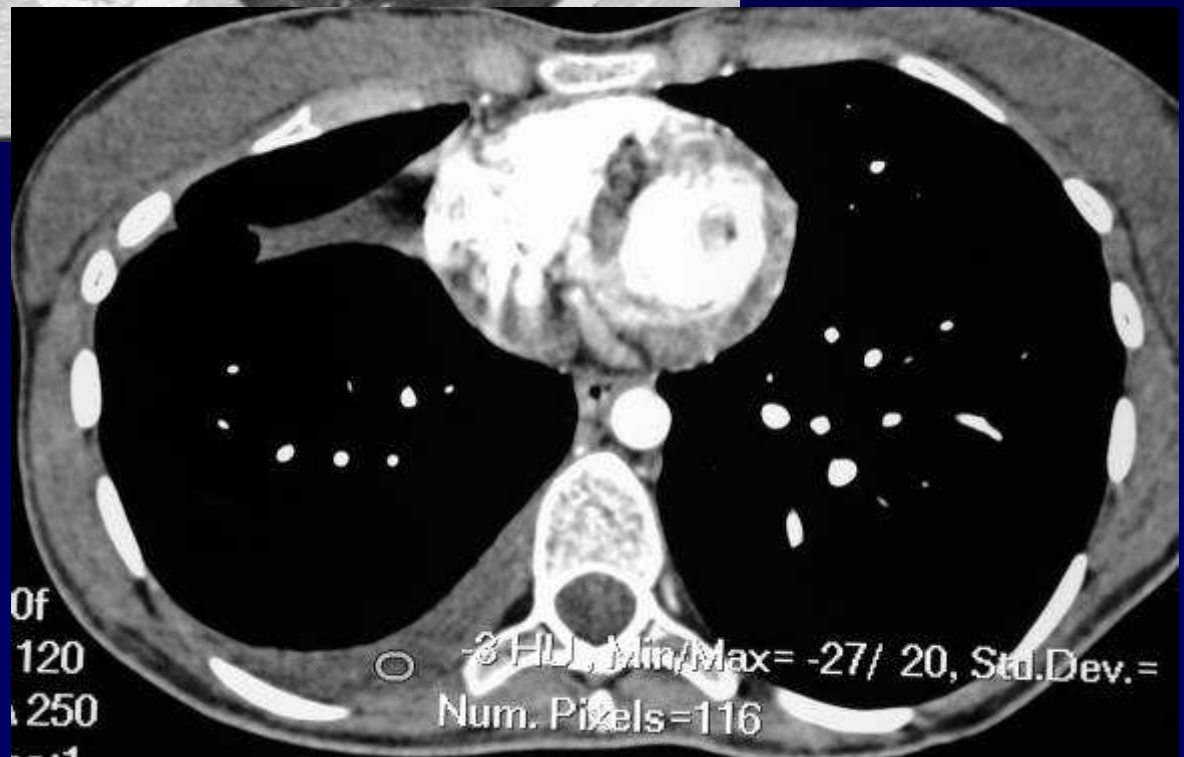

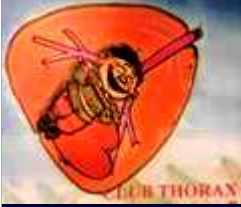# Evolution - Discussion

Traitement chirurgical



**Pourquoi avoir réalisé cette intervention chirurgicale pour une tuberculose pulmonaire?**





## Evolution - Discussion

- **Tuberculose résistante,**
- **à tous les antibiotiques antituberculeux**
- **d'où l'indication chirurgicale**
  
- **Persistance d'un épanchement pleural post-opératoire**