



## Dossier 3

L METGE

Homme de 43 ans,

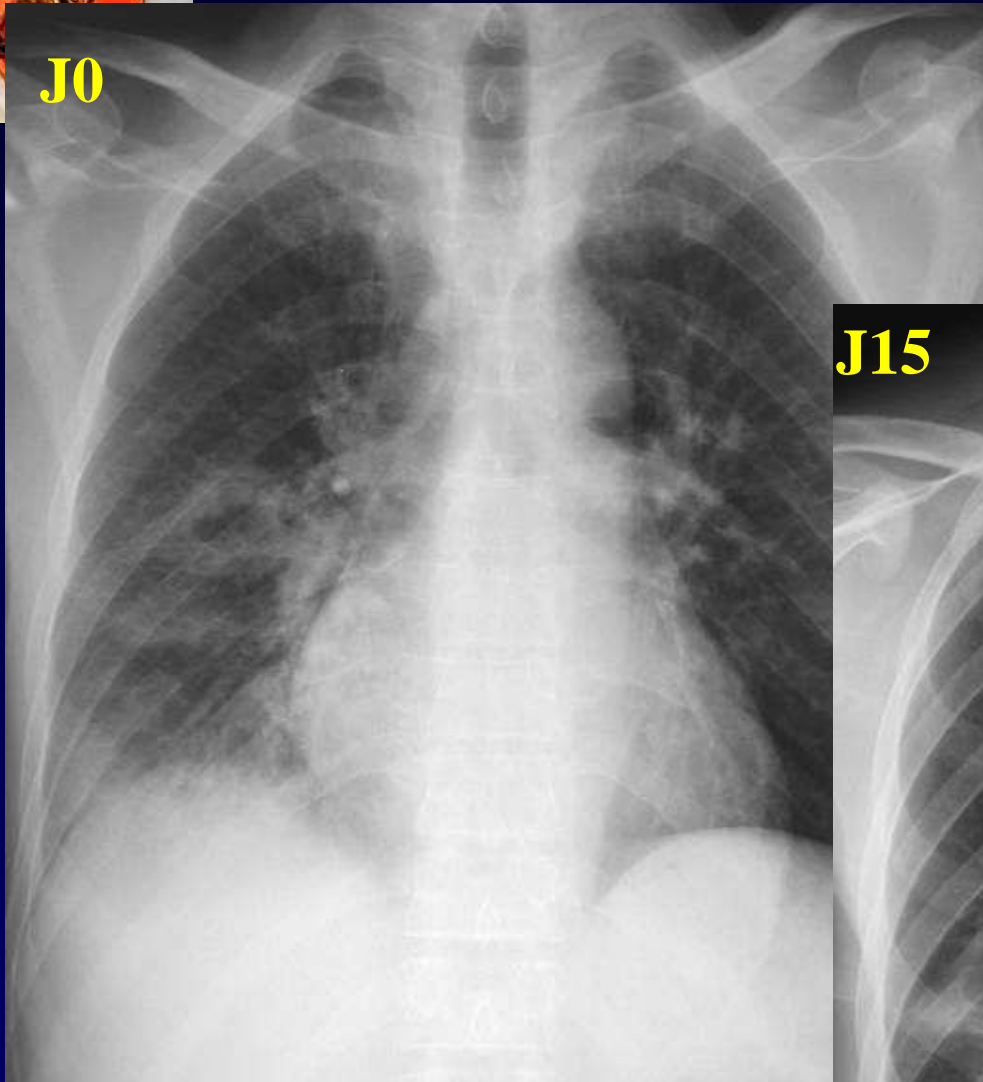
Crise convulsive

Altération de l'état général

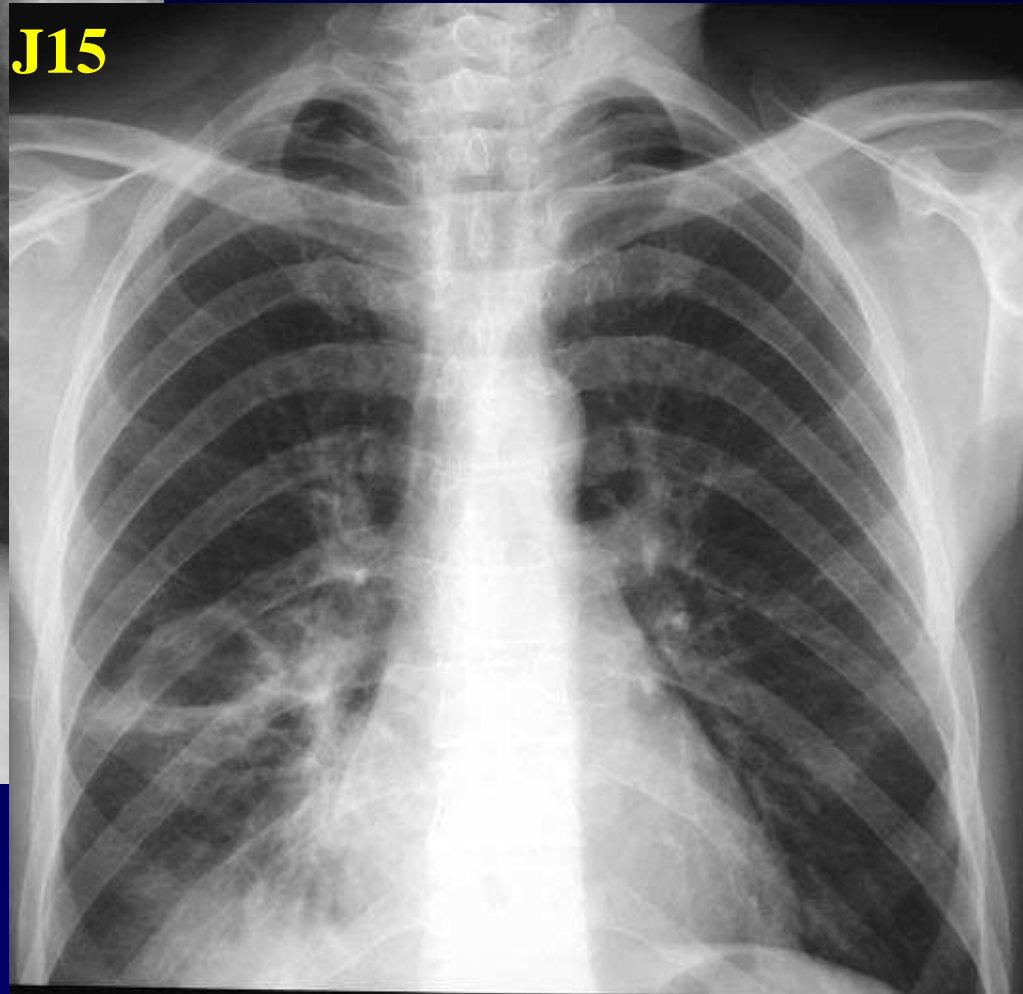
Apyrexie



**J0**



**J15**





**Diagnostic ?**



# Diagnostic

## Evolution radiographique d'une tuberculose pulmonaire en 15 jours

Codage : Poumon - Infectieux