



Dossier 5

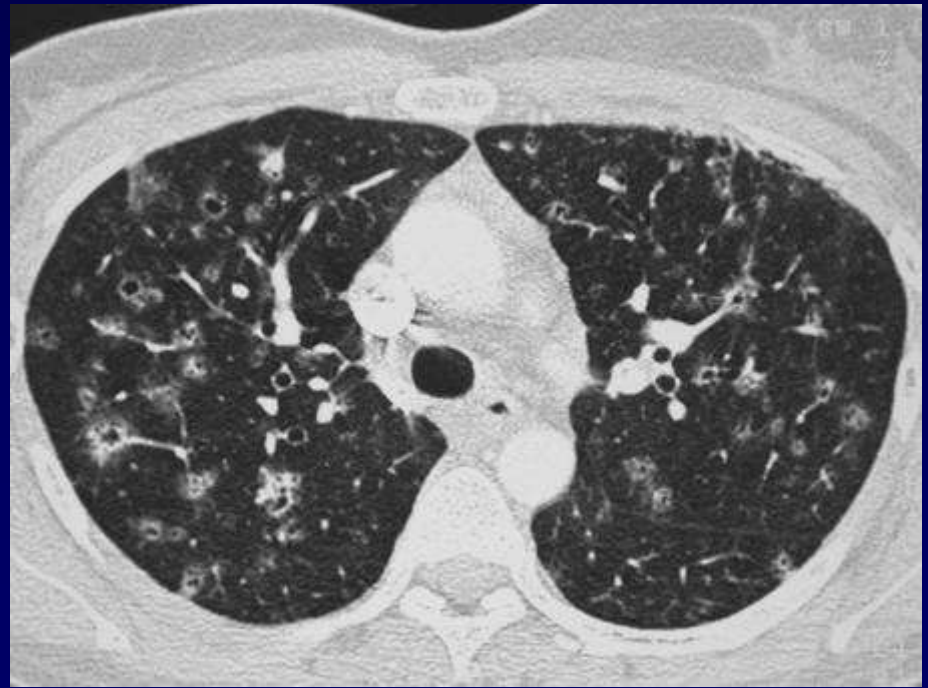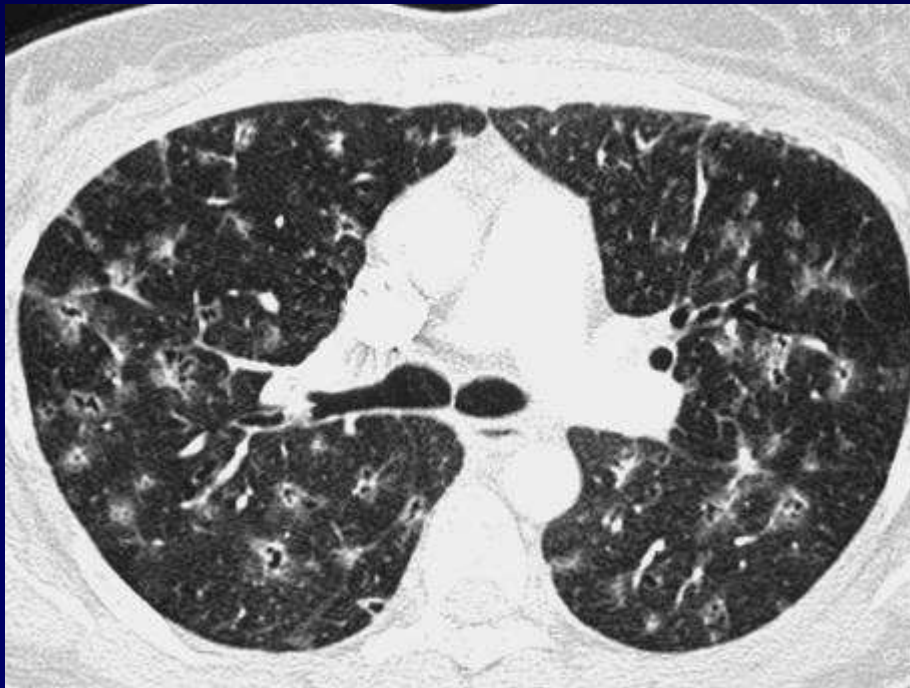
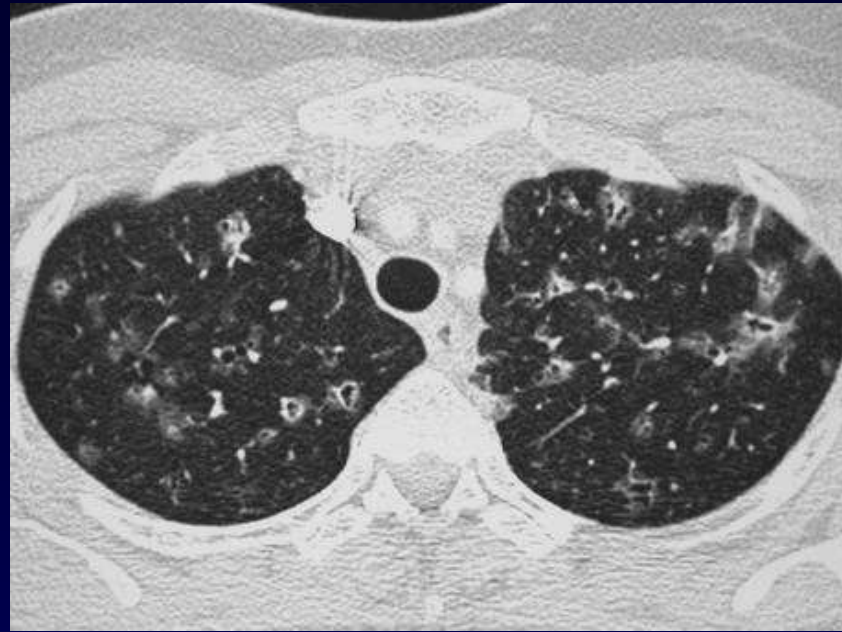P FAJADET

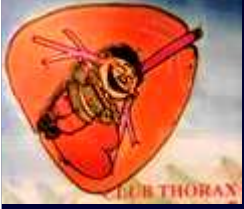Femme de 42ans

Petite altération de l'état général

Absence de germe

Antécédent de néoplasie mammaire et de
polyarthrite rhumatoïde





Diagnostic ?



Diagnostic

Histiocytose langhéransienne (diagnostic par biopsie chirurgicale)

Codage : Poumon - Inflammatoire