



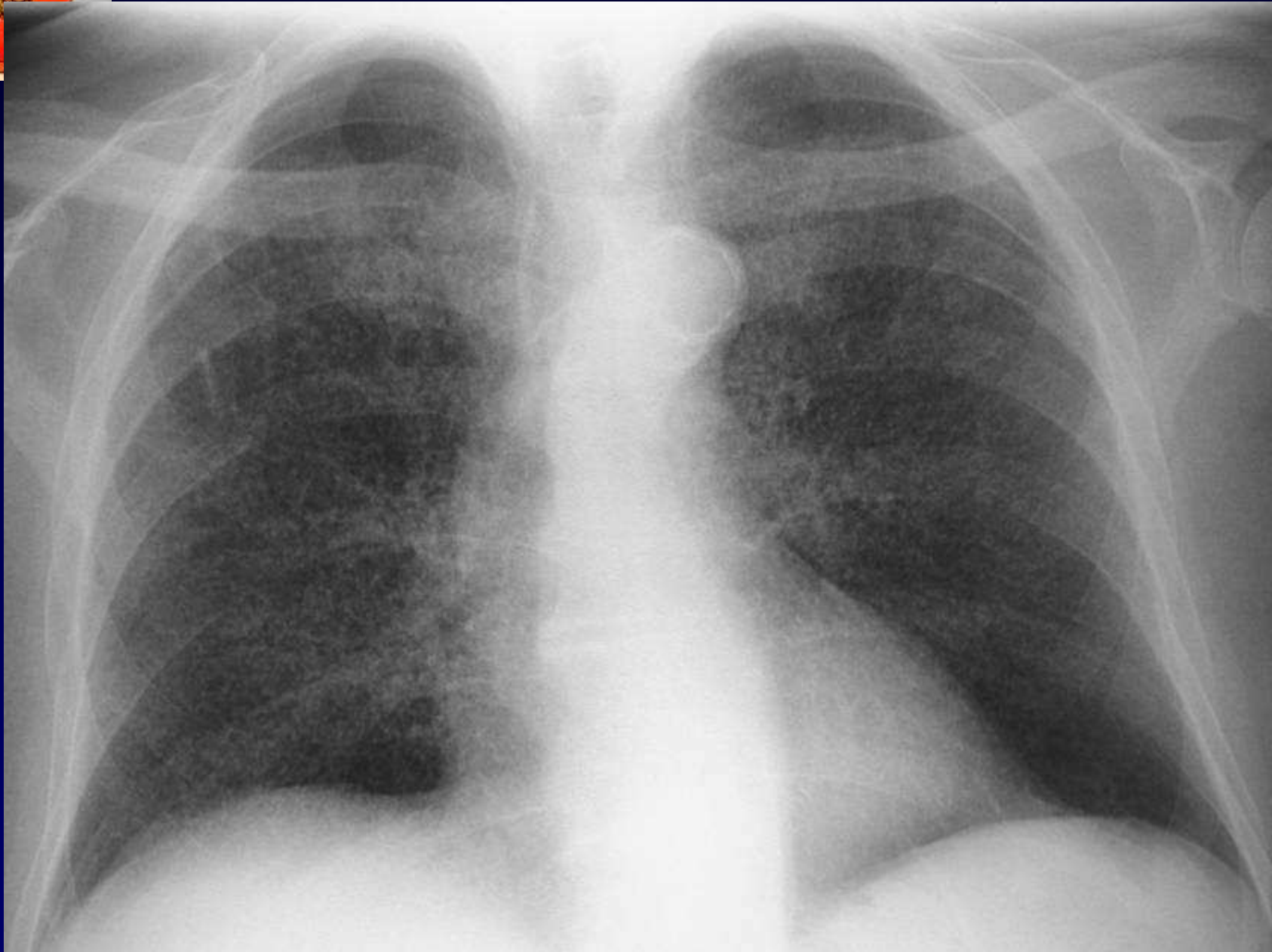
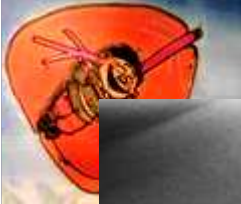Dossier 6

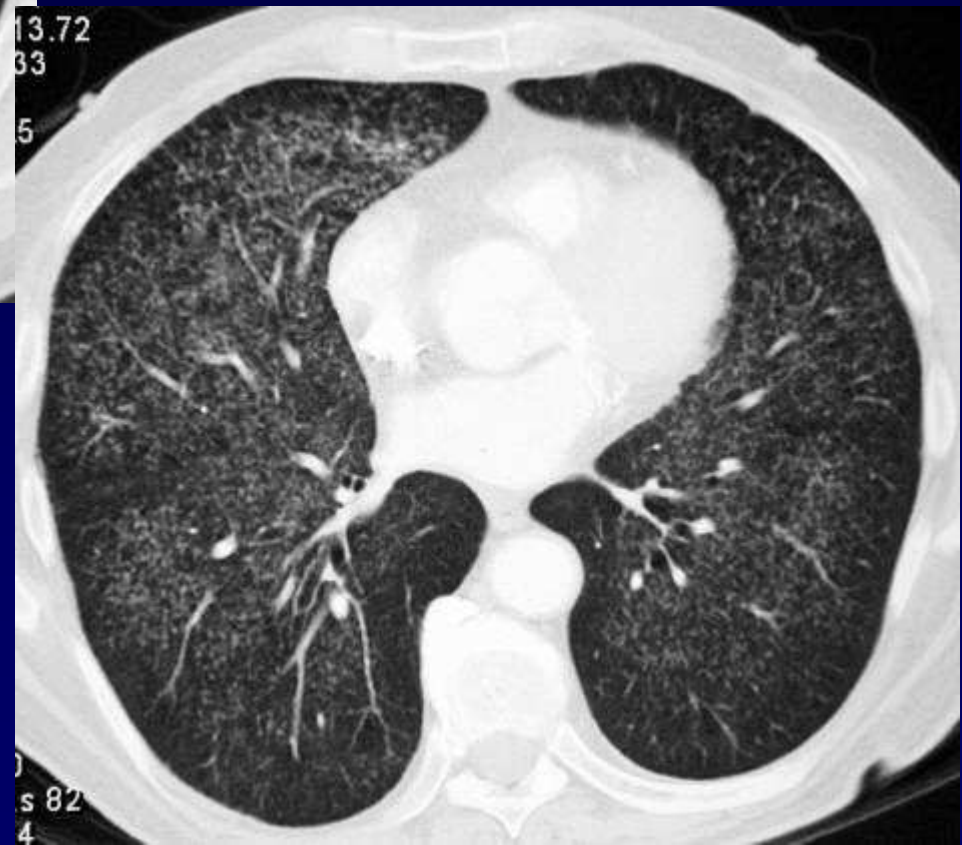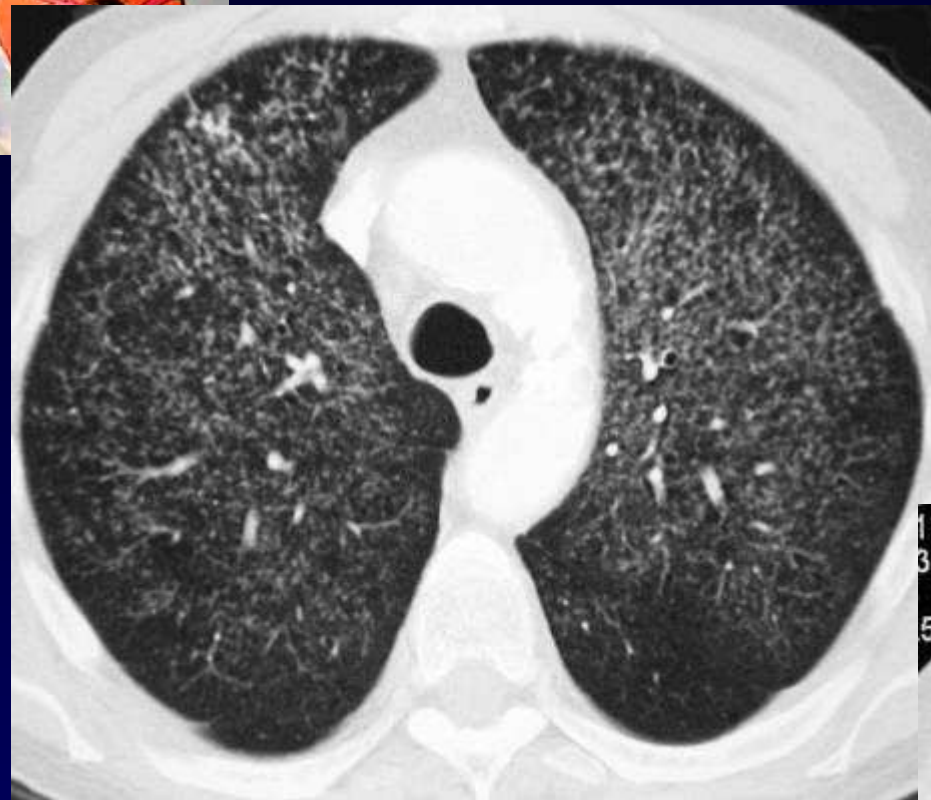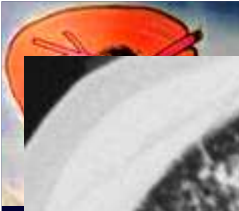
P FAJADET

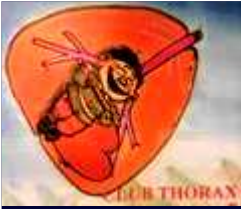Homme de 86 ans,

Syndrome fébrile depuis 2 à 3 mois

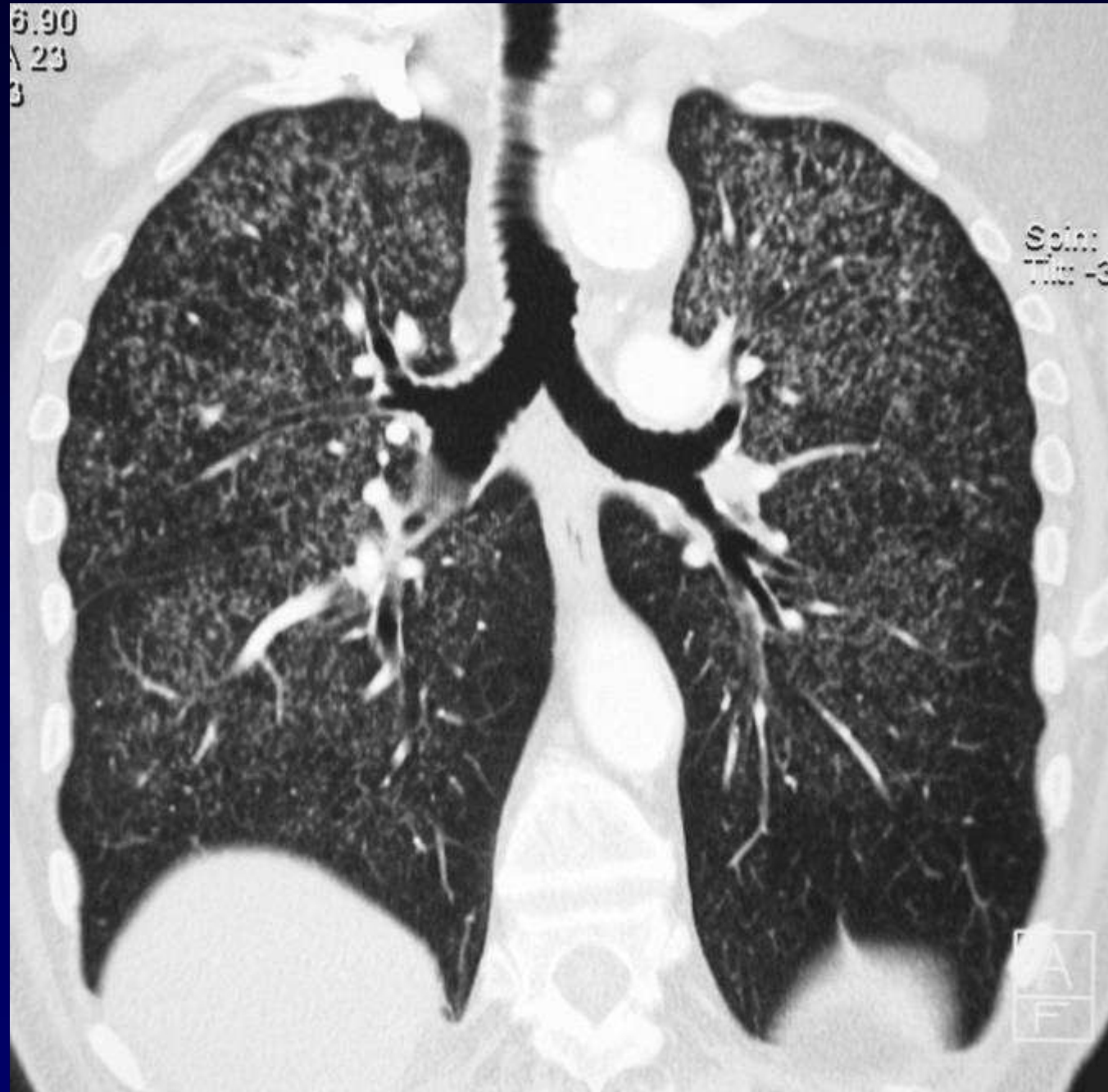Antécédent de tumeur de vessie traitée par BCG







6.90
A 23
3





Diagnostic ?



Diagnostic

Miliaire par BCGite

Codage : Poumon- Infectieux



Evolution-Discussion-Point fort

Traitement par corticothérapie et antituberculeux