



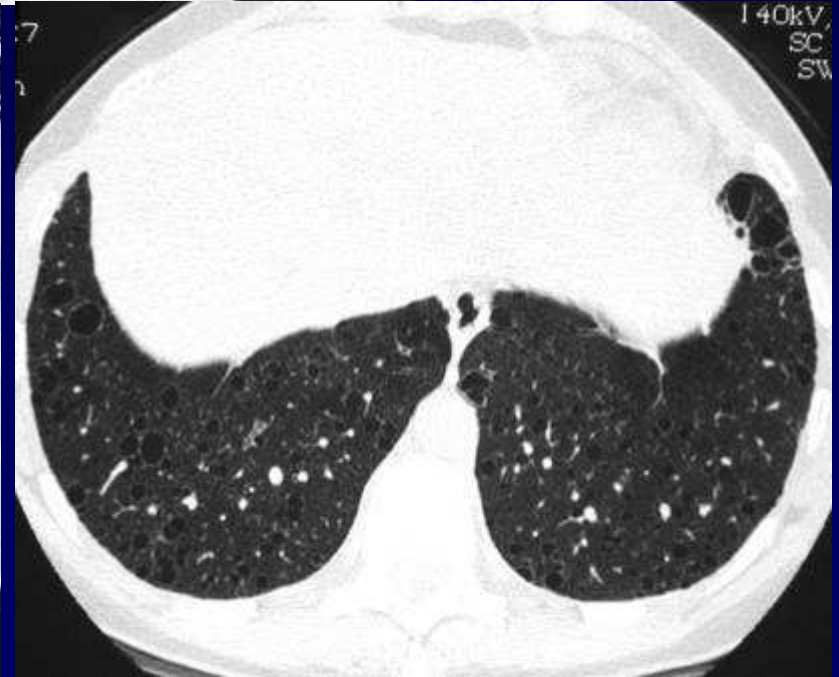
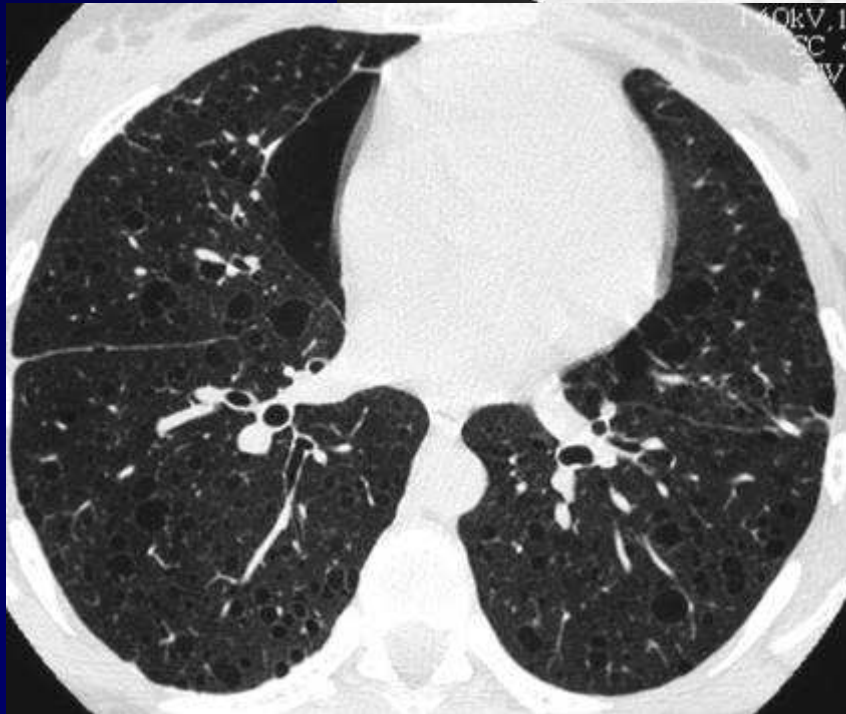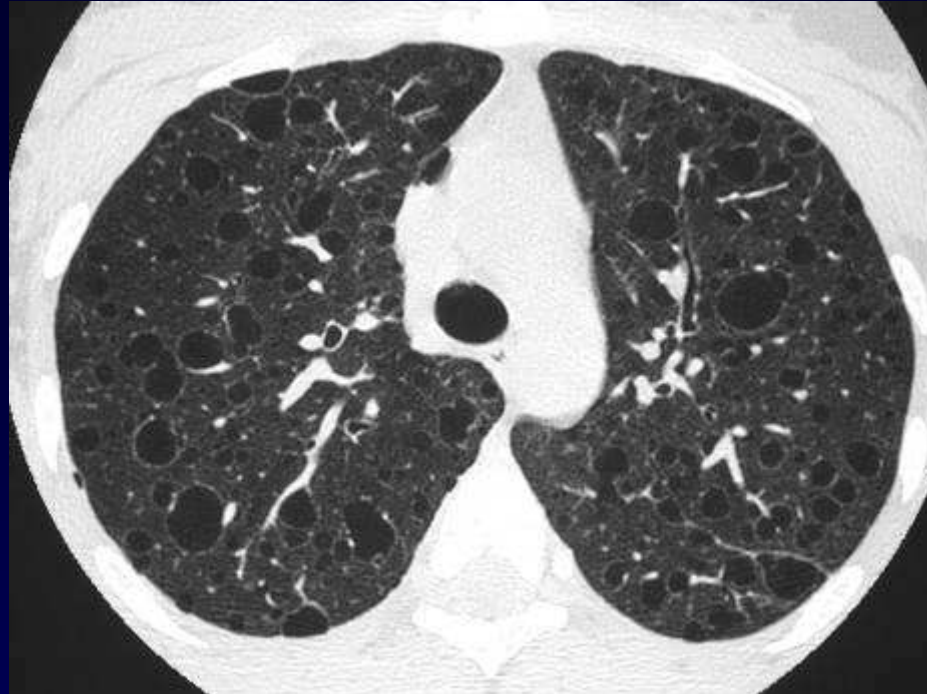
Dossier 8

M EL HAJJAM

P LACOMBE

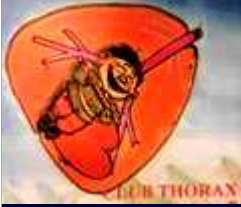Femme de 22 ans

Antécédent de pneumothorax





Diagnostic ?



Diagnostic

Lymphangiomyomatose dans le cadre d'une sclérose tubéreuse de Bourneville (STB)

Codage : Poumon- Congénital



Evolution-Discussion-Point fort

La patiente présentait
des lésions cérébrales et rénales associées
Rentrant dans le cadre de la STB