



Dossier 15

M EL HAJJAM

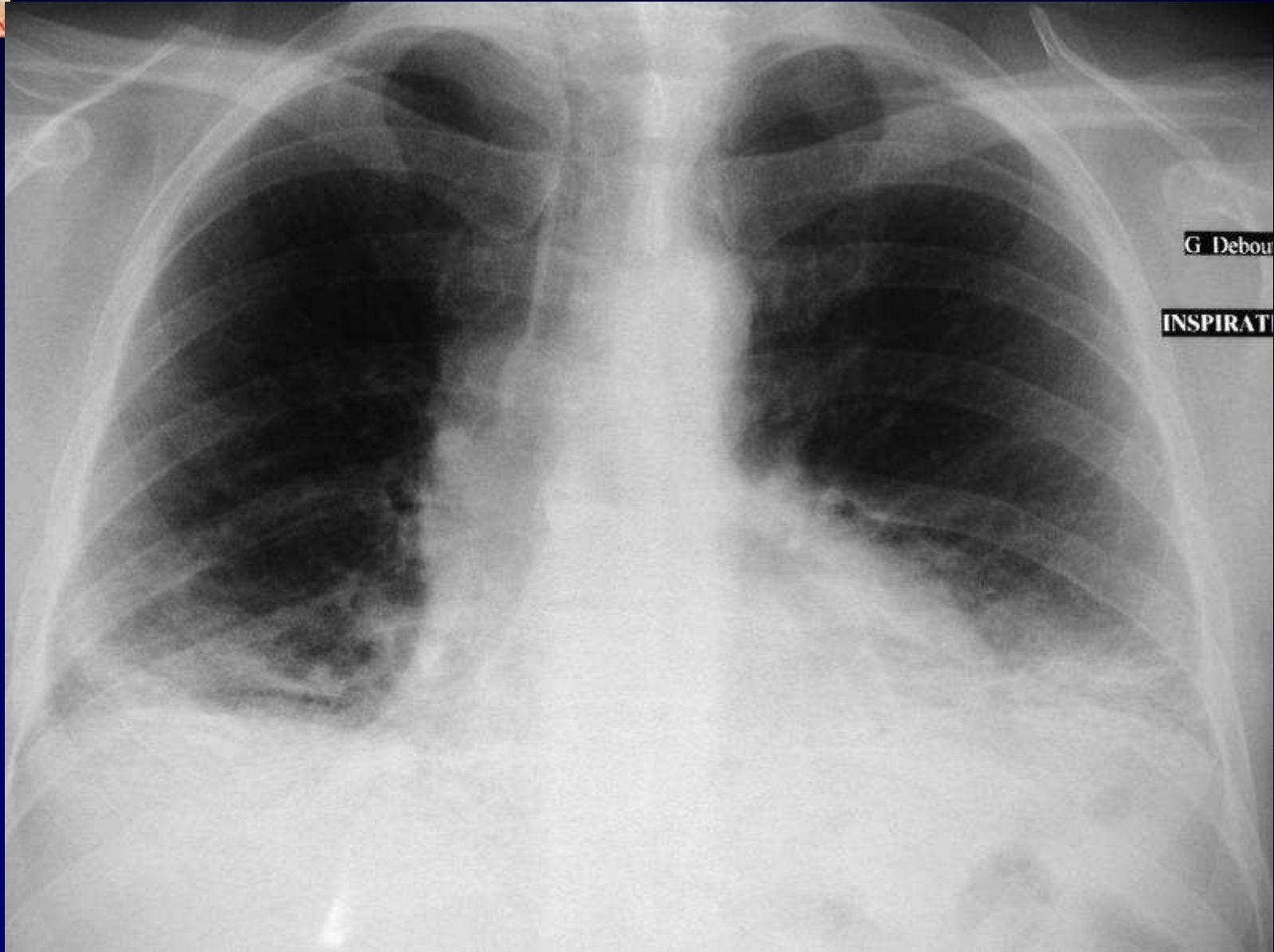
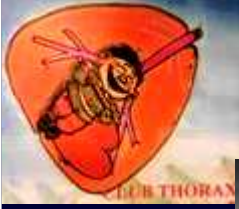Homme de 66 ans,

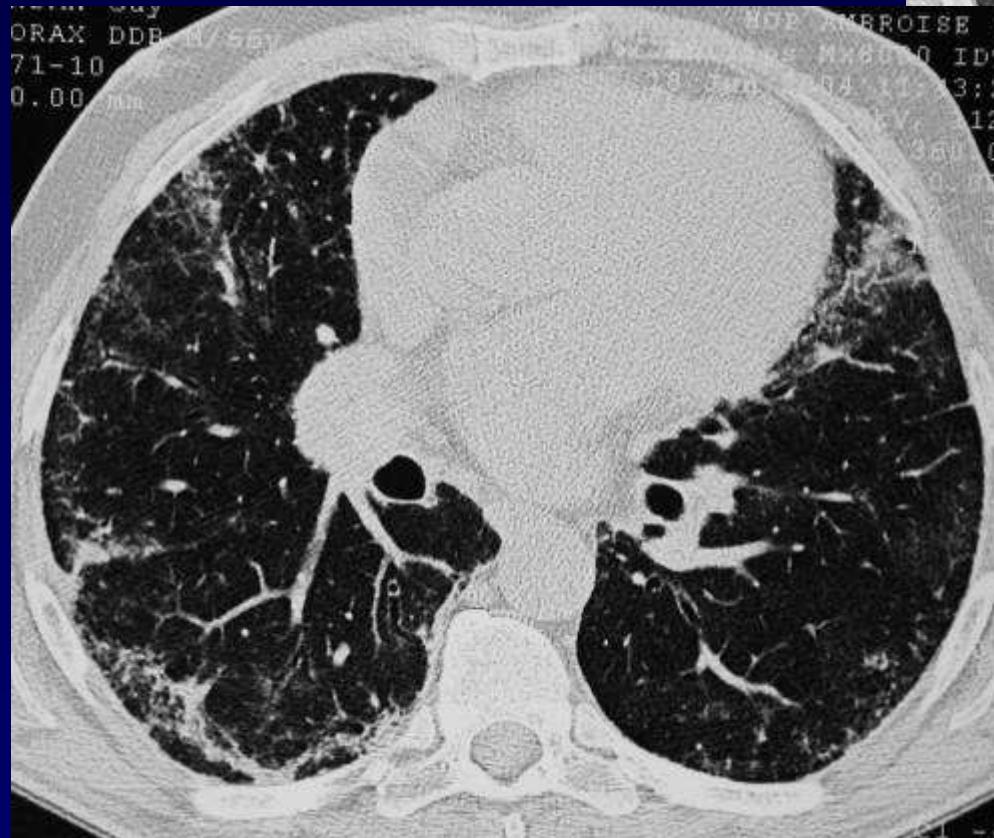
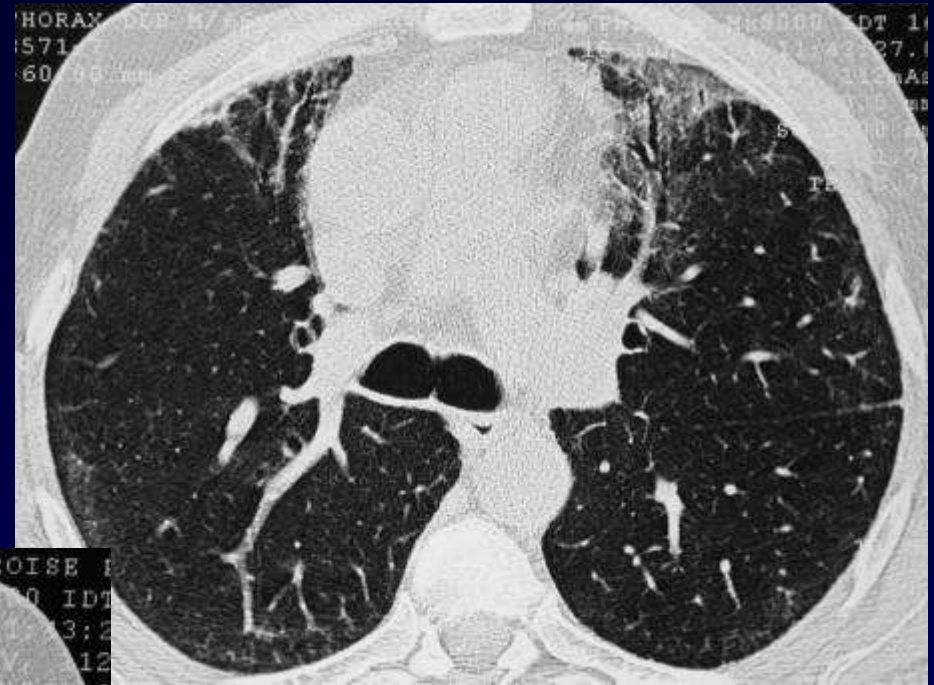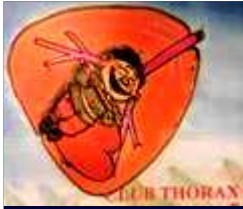**Mélanome du front connu depuis 3 ans,
avec quelques métastases cutanées.**

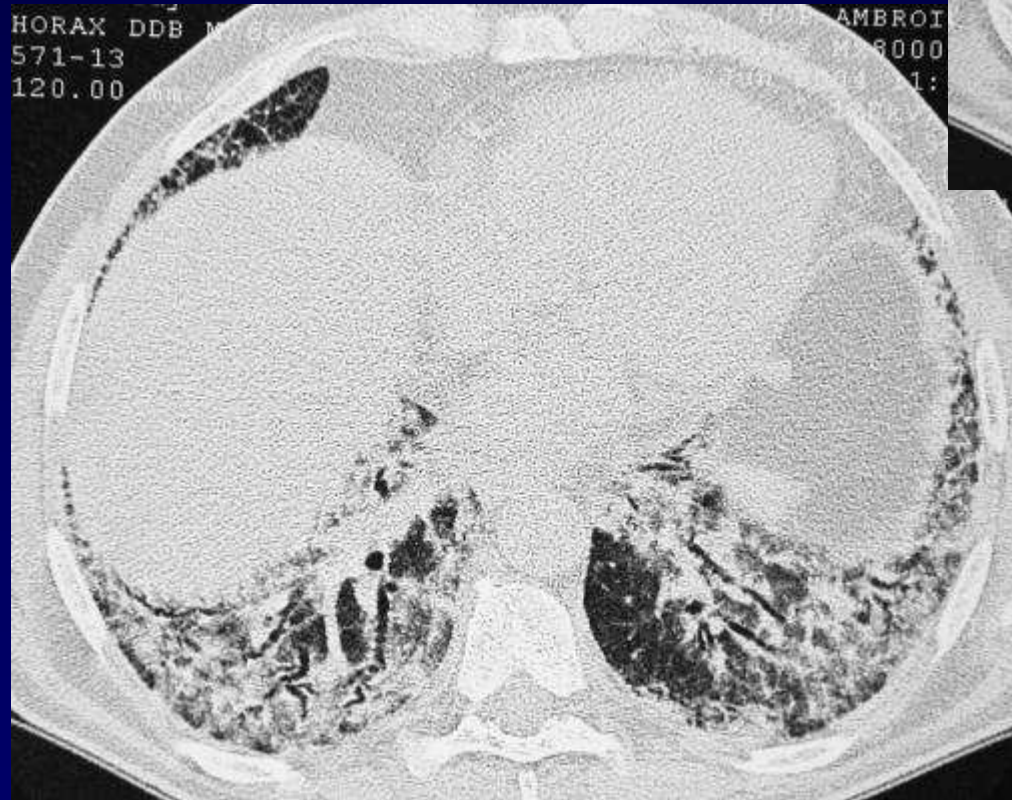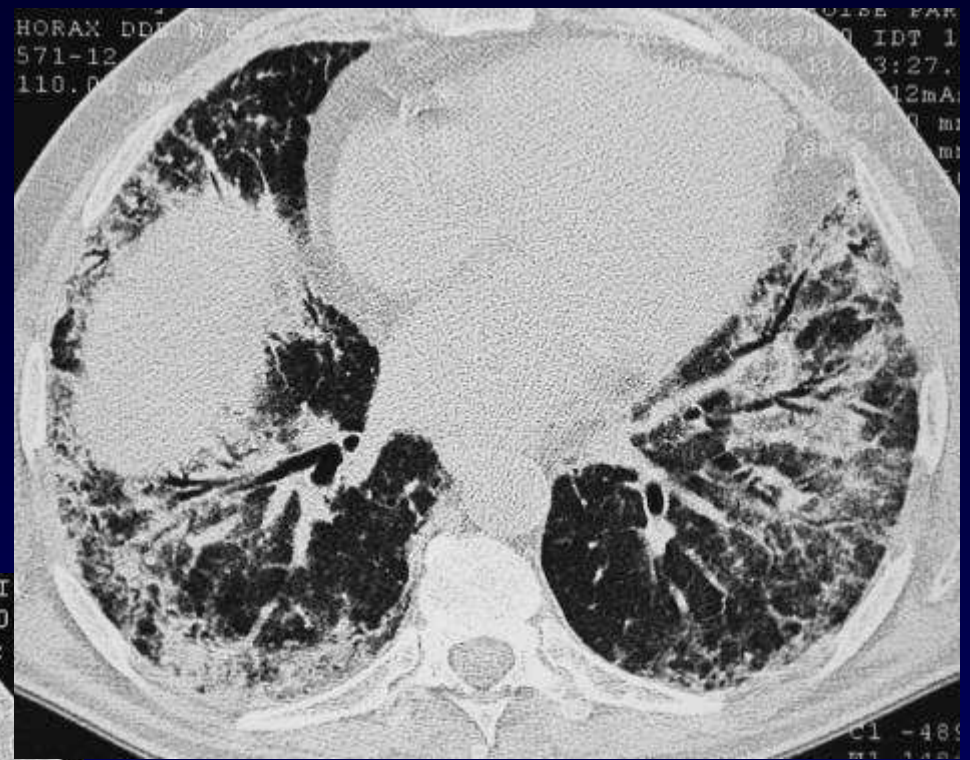**Apparition il y a 3 mois d'une dyspnée
(Radio thorax normale il y a 6 mois).**

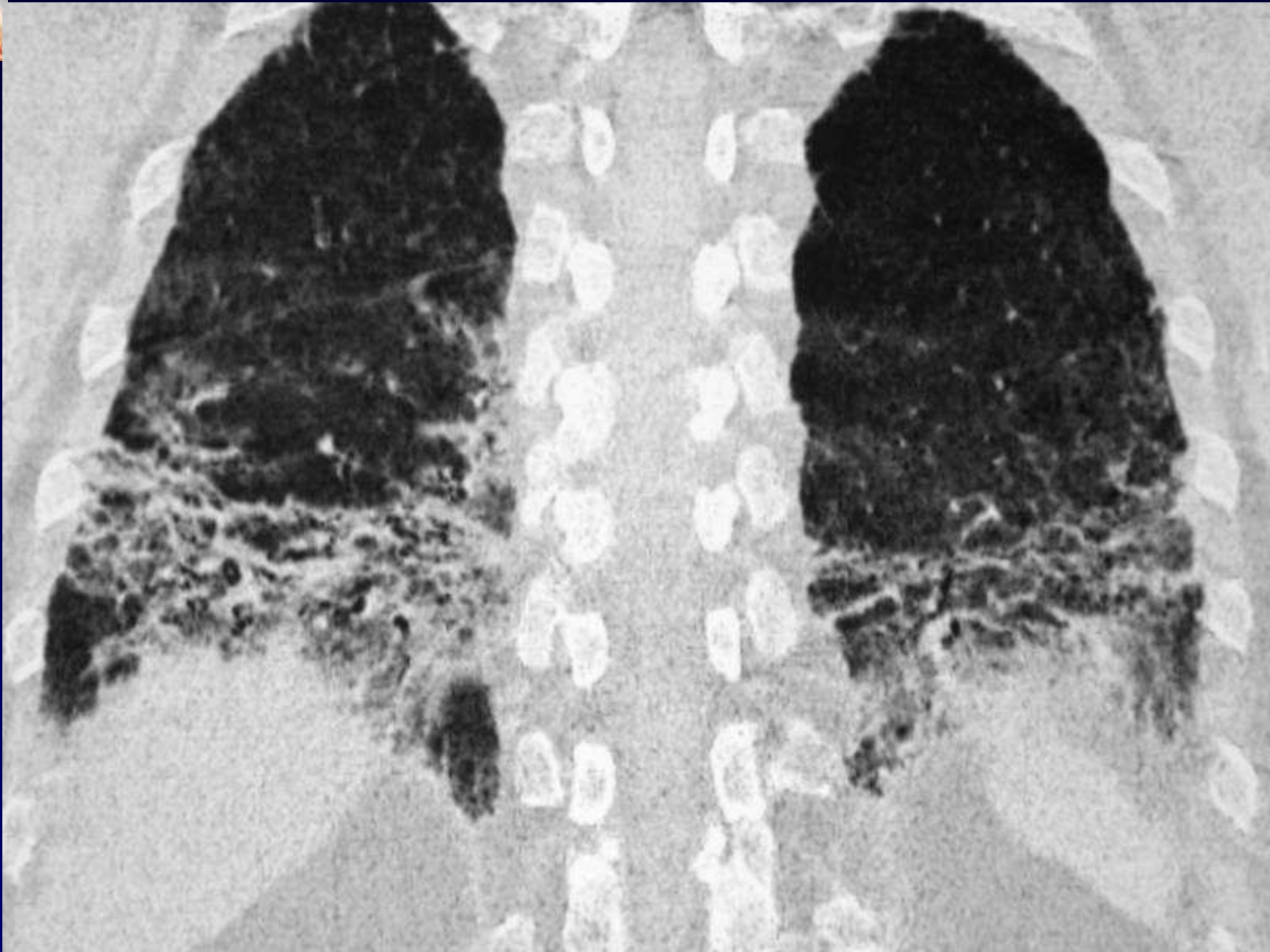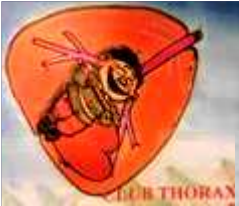Lavage bronchiolo-alvéolaire :

15% de lymphocytes



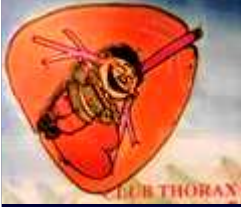







Diagnostic ?



Diagnostic

Traitement par Interféron depuis 2 ans

**Fibrose pulmonaire secondaire au
traitement par Interféron**