

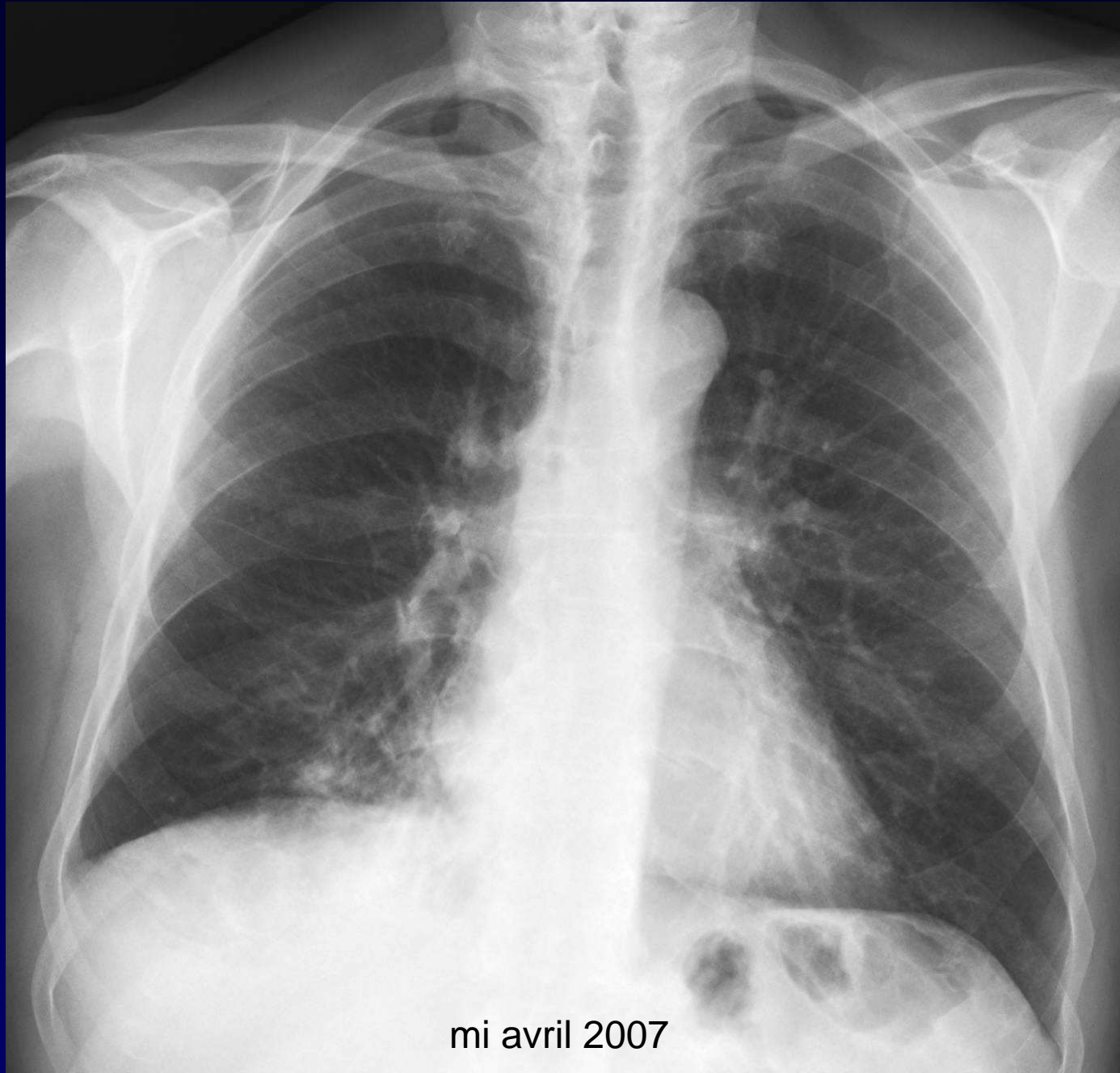


MP. DEBRAY

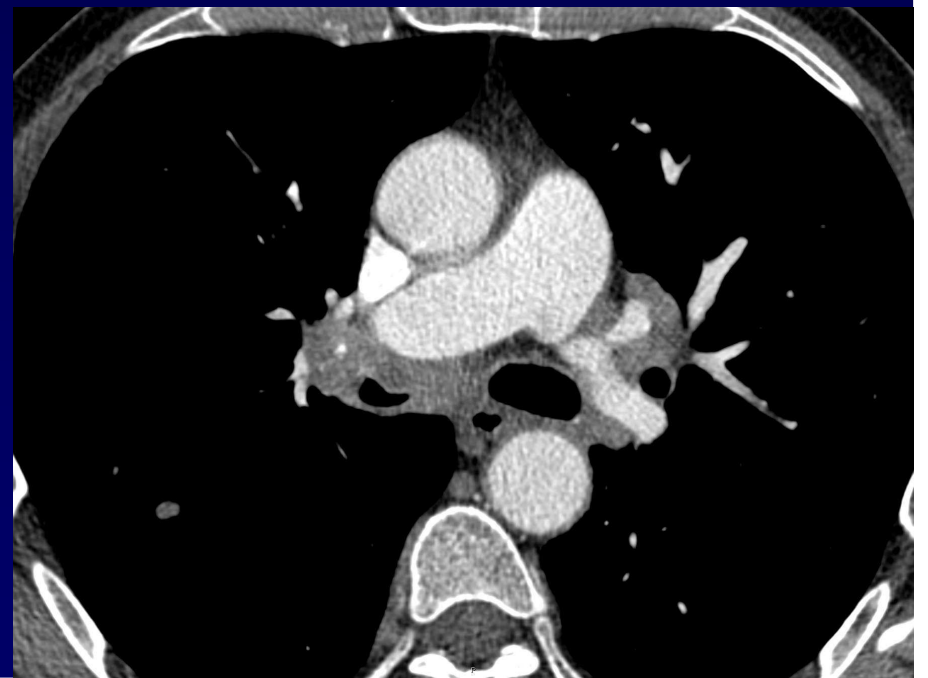
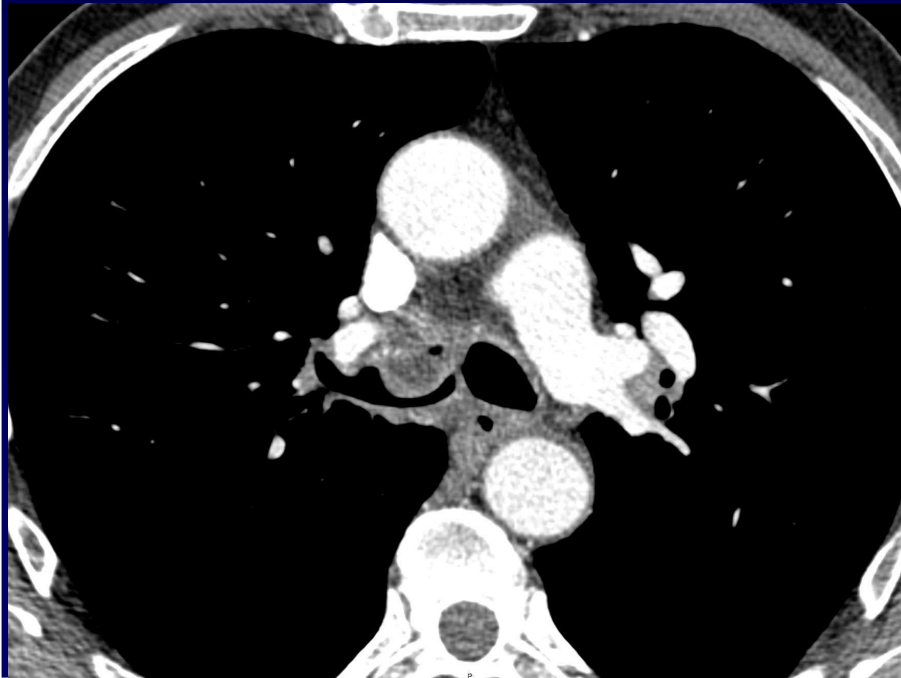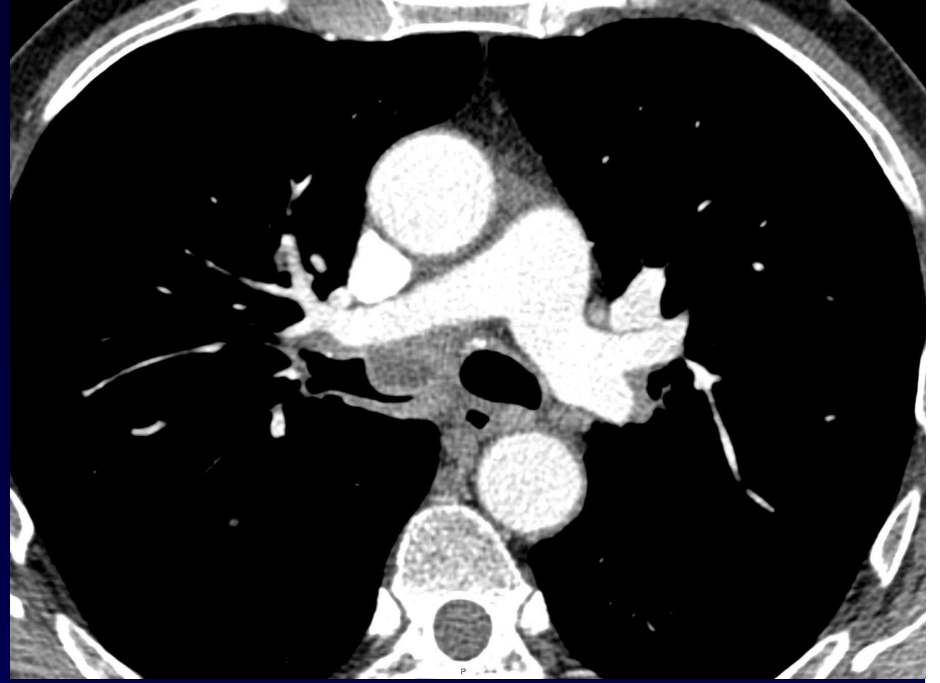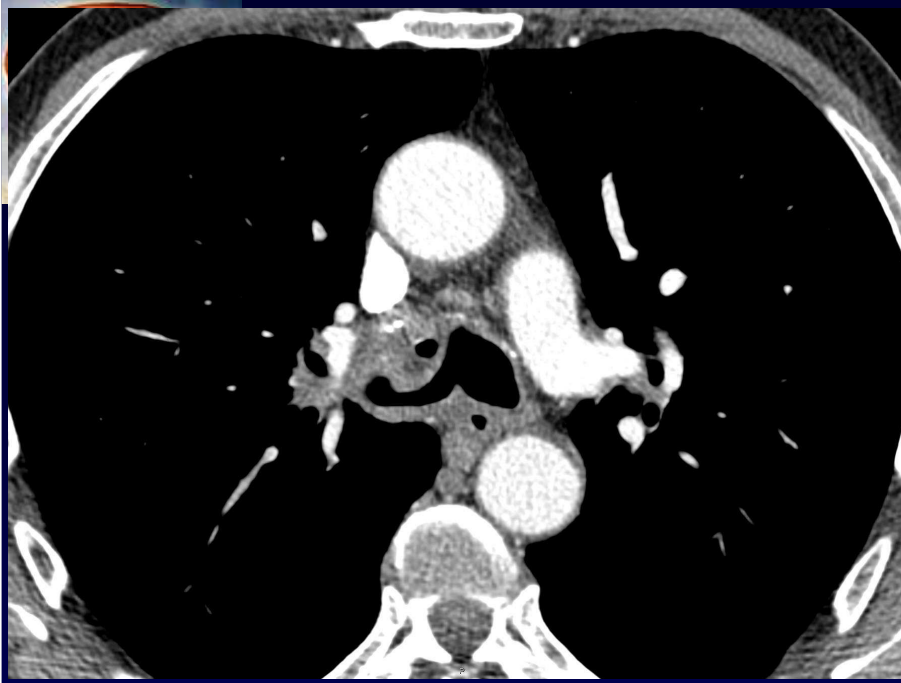
Homme de 69 ans

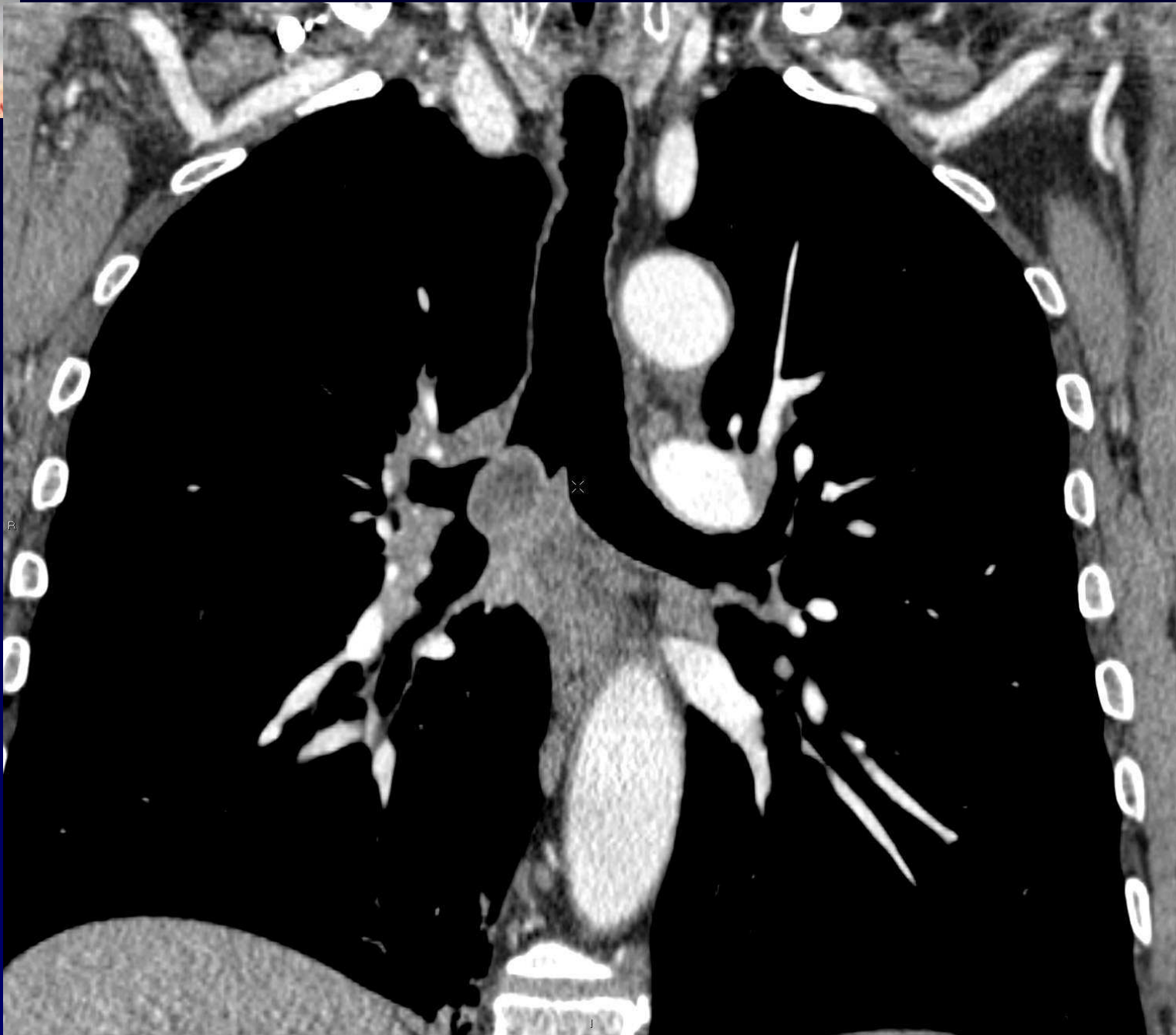
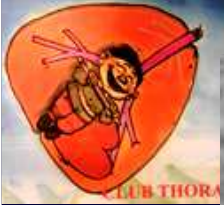**Episodes répétés de fièvre, toux, expectoration
depuis 6 mois, amaigrissement**

Antibiothérapies itératives



mi avril 2007





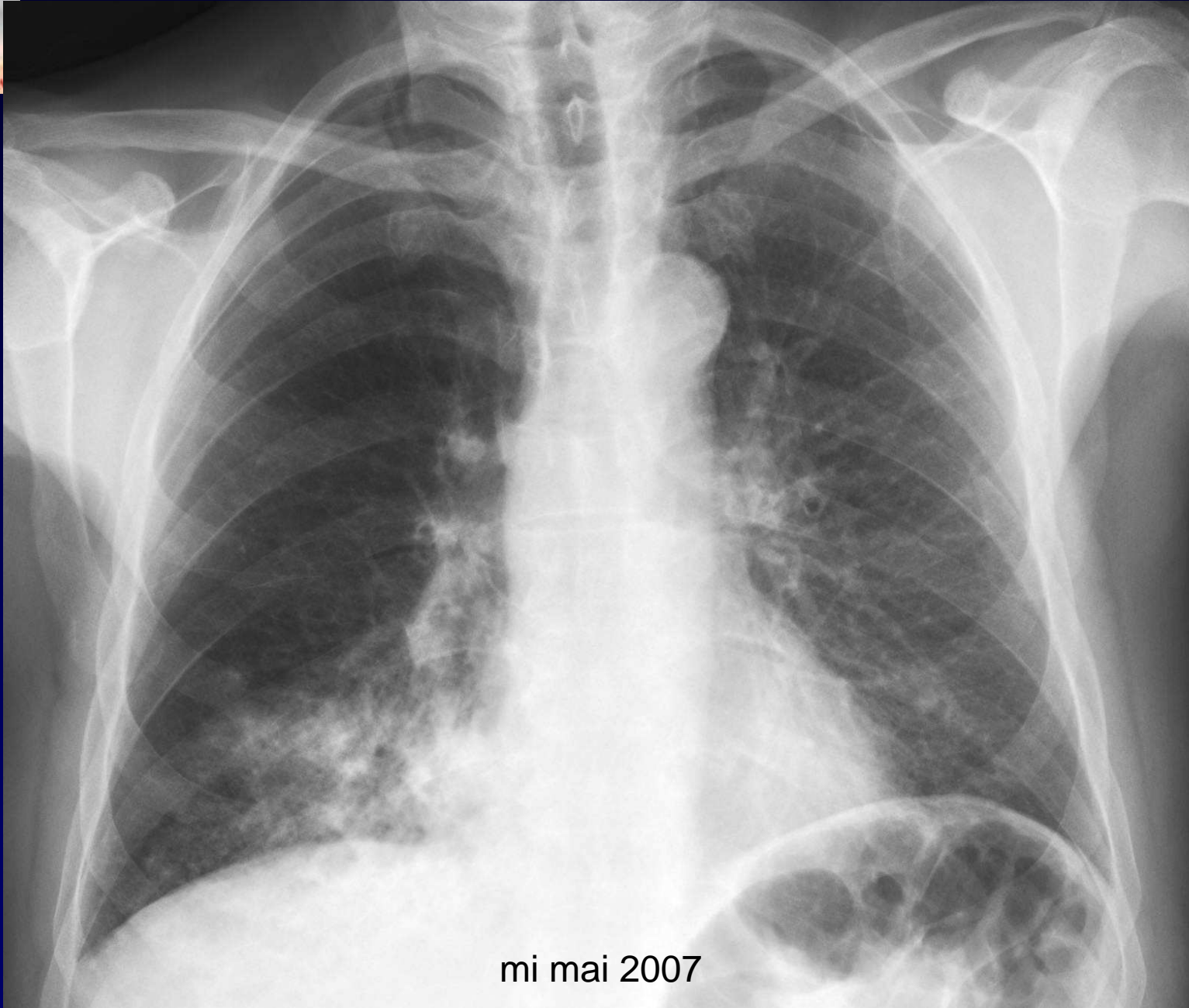


Fibroscopie bronchique

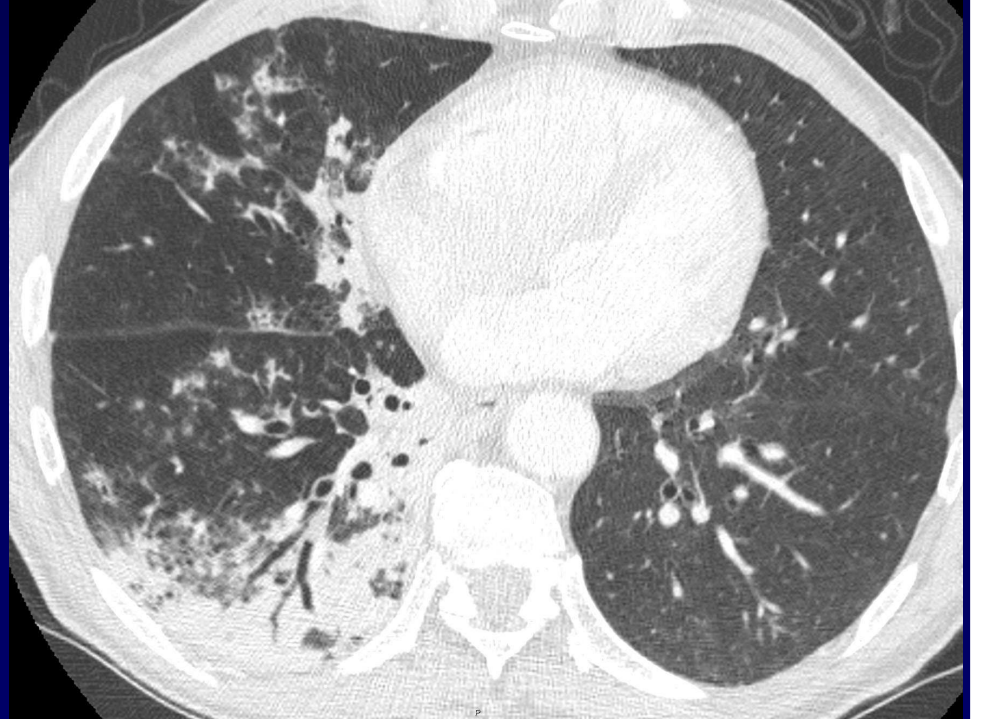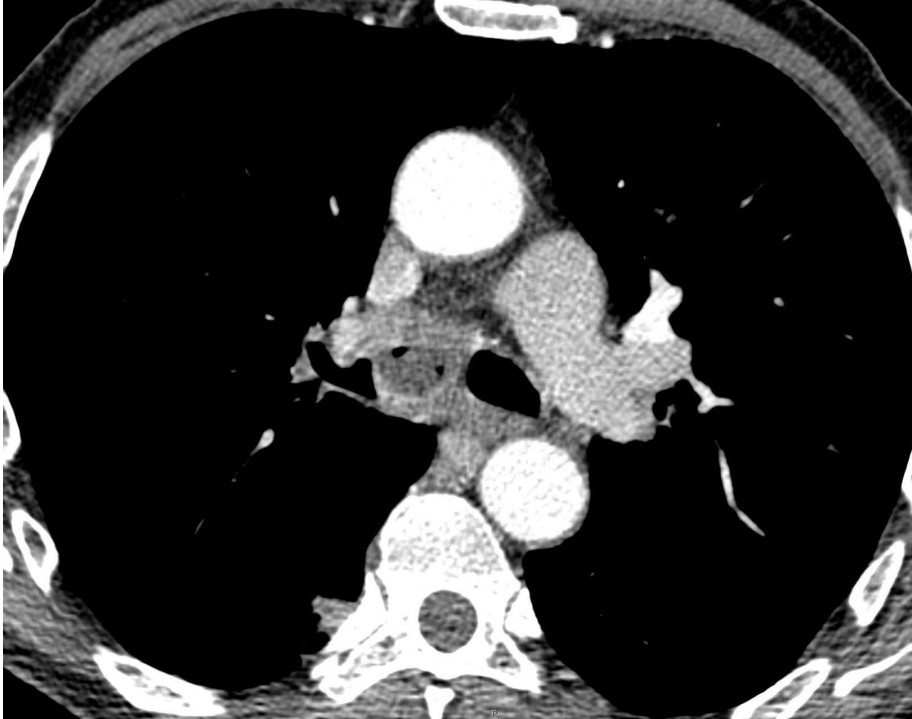
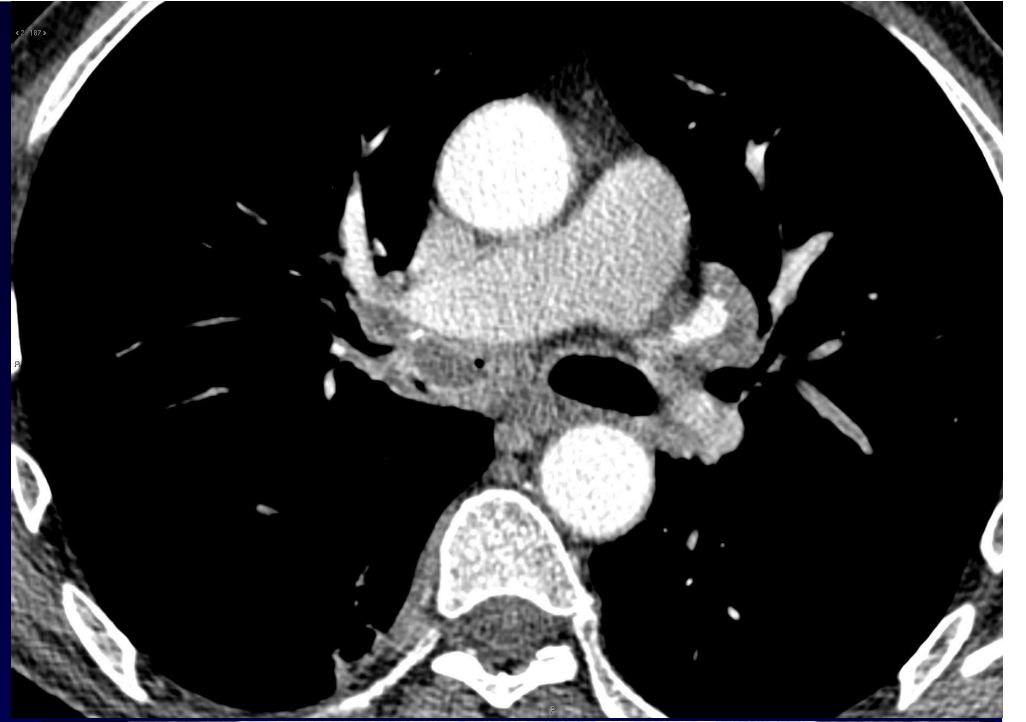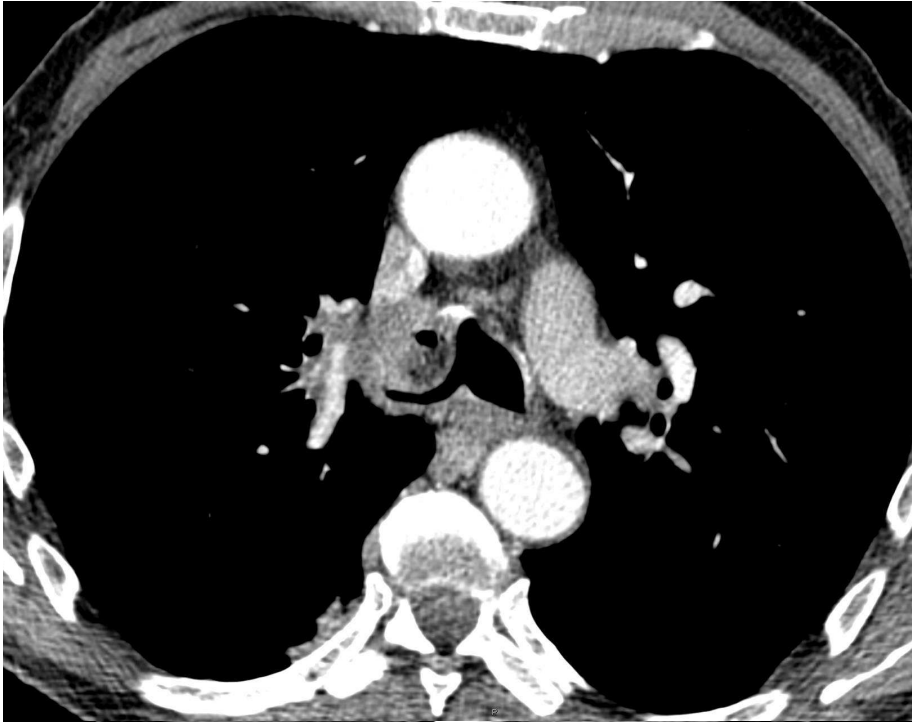
Compression extrinsèque de la bronche souche droite

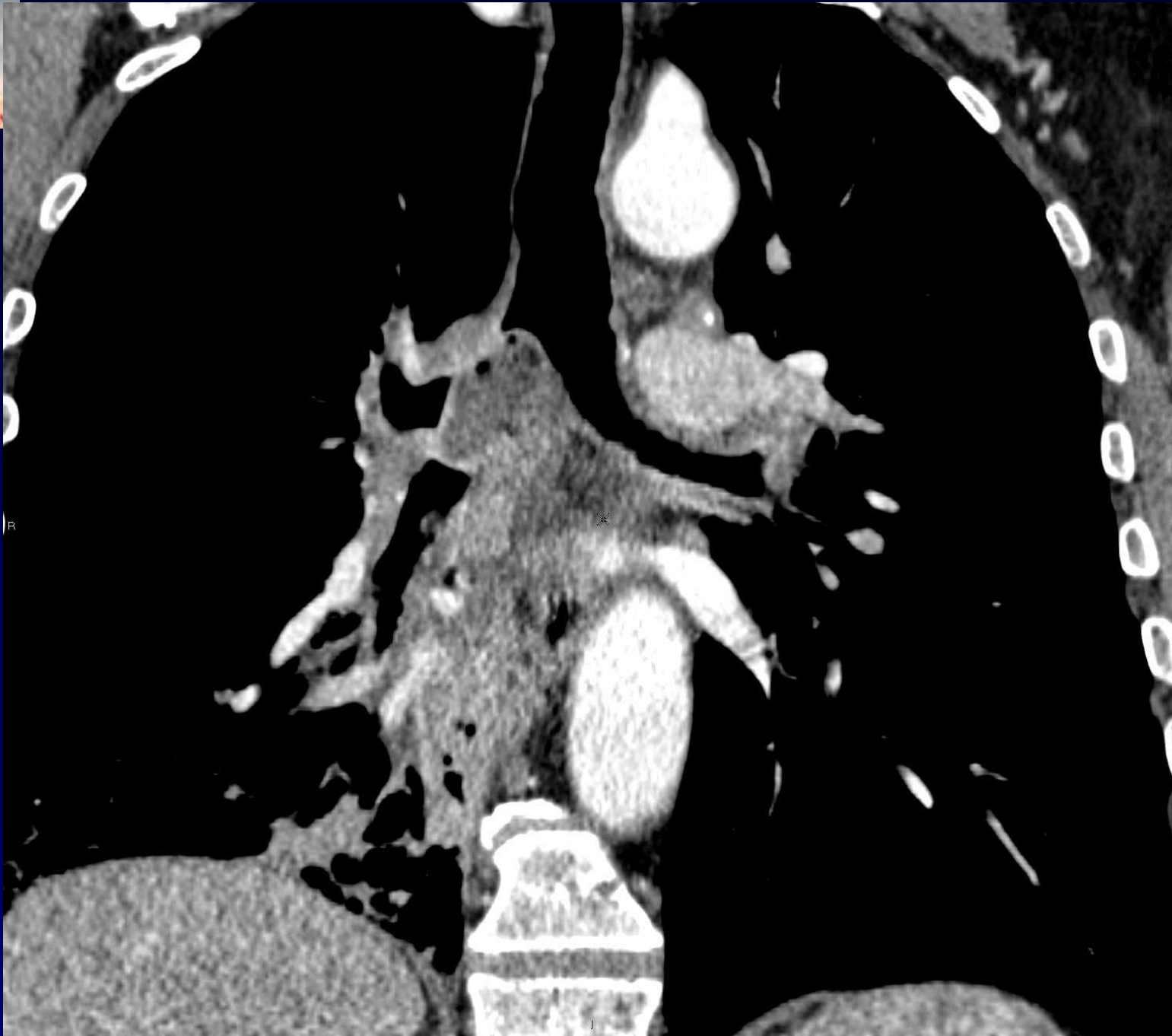
Sécrétions purulentes dans l'arbre bronchique droit

Biopsies bronchiques : Inflammation non spécifique



mi mai 2007







Nouvelle fibroscopie bronchique

Obstruction presque complète de la lumière de la bronche souche droite

Ponction-biopsie trans-carénaire

Nécrose

Flore poly-microbienne



Diagnostic ?



Diagnostic

Abcès de la paroi bronchique droite

ou

Adénomégalie fistulisée dans la
bronche souche droite

Traitement : Antibiothérapie prolongée