



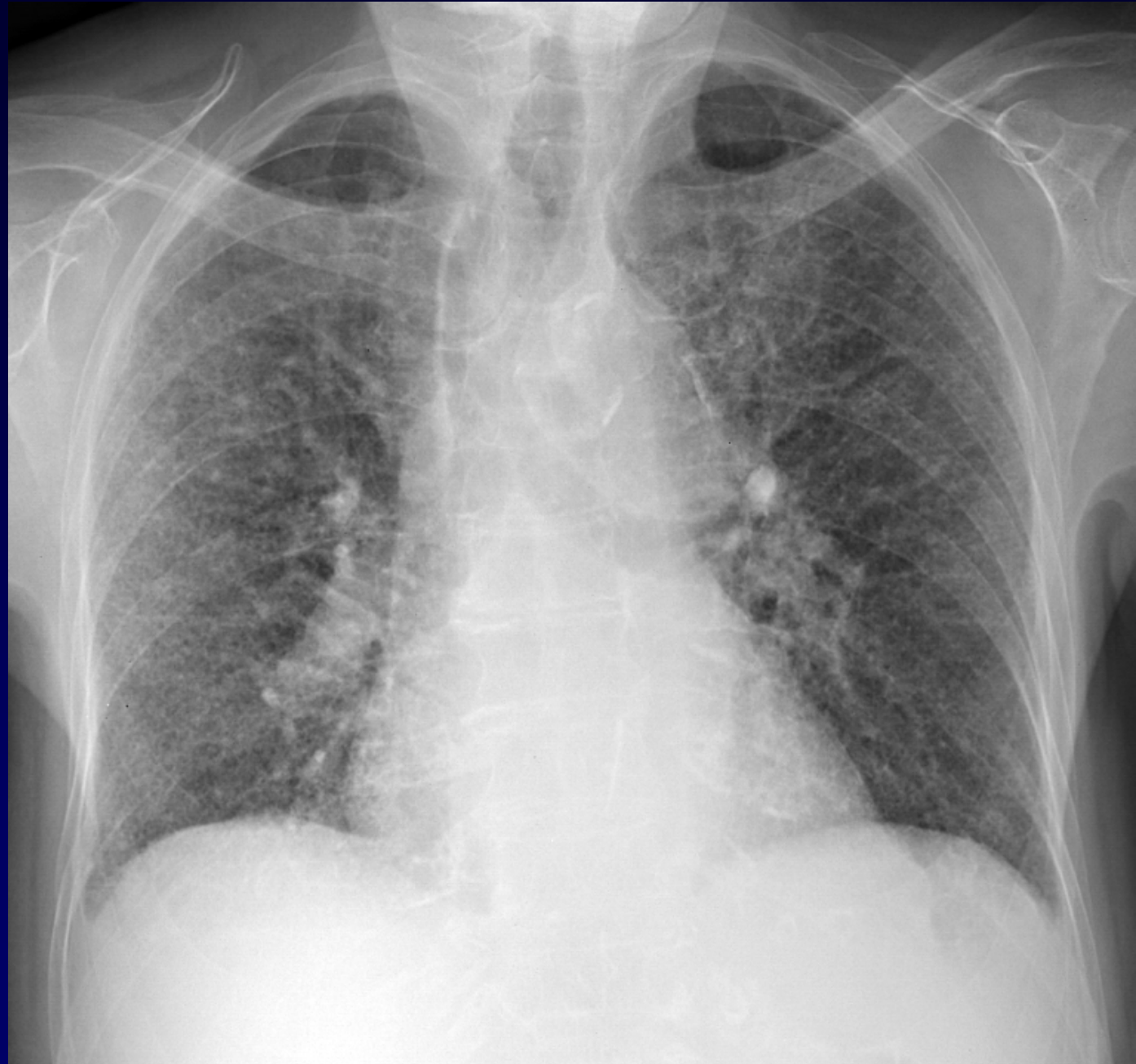
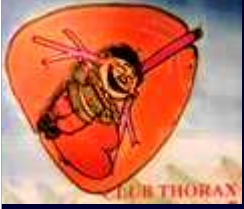Dossier 1

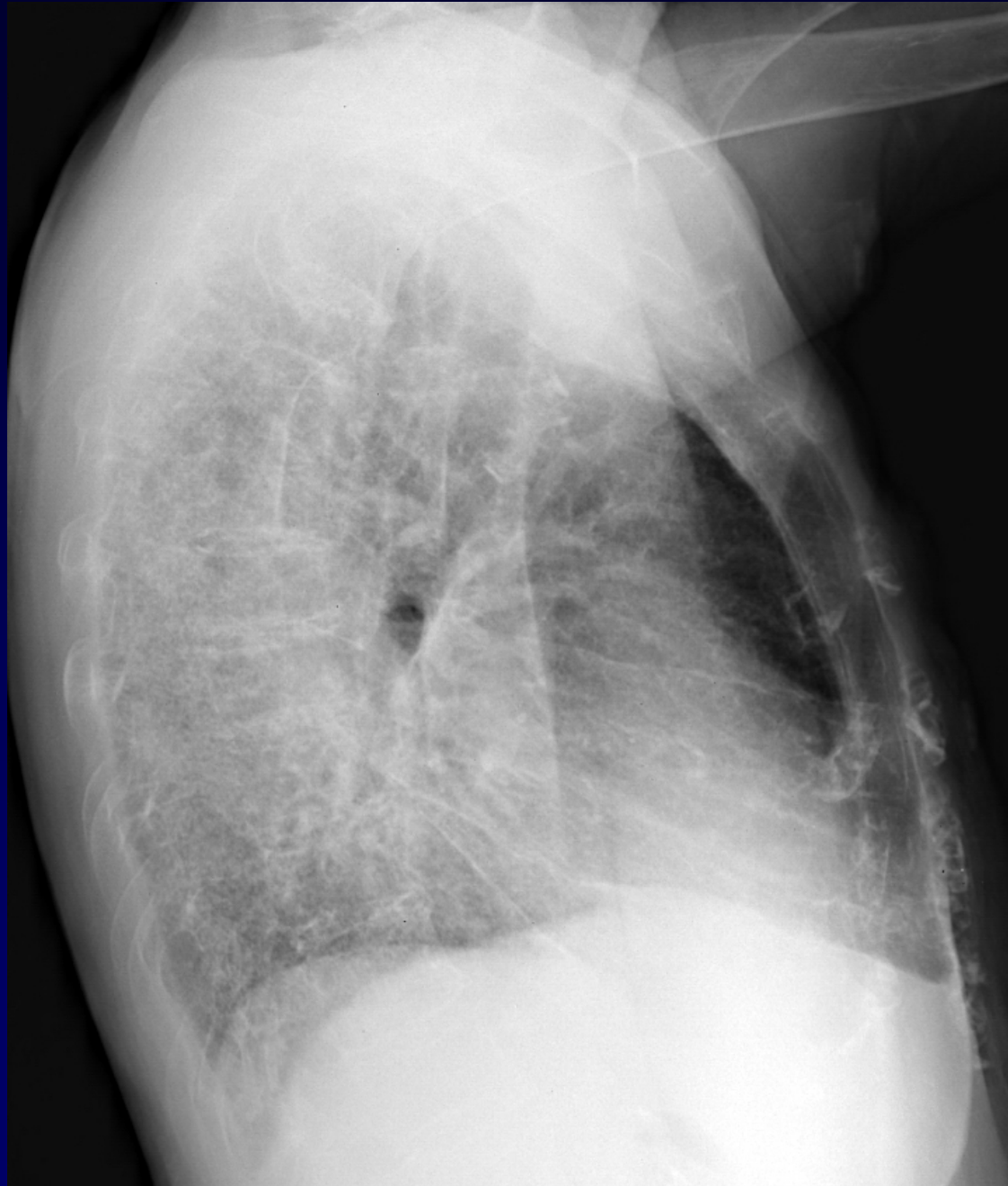
Alexis LACOUT

Femme de 88 ans

Dyspnée

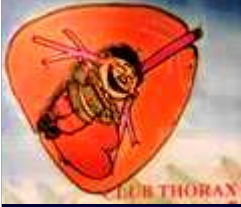Radiographie thoracique







Diagnostic ?

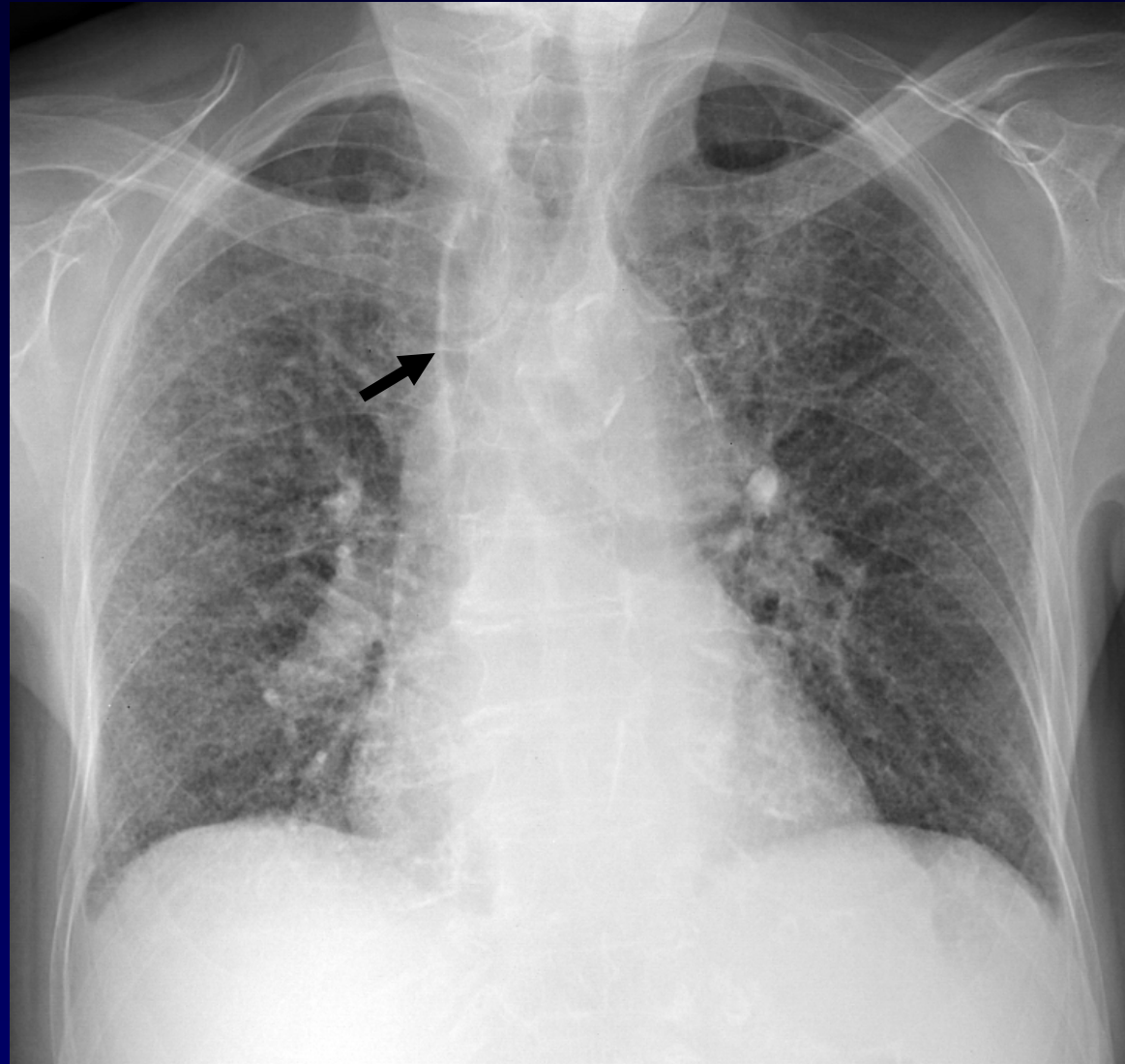


Diagnostic

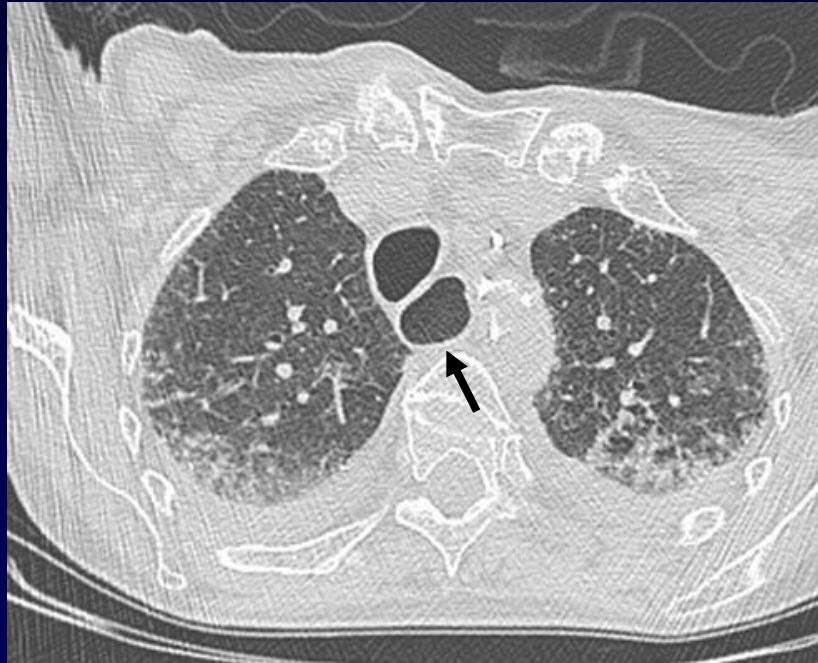
Sclérodermie

PINS et atteinte oesophagienne

Codage : Poumon - Inflammatoire

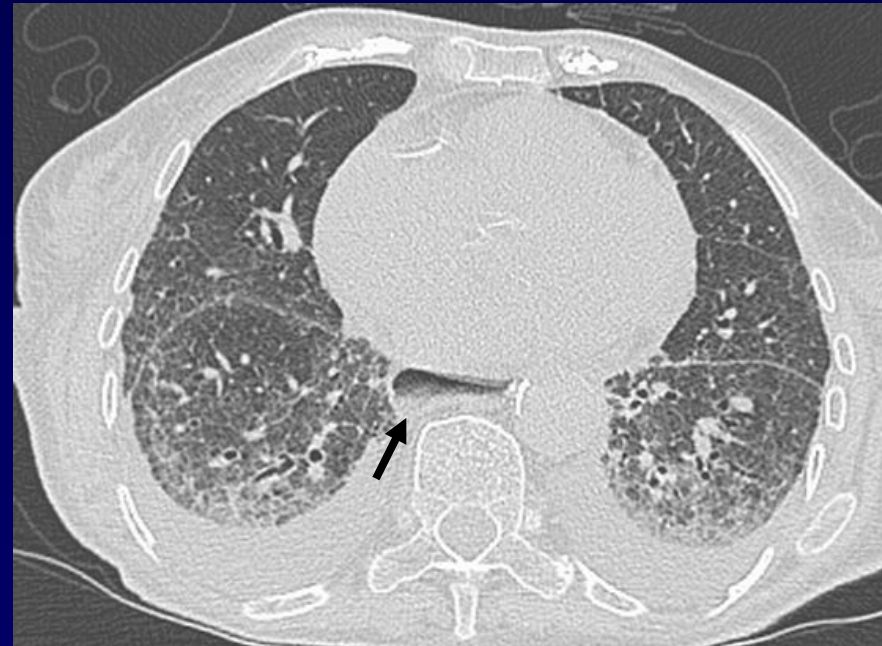

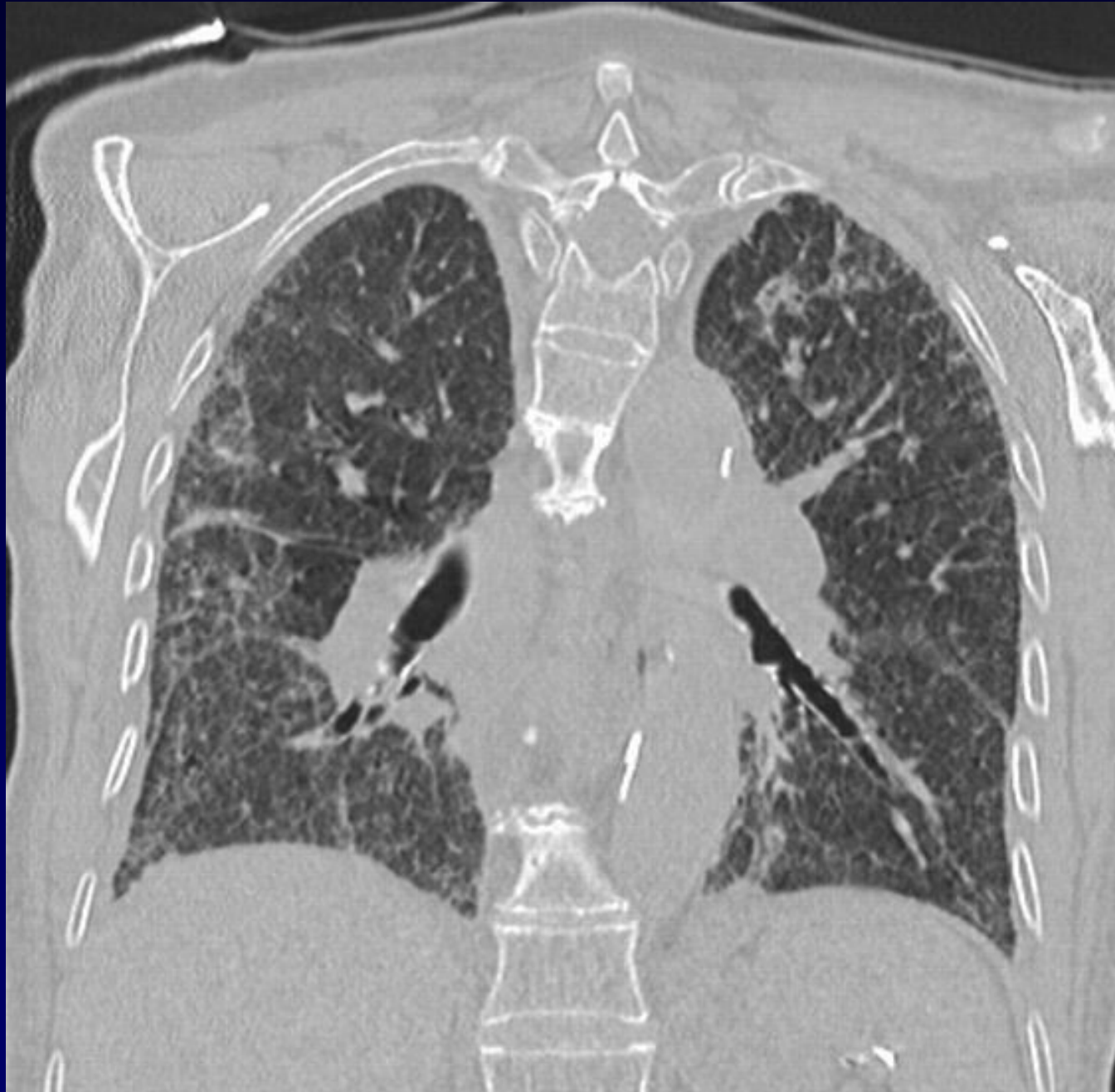Pneumopathie interstitielle fibrosante ; présence de réticulations parenchymateuses à fines mailles. Dilatation de l'œsophage (flèche : Ligne para-oesophagienne)

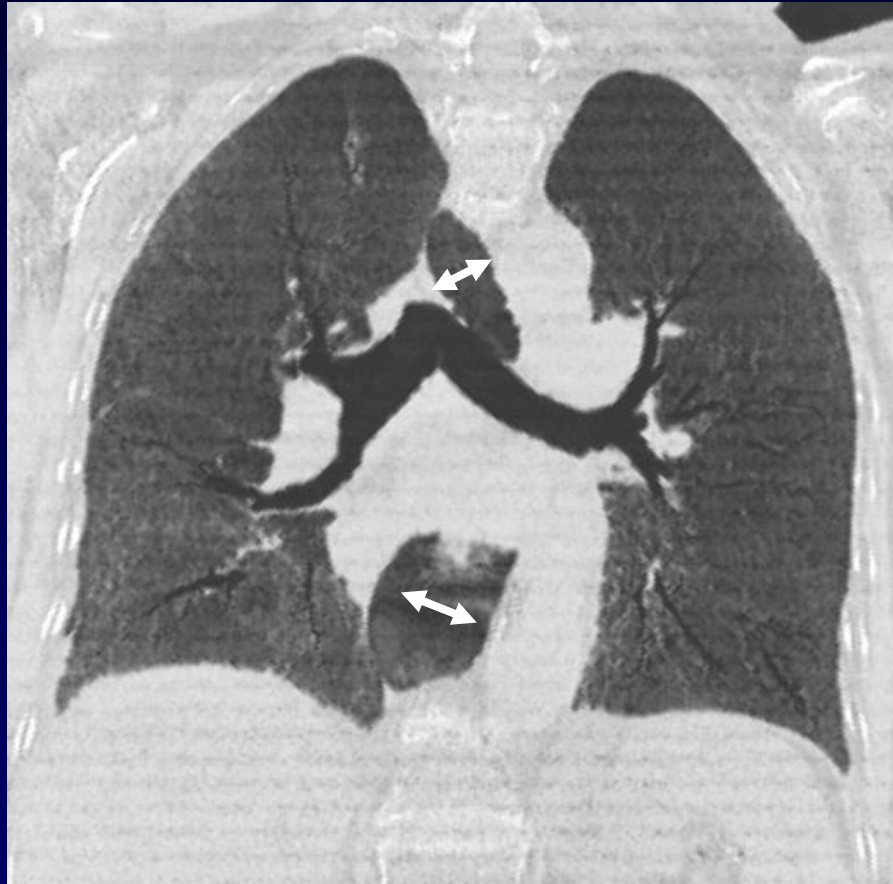


Verre dépoli (PINS) et
réticulation intralobulaires
périphériques ; fibrose et DDB
par traction

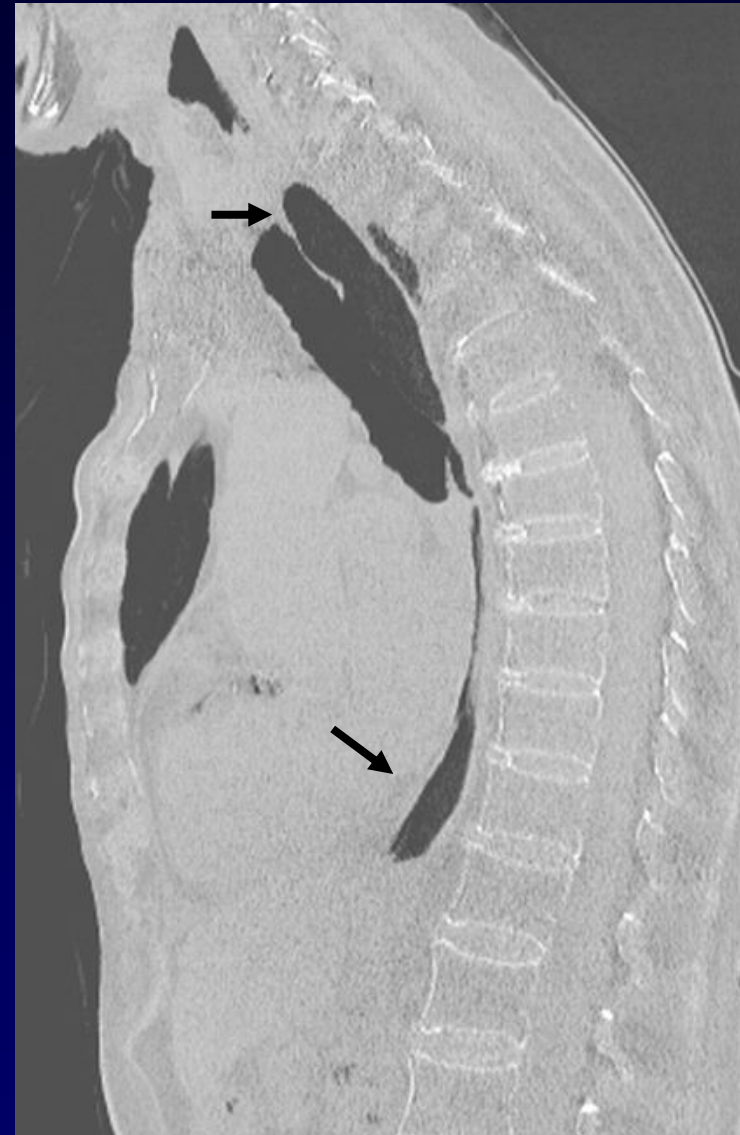Béance œsophagienne (flèches)

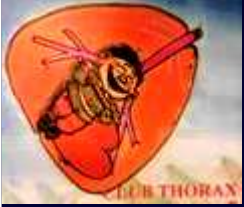



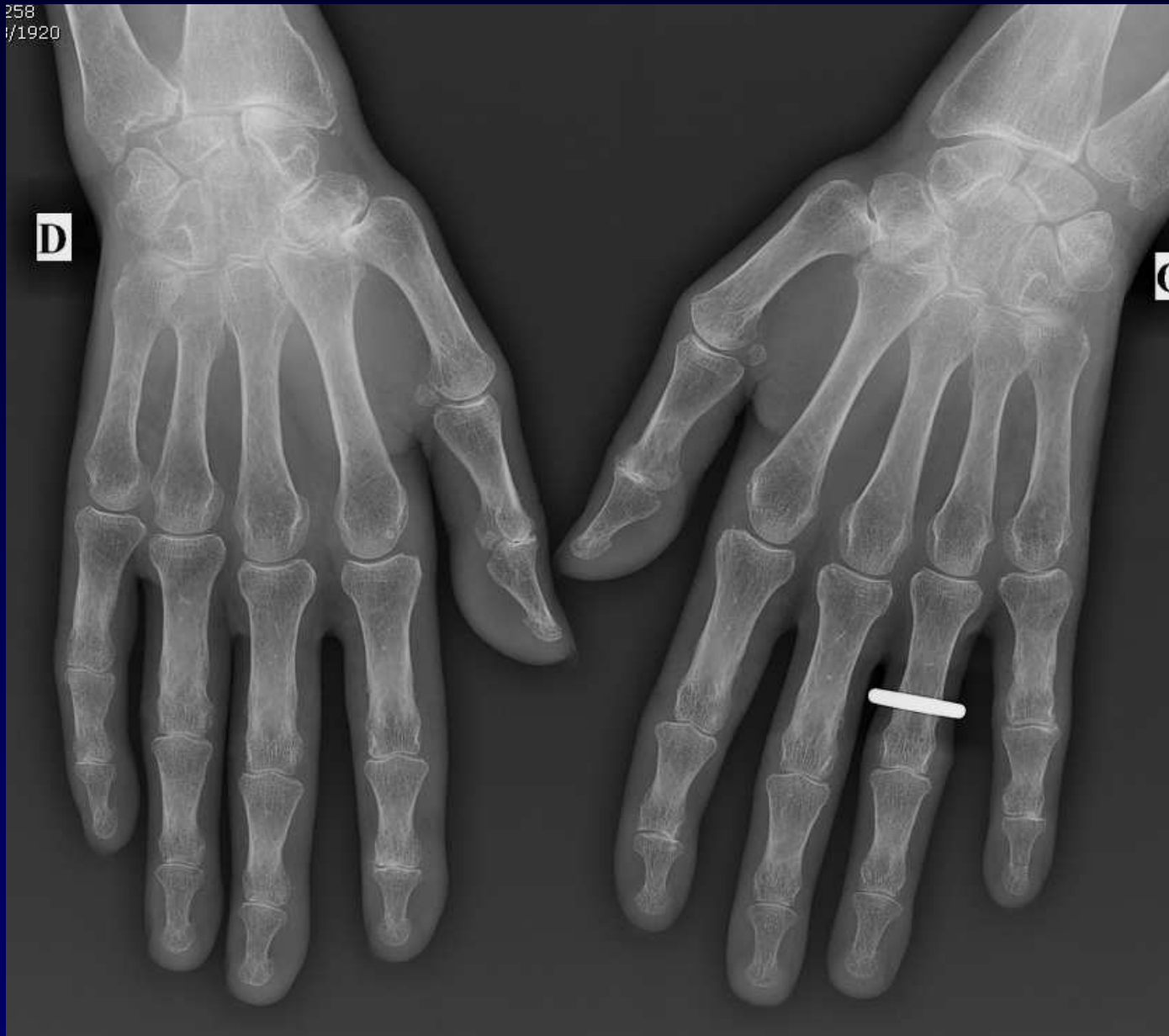


Béance œsophagienne (flèches)

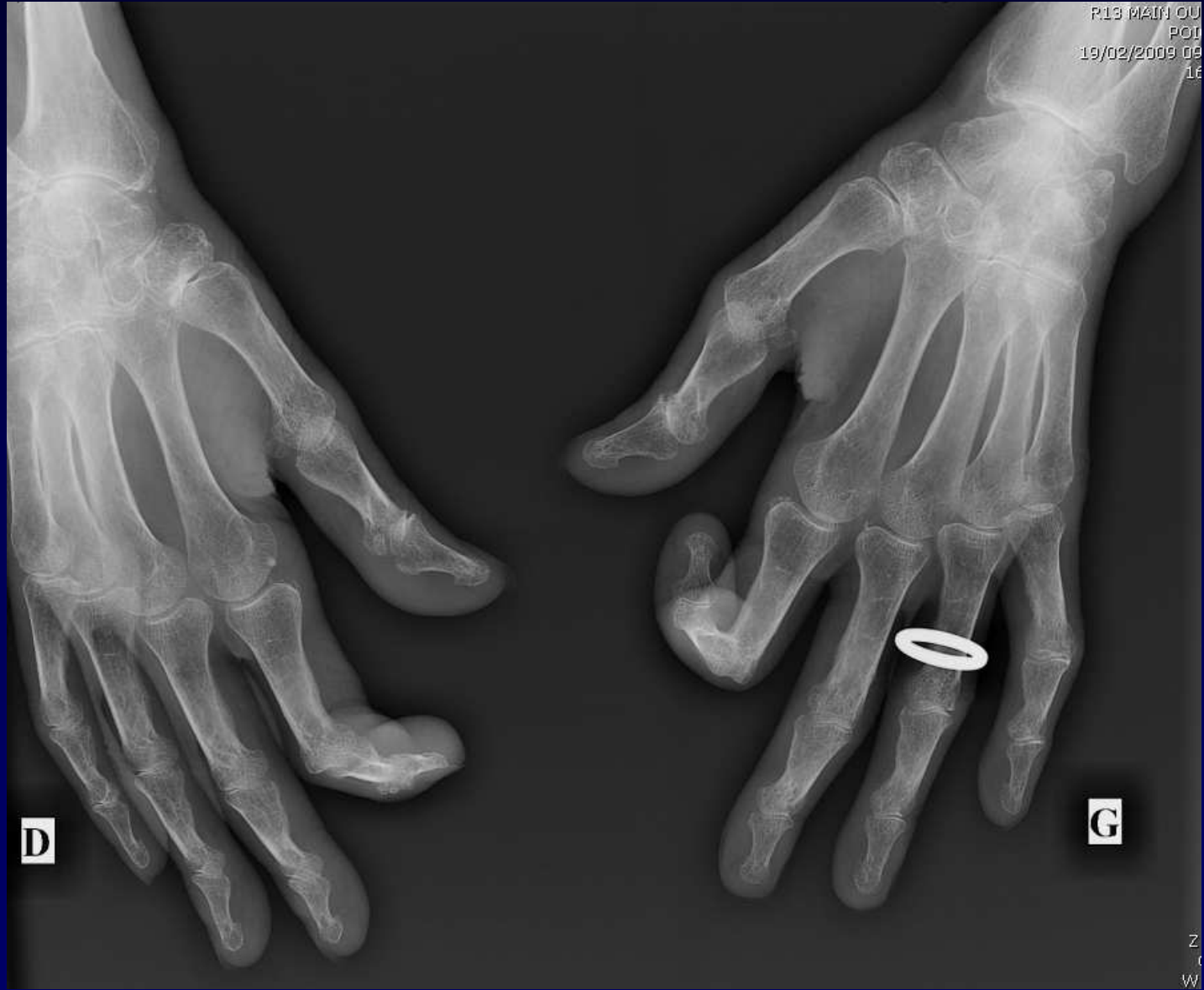



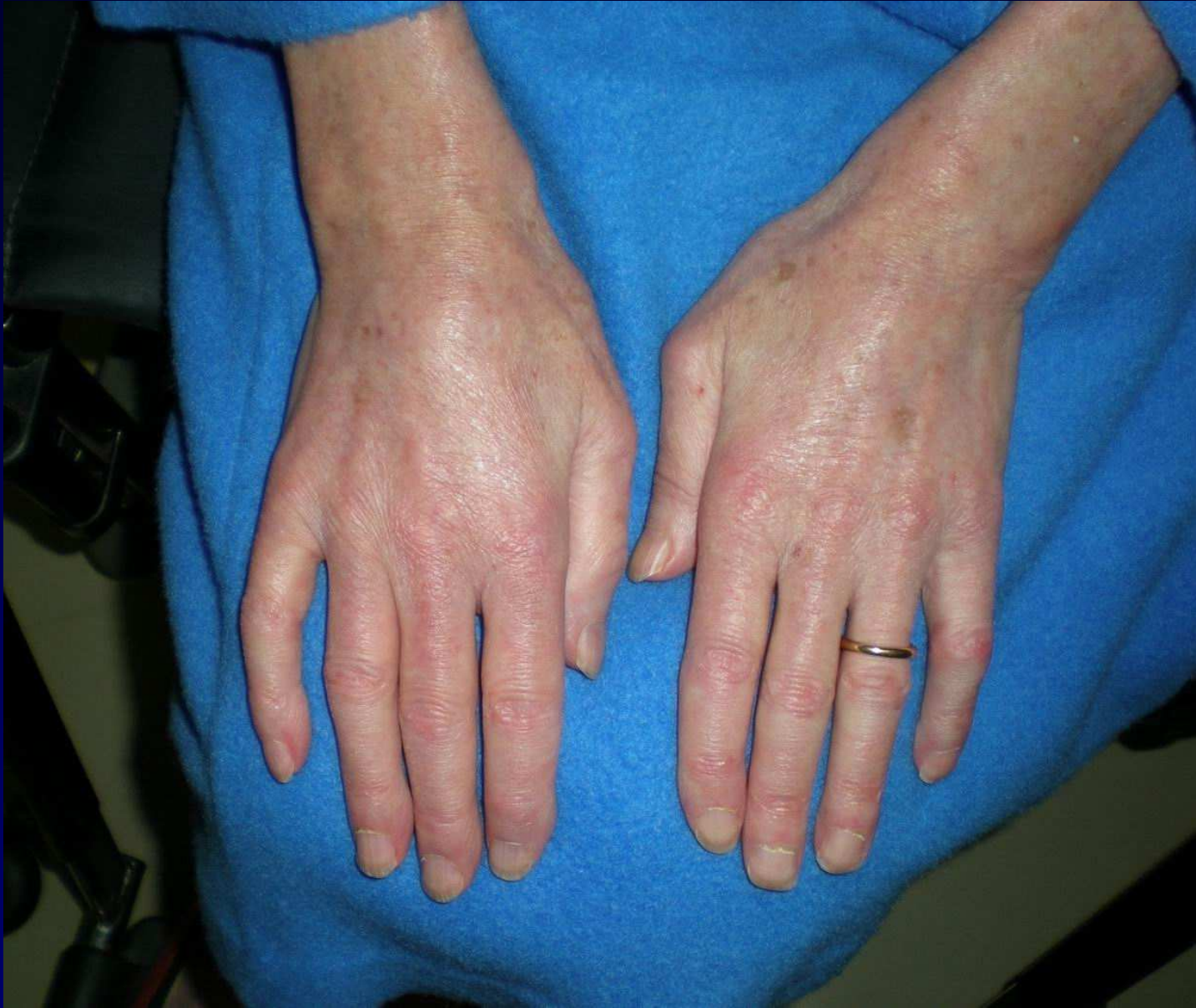258
/1920



Pas de calcification sous cutanée







Sclérodermie systémique

- Collagénose (3F/1H) ; origine débattue = agression des cellules foetales contre l'hôte ?
- **CREST** (Calcinose – Raynaud – oEsophage – Sclérodactylie - Télangiectasie)
- **Sclérodermie systémique** = sclérose viscérale
- **Poumon : NSIP > UIP, HTAP**
- Crise rénale sclérodermique : cause de décès +++