



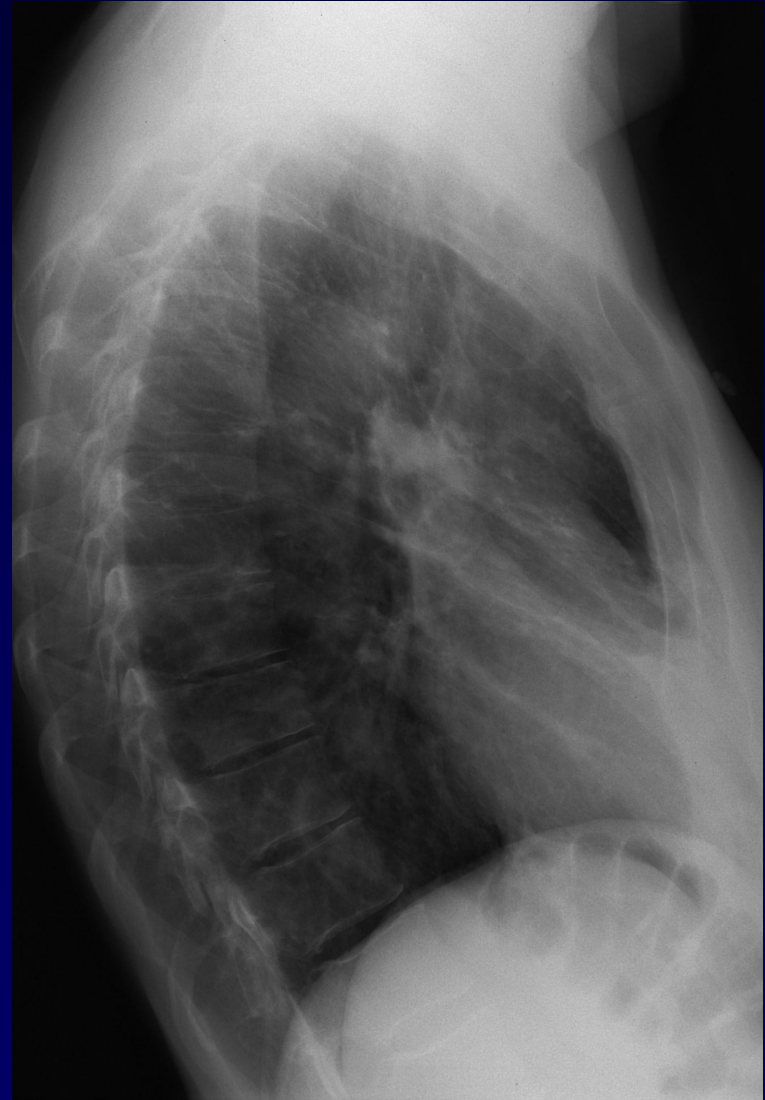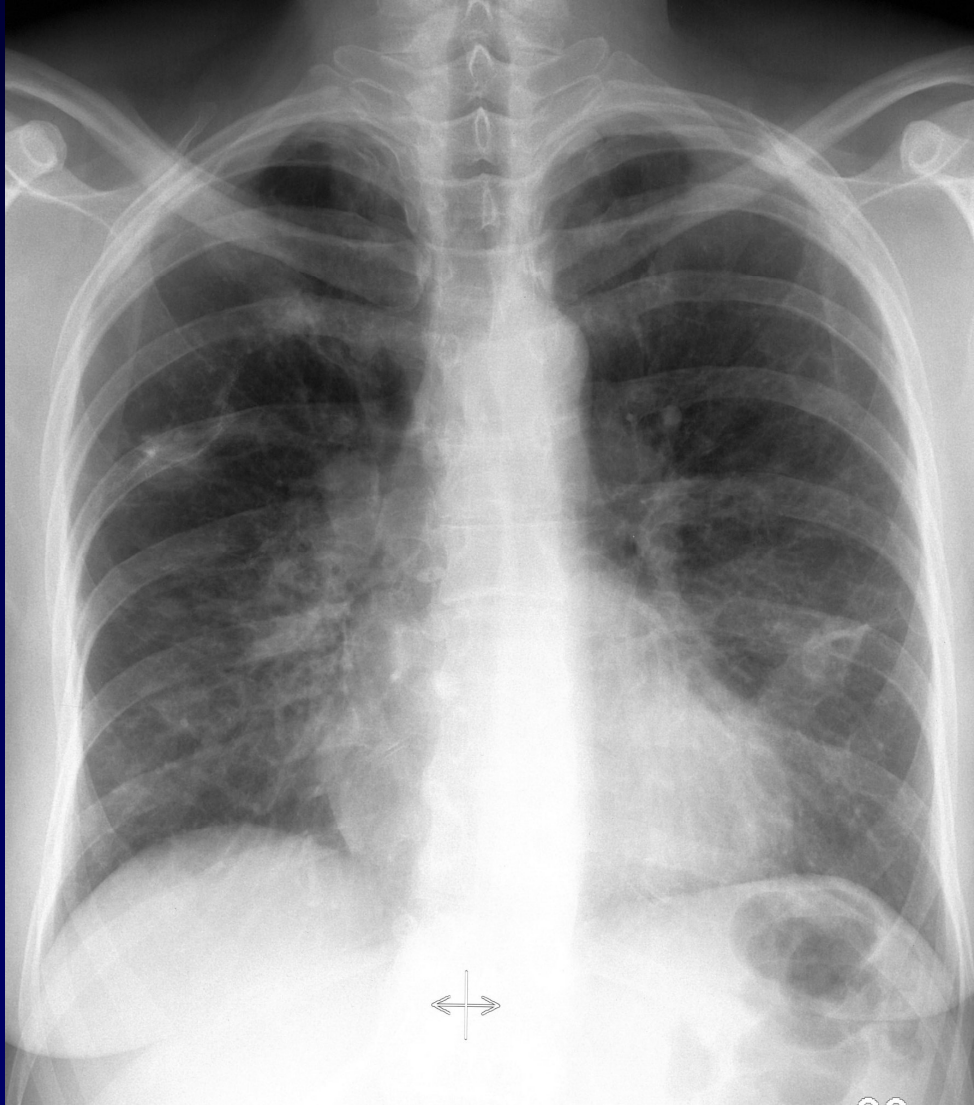Femme de 58 ans

Hémoptysie de faible abondance ne
retentissant pas sur l'hématose

(4^o épisode depuis 15 ans)

Infections bronchiques récidivantes

Pas d'imagerie antérieure

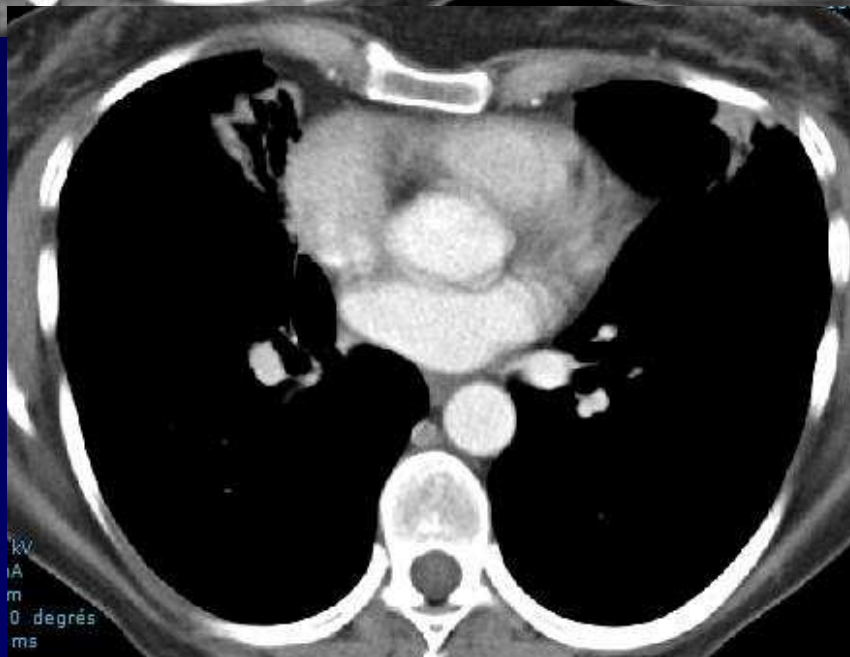
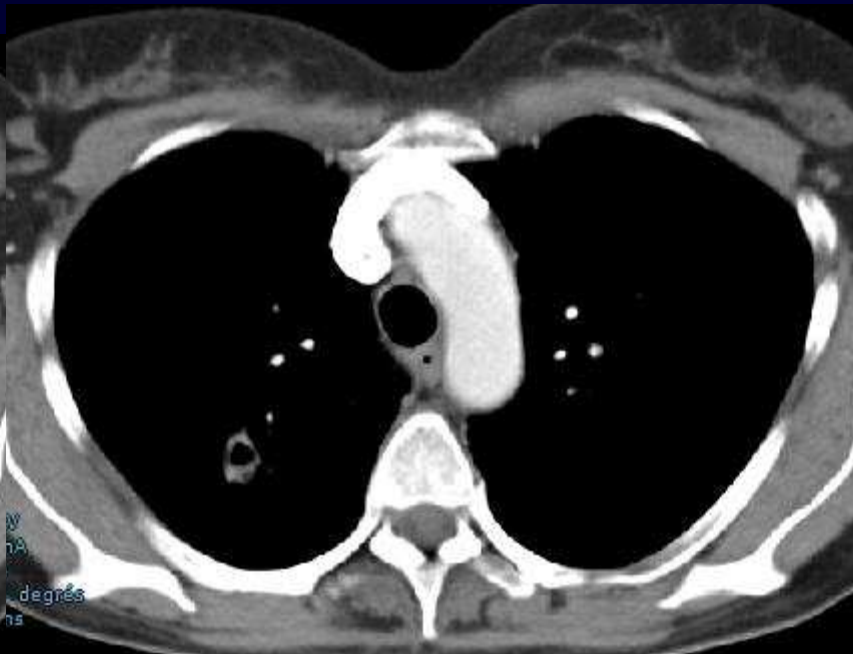
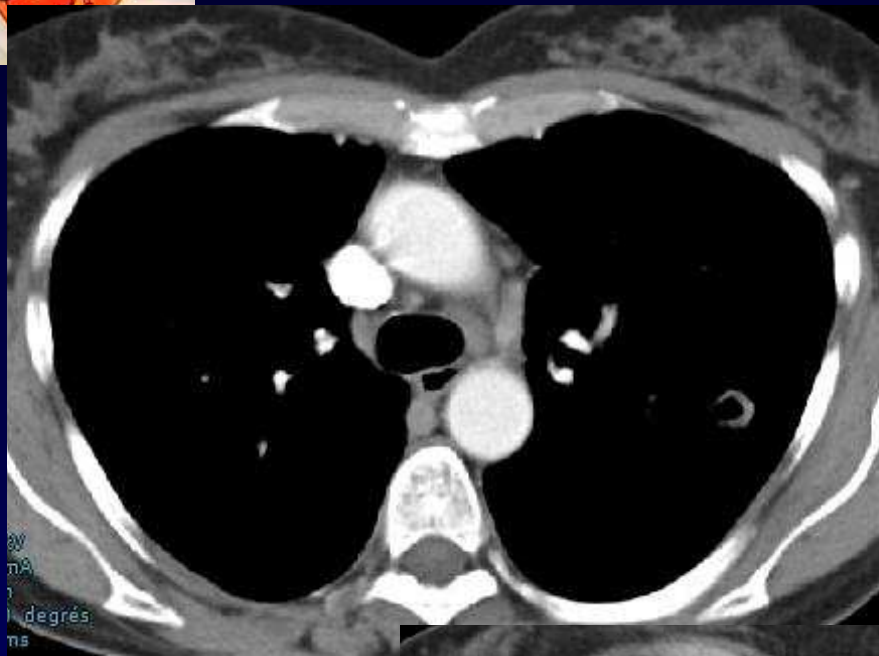
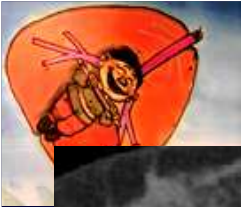

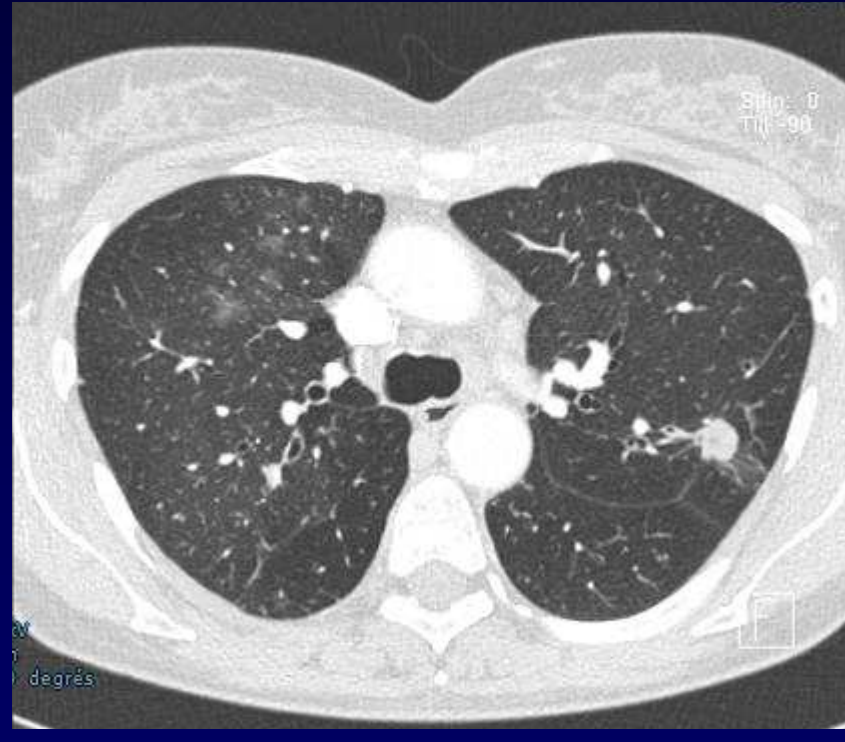
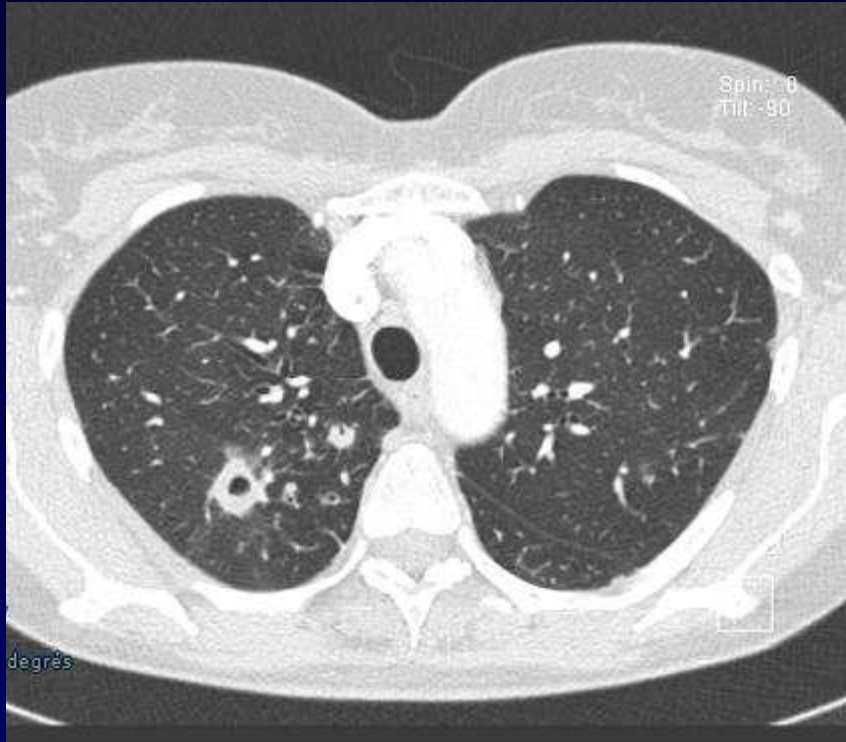


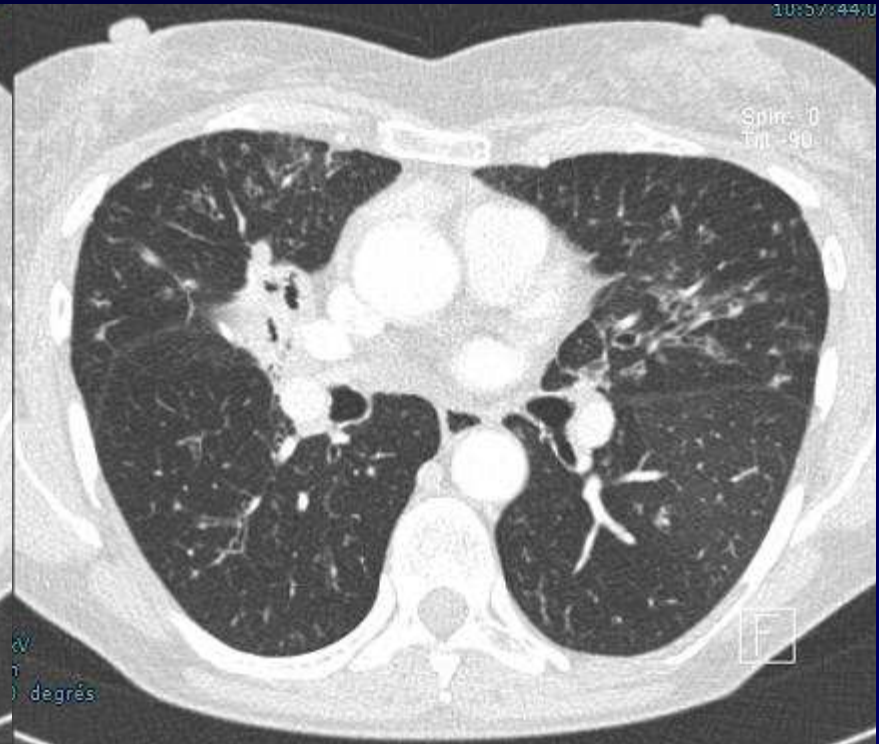
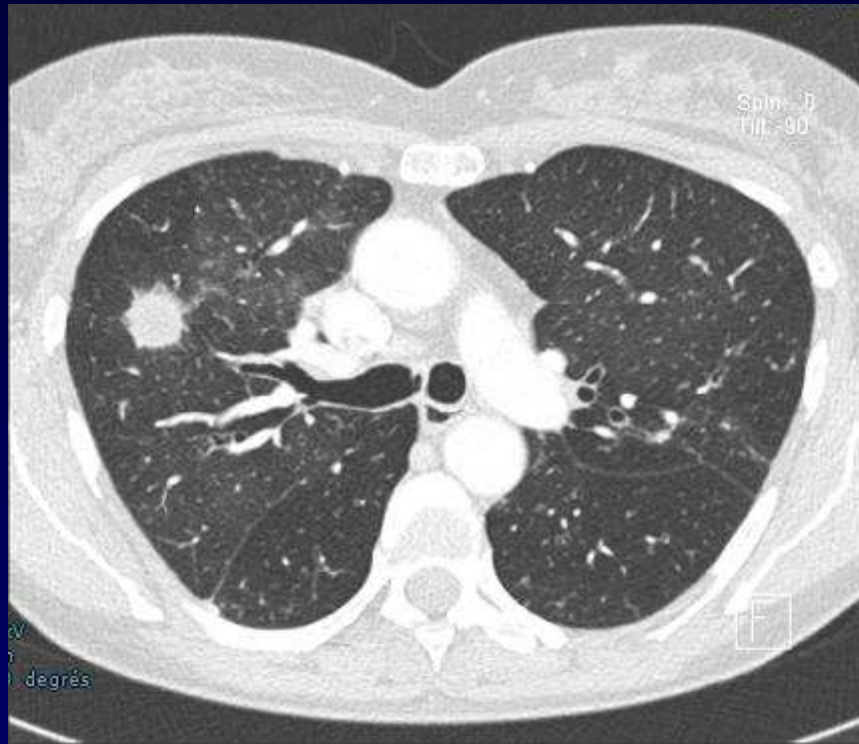
Saturométrie : 93% en air ambiant

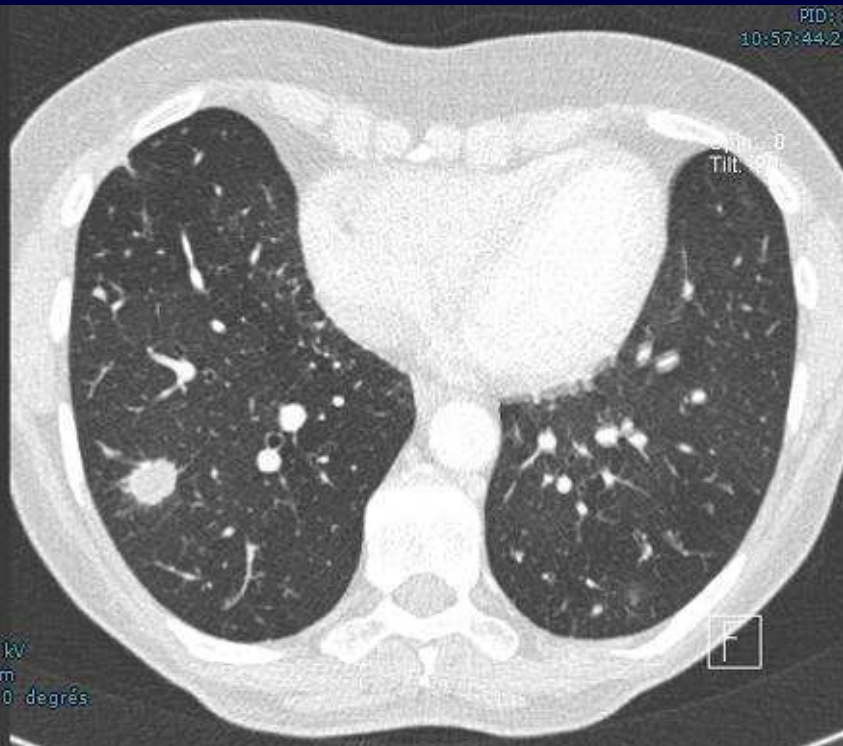
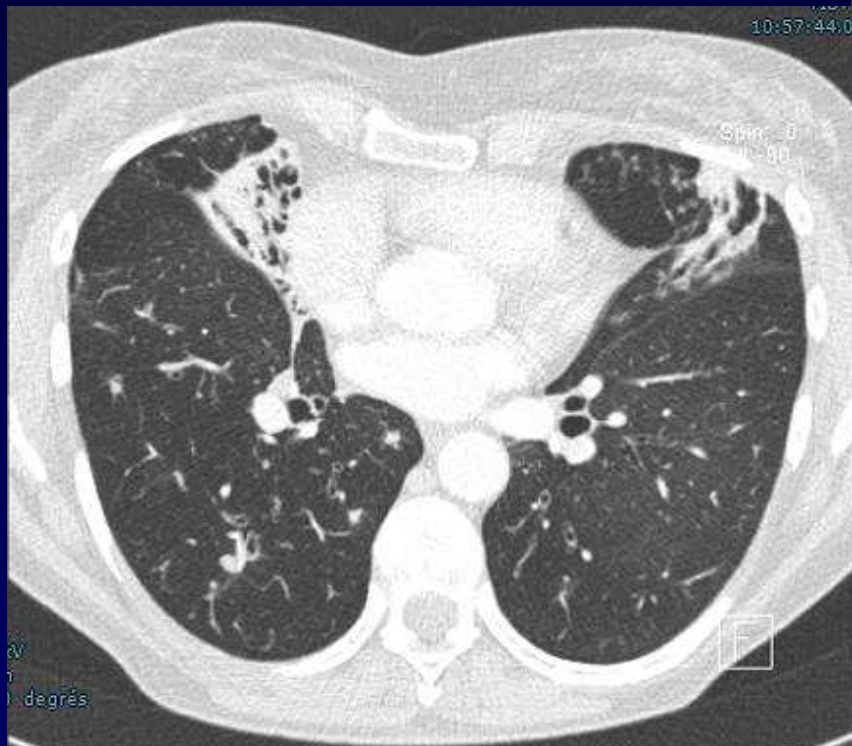
Fibroskopie : muqueuse de type inflammatoire

**Spirométrie : syndrome obstructif modéré
peu réductible sous salbutamol**











Diagnostic ?



Diagnostic

Infection mycobactérienne non tuberculeuse (Syndrome de Lady Windermere) *Mycobacterium Kansasii*

Examen direct négatif

Cultures positives

Technique de biologie moléculaire

Codage : Poumon - Infectieux



Traitement - Evolution

Quadrithérapie pendant 4 mois

Bithérapie ensuite



Références

- Erasmus JJ, MacAdams HP, Farrel MA, Pots EF. Pulmonary non tuberculous mycobacterial infection : Radiologic manifestations. Radiographics 1999 ; 19 : 1487-1503.
- Beigelman C, Brauner M, Tuberculose pulmonaire et mycobactéries atypiques : in Imagerie thoracique; Masson Paris 2003