

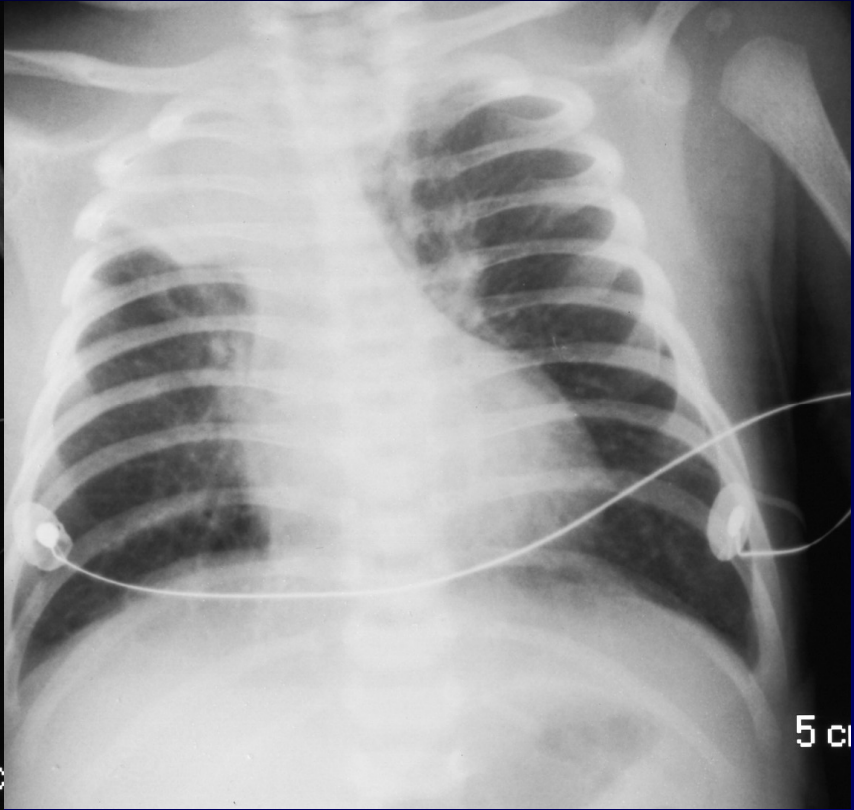
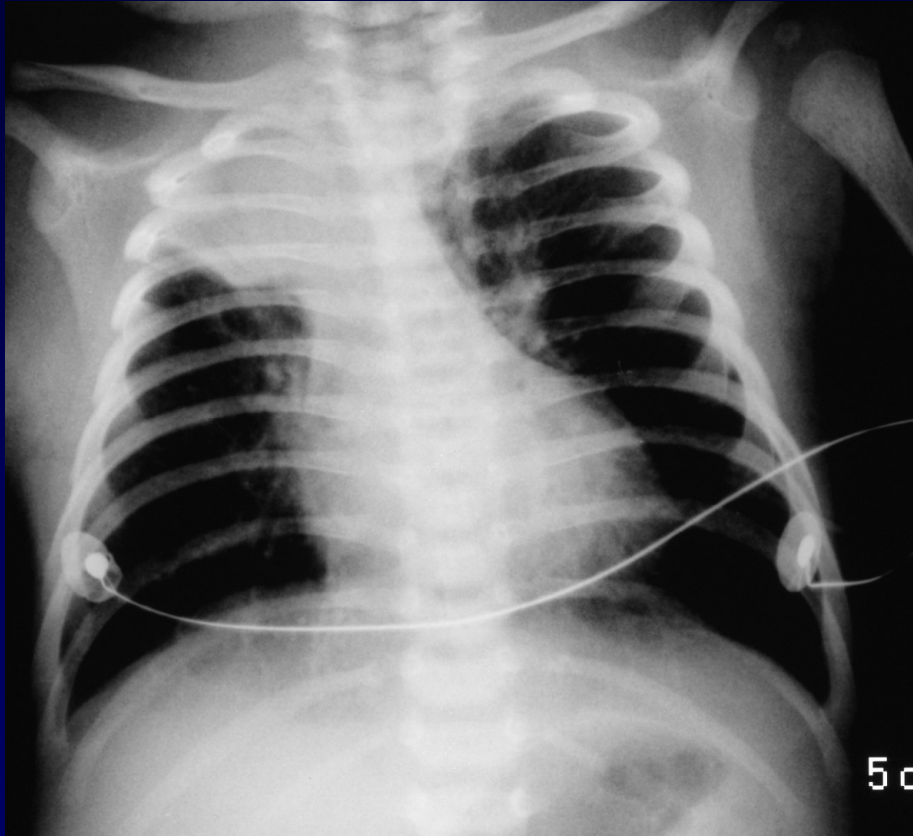


Dossier 7

LMETGE

Nouveau né de 13 jours

Bronchiolite fébrile





Diagnostic ?



Diagnostic

Complication de bronchiolite

Atélectasie LSD

Codage : Poumon- Infectieux



Evolution-Discussion-Point fort

Complication classique de la bronchiolite
par accumulation de mucus et de débris cellulaires
Atteinte préférentielle du LSD
Anomalies radiographiques peu fréquentes dans la
bronchiolite, mais plus souvent retrouvées
quand $FR > 60$ et $SaO_2 < 95\%$ à l'air ambiant



Evolution-Discussion-Point fort

Pas de fibroscopie car non intubée

Pas d'indication d'intubation ici car saturométrie acceptable

Clapping pas encore possible car fatigue des muscles respiratoires

Réévaluation pluriquotidienne



Références

Place de la radiographie thoracique dans la bronchiolite aiguë du nourrisson.

Fauroux B, XXX journées de radiologie pédiatrique-Trousseau
16-18 jan 2008 ; in www.sfip-radiopediatrie.org