

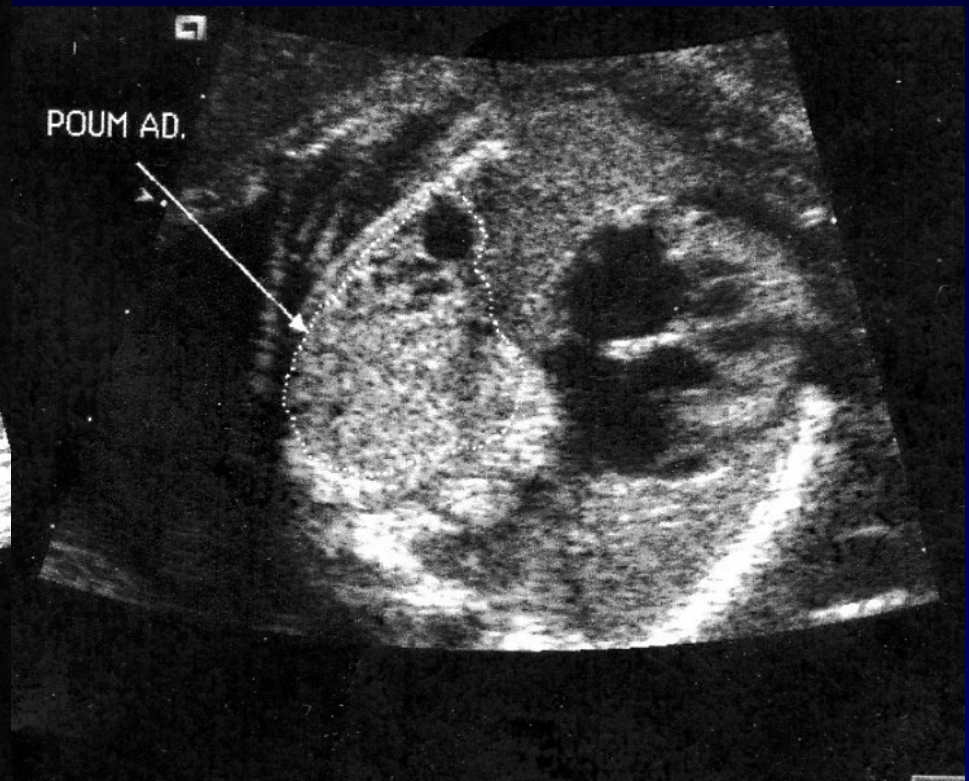
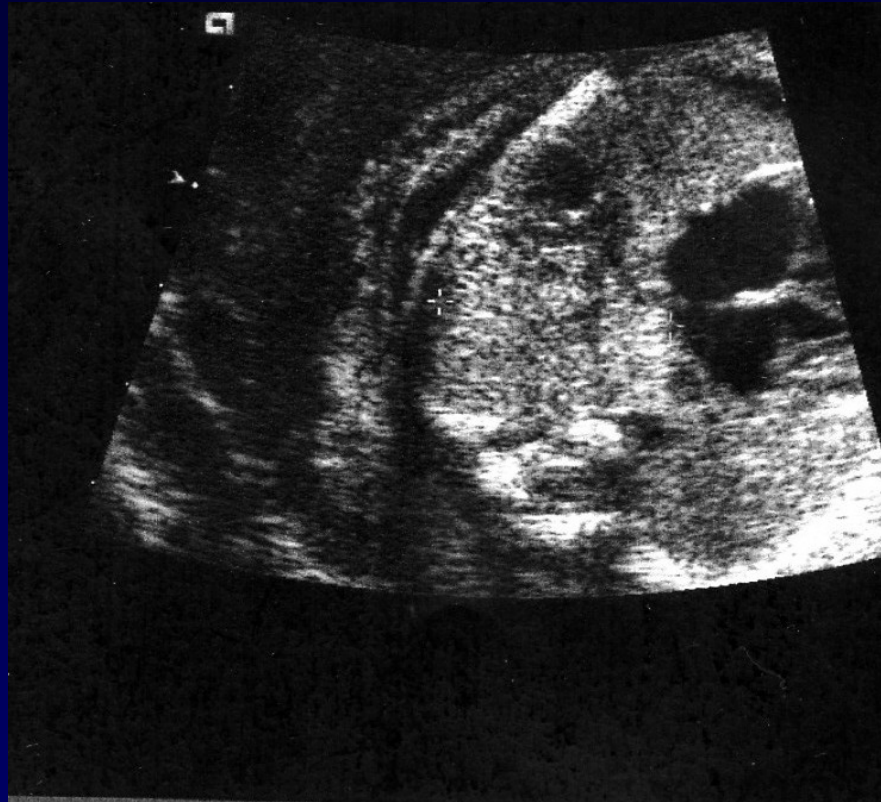
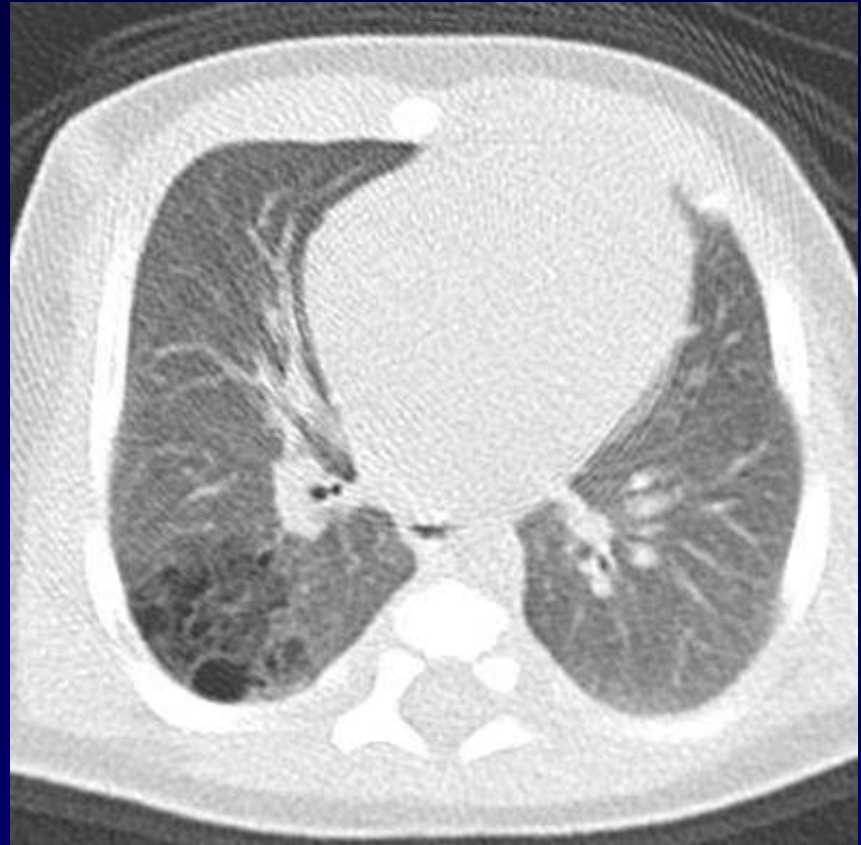
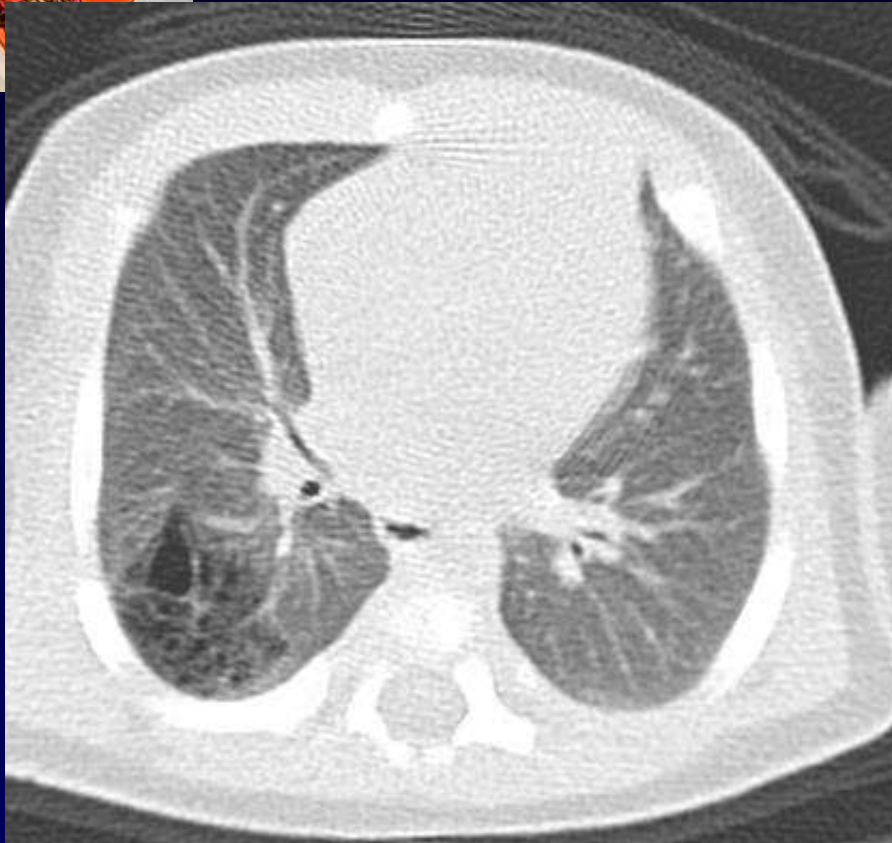Dossier 8

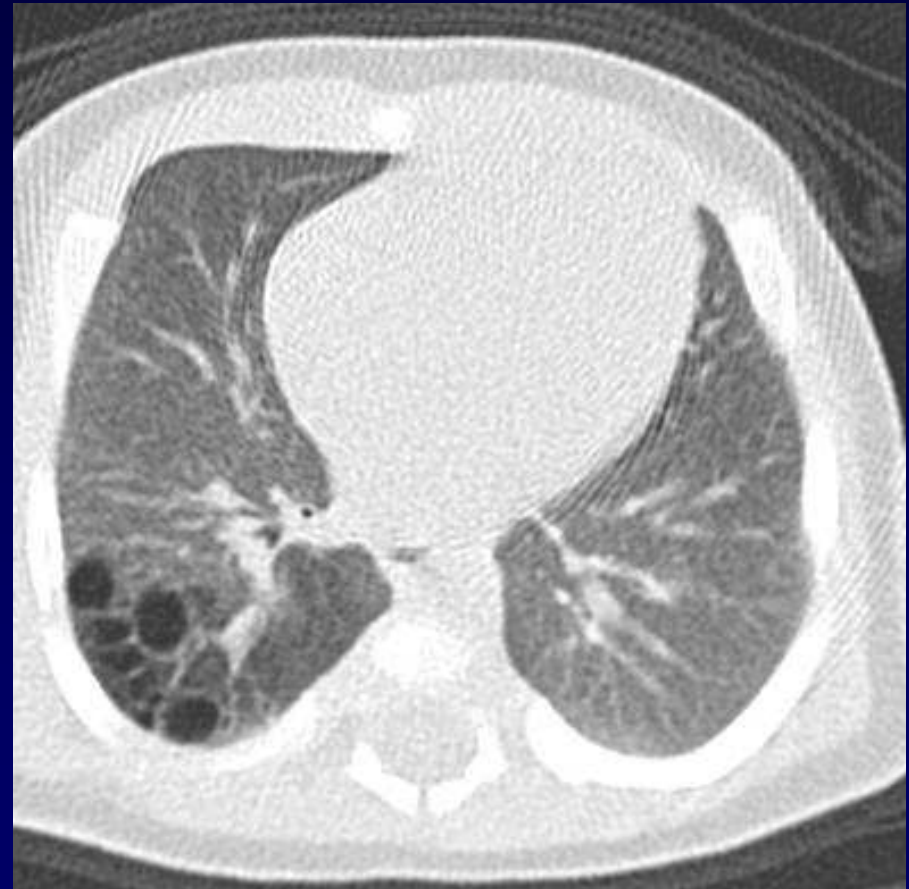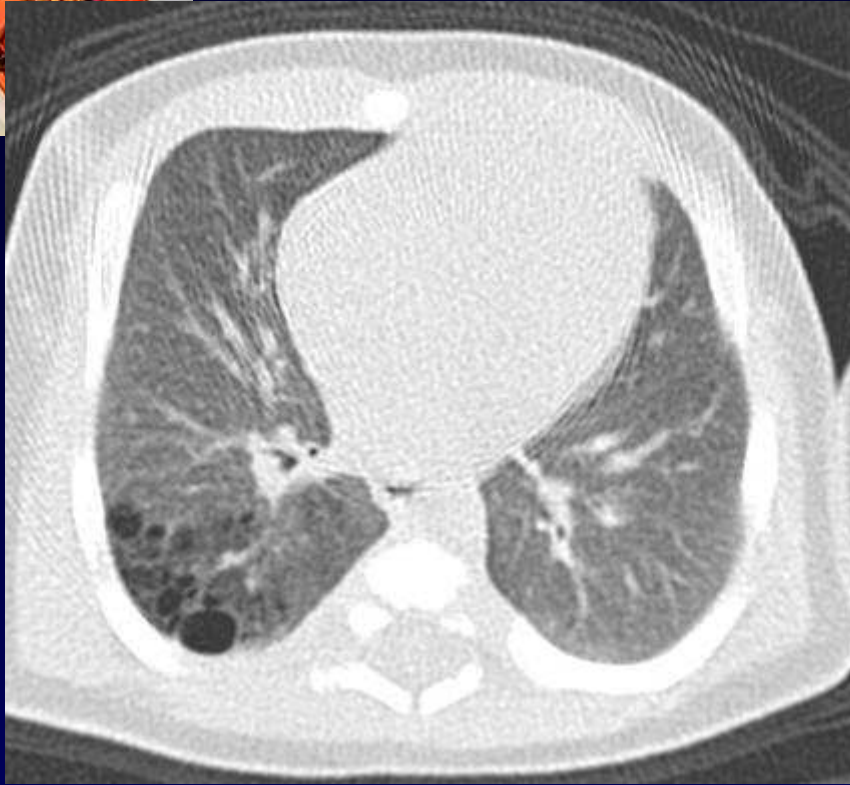L METGE

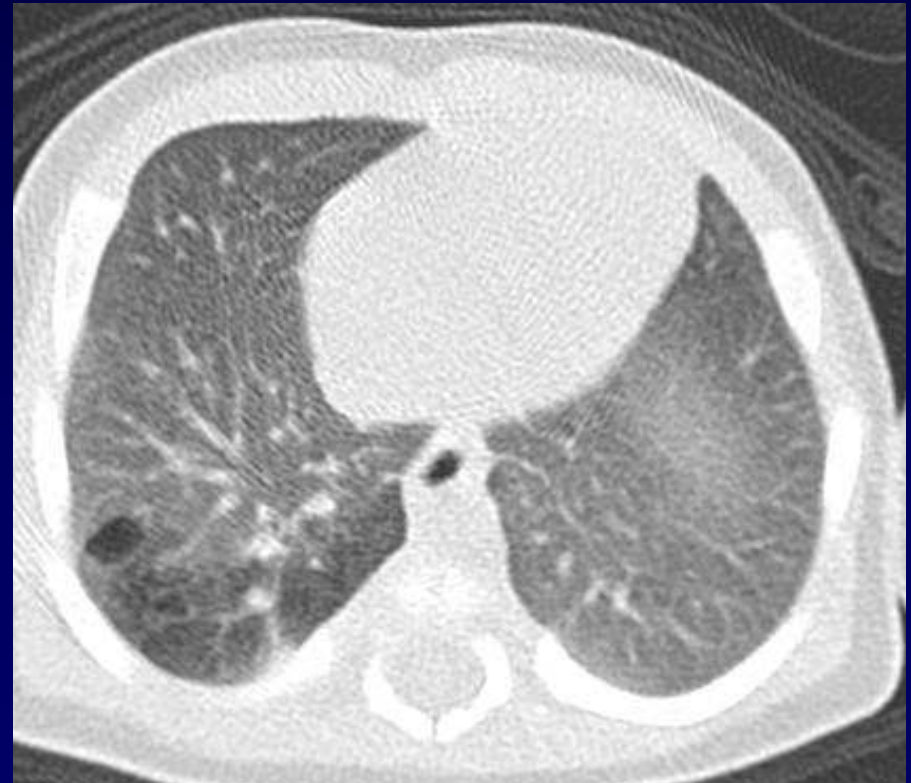
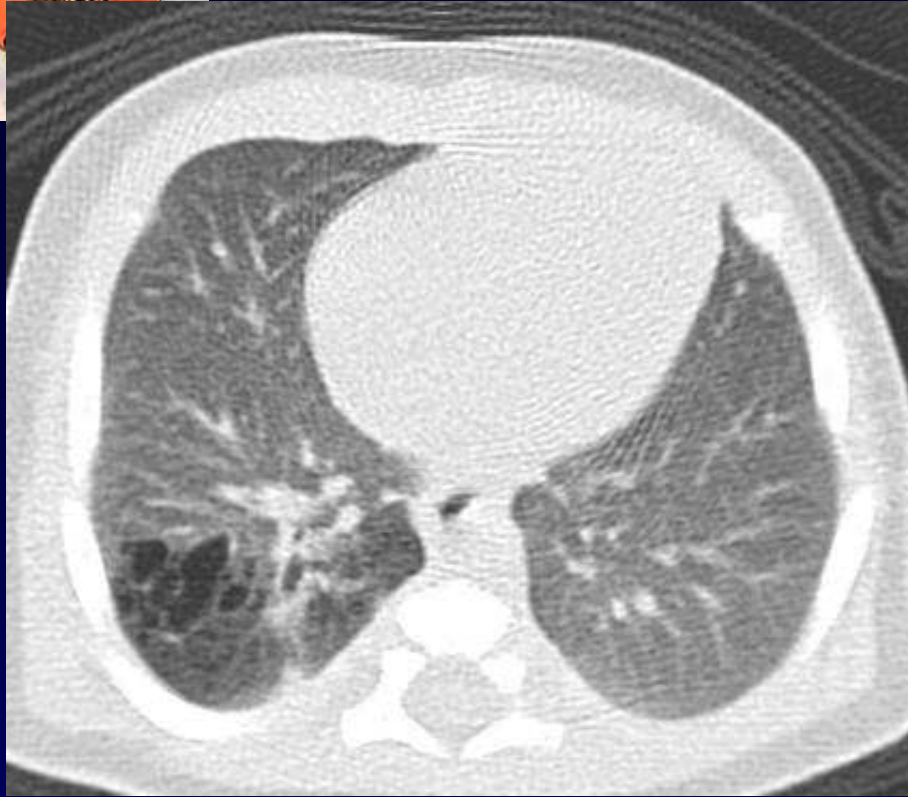

Nourrisson de 5 semaines

Diagnostic anténatal à 30 SA d'une anomalie
foetale !!!











Diagnostic ?



Diagnostic

Malformation adénomatoïde Kystique Type I de Stocker

Codage : poumon -congénital



Evolution-Discussion-Point fort

Asymptomatique

TDM à 1 mois sans AG, sans injection

Suivi clinique

Réévaluation TDM à 5 mois sous AG avec injection
avant chirurgie



Evolution-Discussion-Point fort

Classification de Stocker :

Type I : petit nombre de grands kystes, (alvéoles ~ normaux)

Type II : petits kystes (<1 cm) très nombreux, (alvéoles larges),

Type III : Masse non kystique de grande taille, (structures régulières, limitées par épithélium cilié cuboïde)



Références

Marshall KW, Blane CE, Teitelbaum DH, van Leeuwen K
Congenital cystic adenomatoid malformation : impact of
prenatal diagnosis and changing strategies in the treatment of
the asymptomatic patient. AJR 2000; 175:1551-54