



## Dossier 9

**P FAJADET, J GIRON**

H, 83 ans

Cystectomie + Bricker: contrôle

Apyrétique.

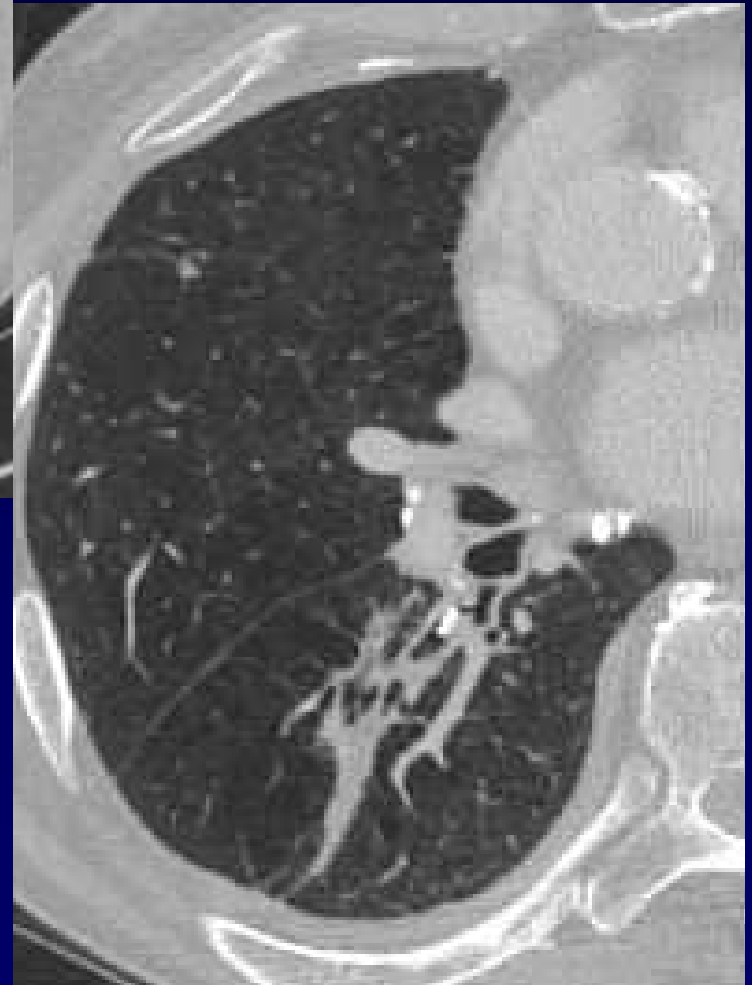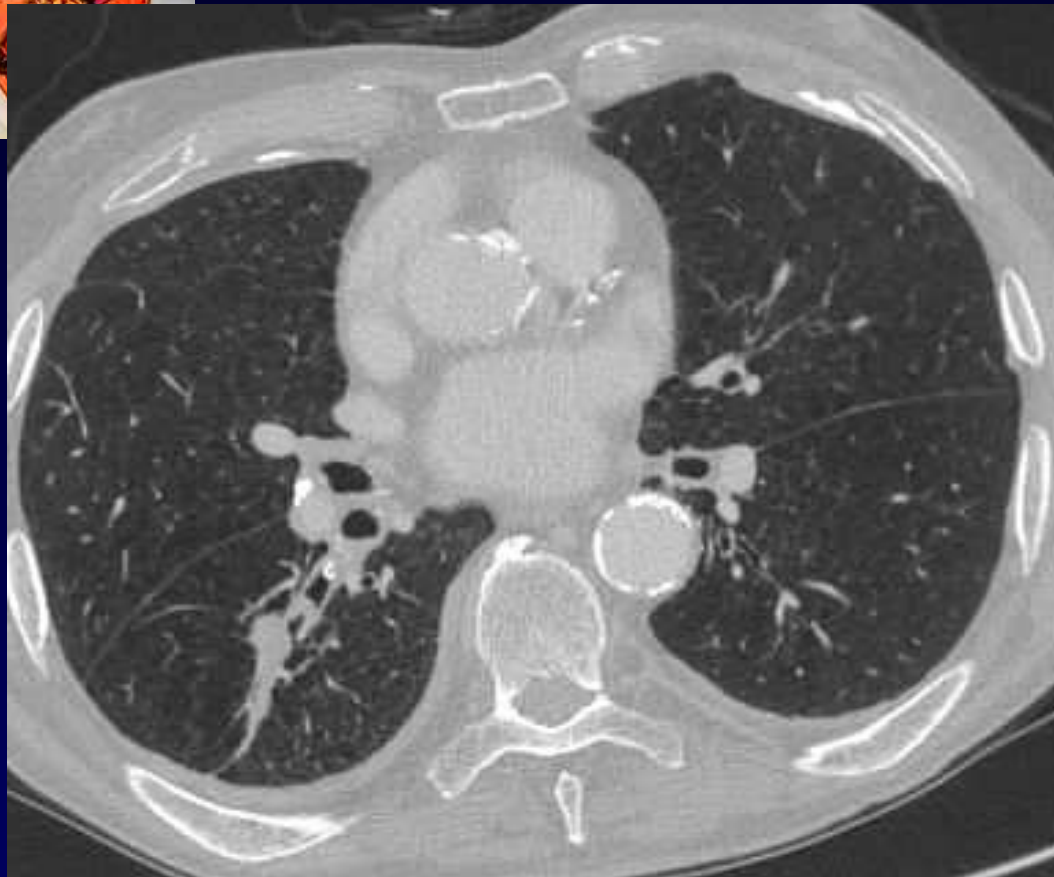
Pas de signe infectieux

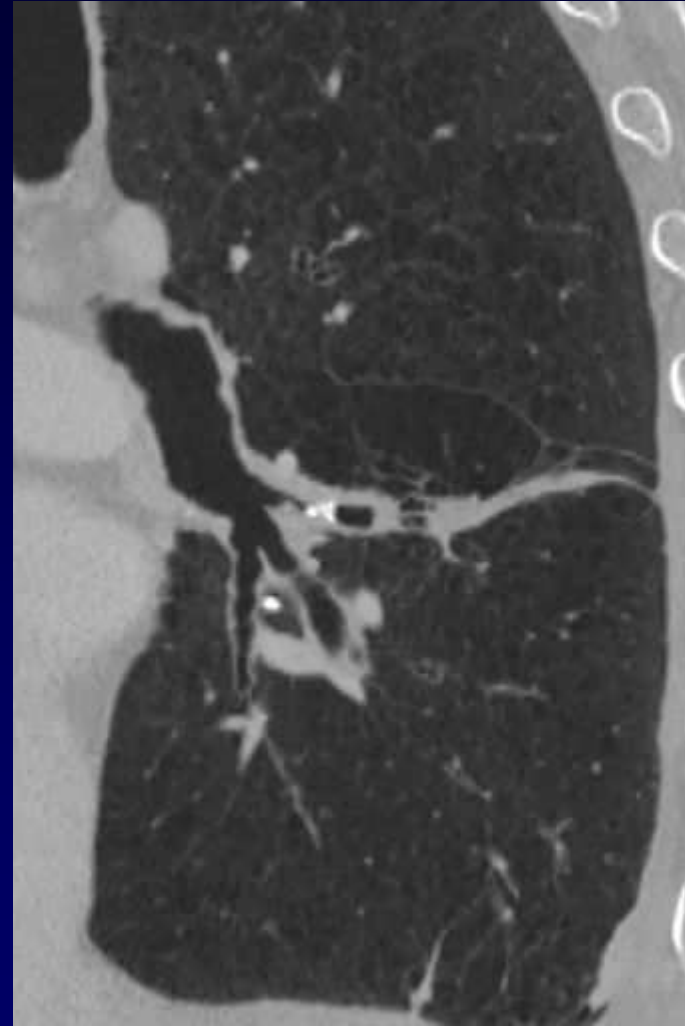
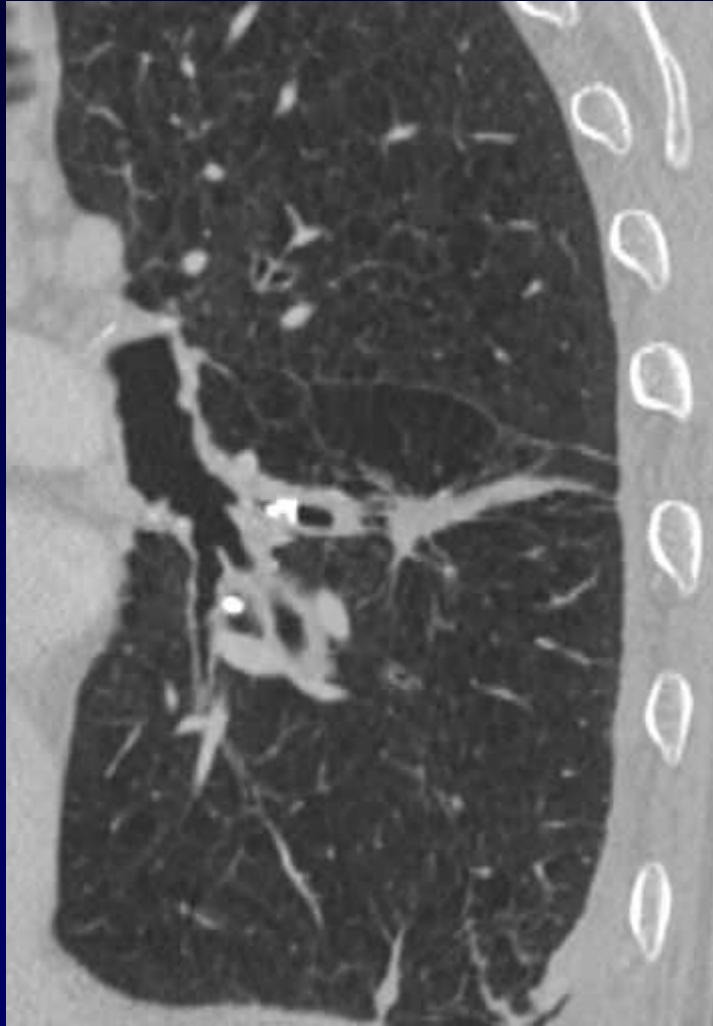
Pas de symptomatologie pulmonaire



IDR négative

Expectoration + urine = BK négatif







**Diagnostic ?**



# Diagnostic

## Broncholithiase Nelson droit

Codage : Poumon - Infectieux