



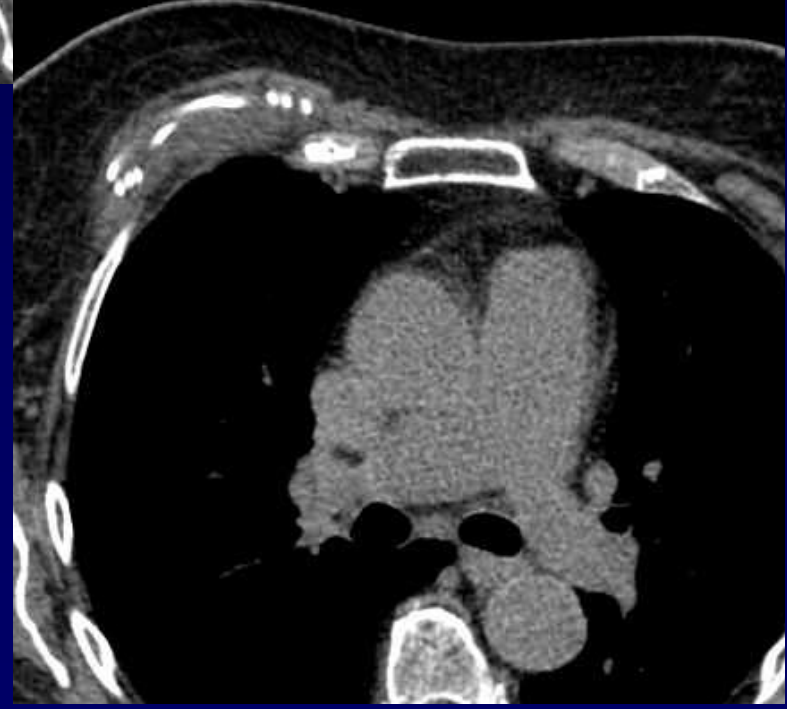
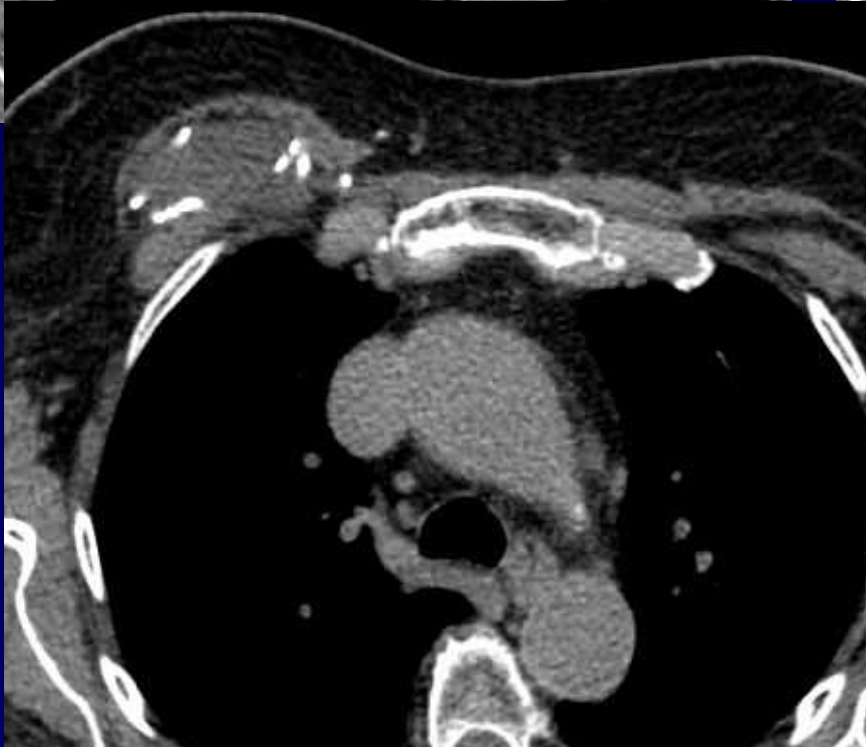
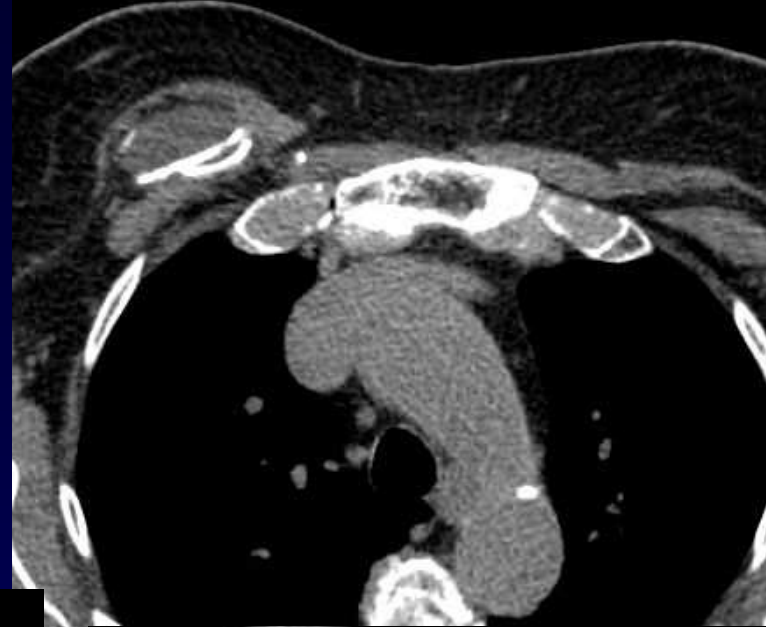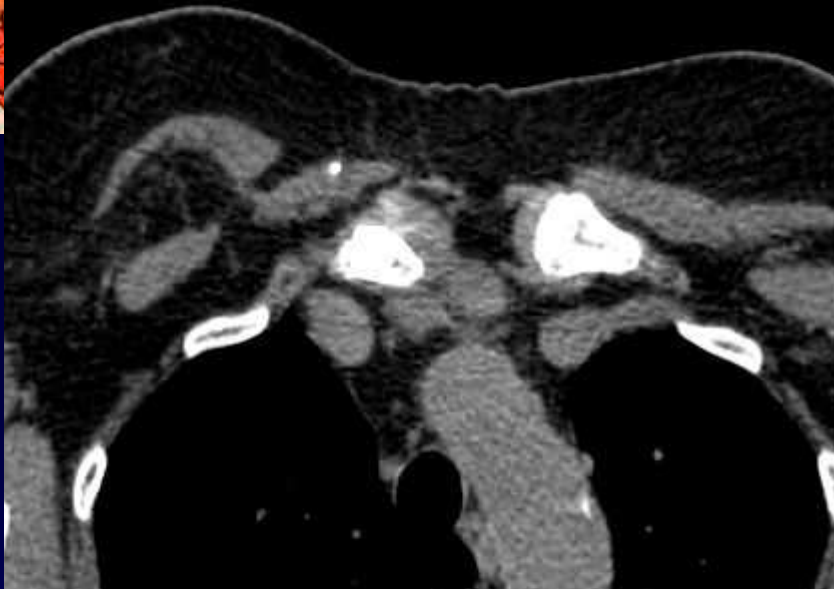
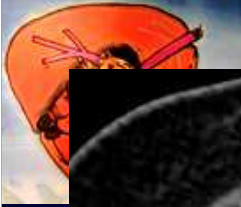**Dossier 10**

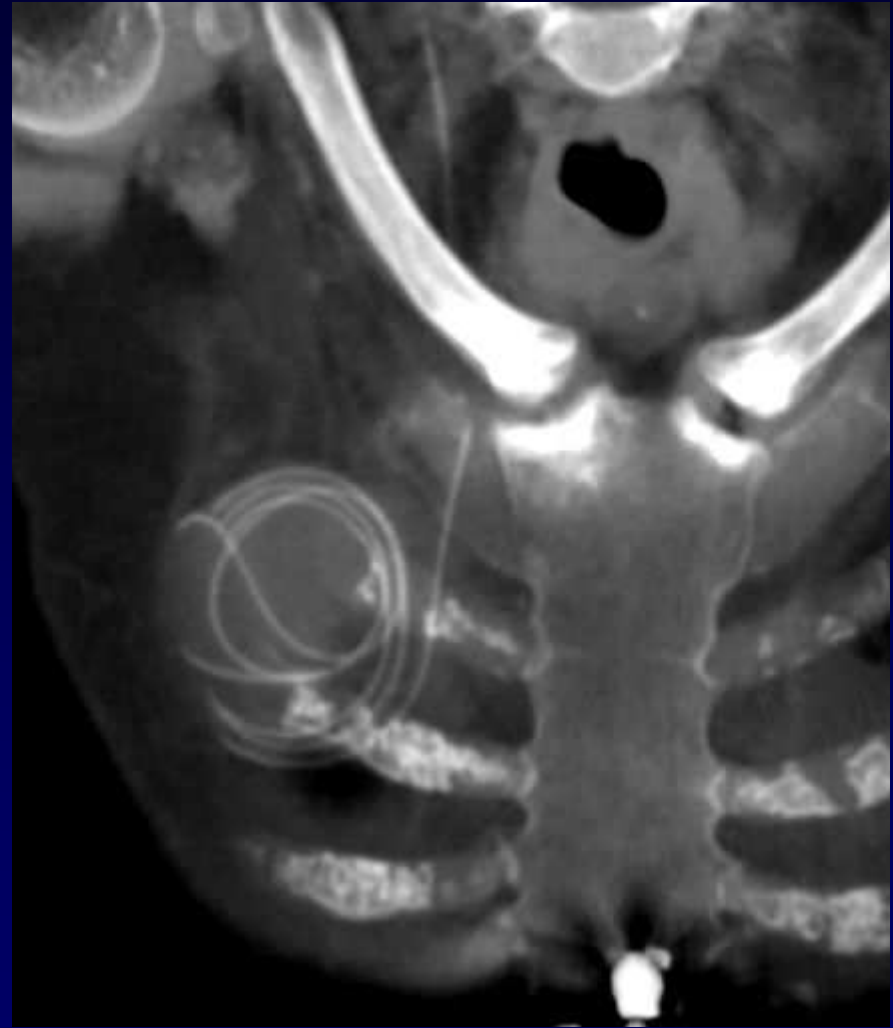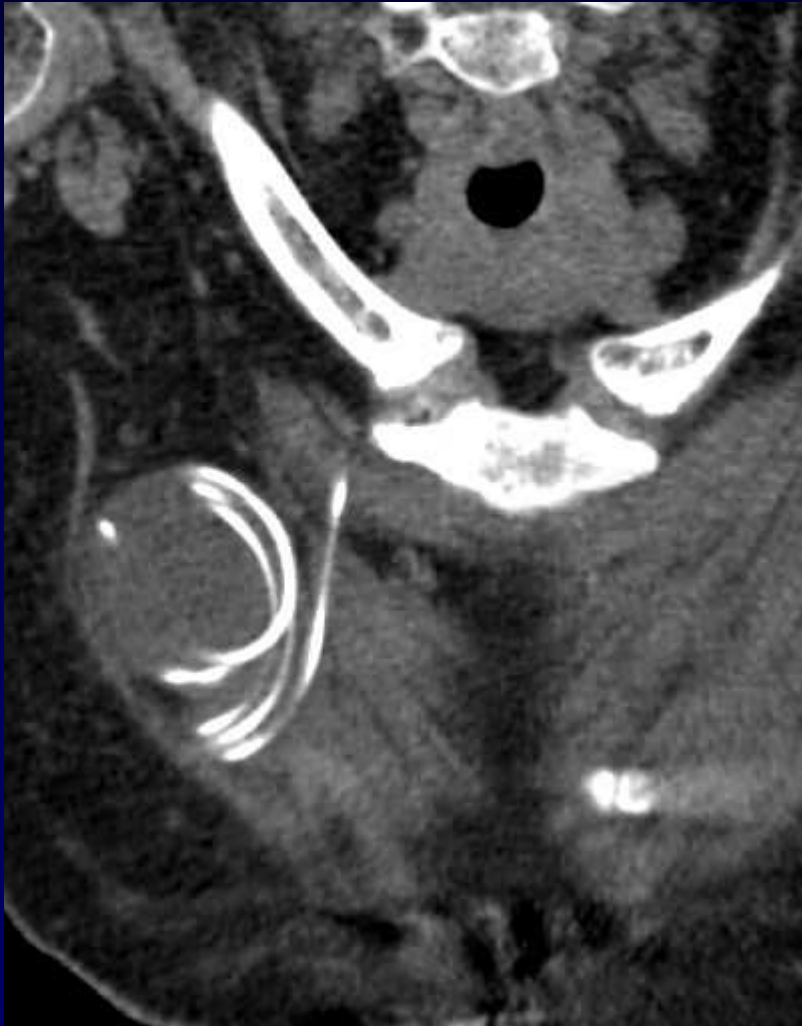**J GIRON, P FAJADET**

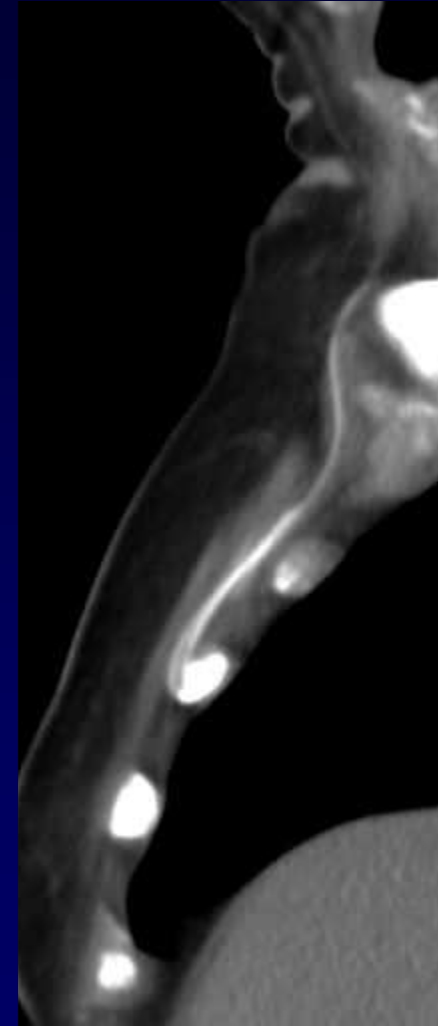
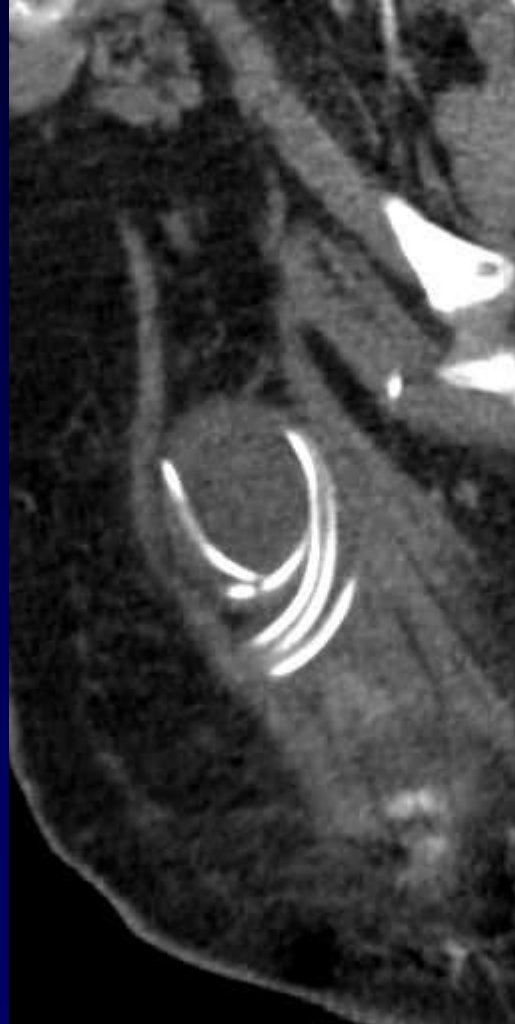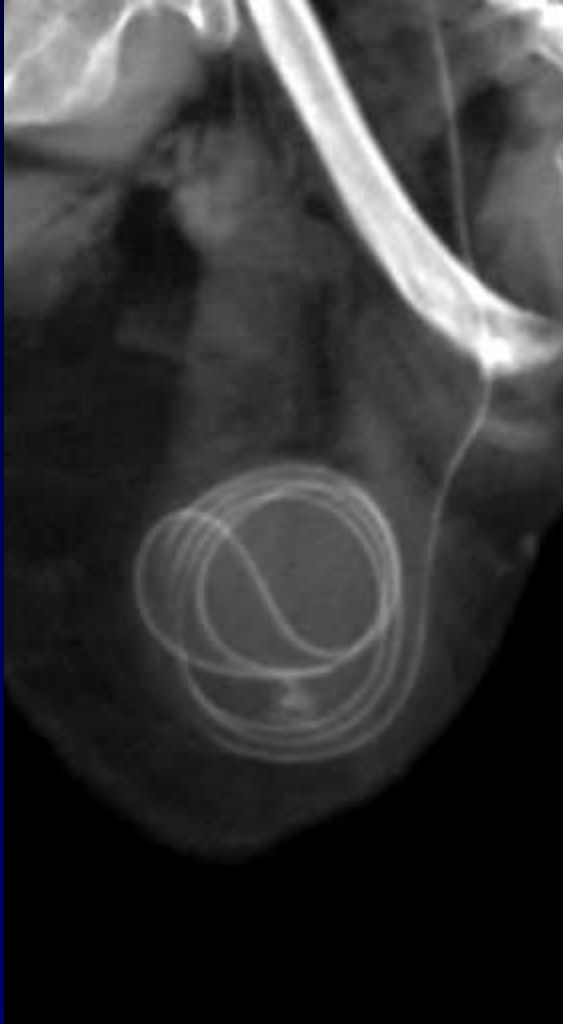
Femme de 87 ans

Hydrocéphalie à Pression normale

Dysfonctionnement actuel de la dérivation  
ventriculo-péritonéale (DVP)









**Diagnostic ?**



# Diagnostic

## Enroulement de la DVP par trajet interpectoral

Codage : Paroi - Iatrogène



## Evolution-Discussion-Point fort

Le trajet normal d'une DVP est « pré-pectoral »

Probable rétraction et enroulement du drain lors des mouvements de l'épaule droite en raison de son trajet inter-pectoral