



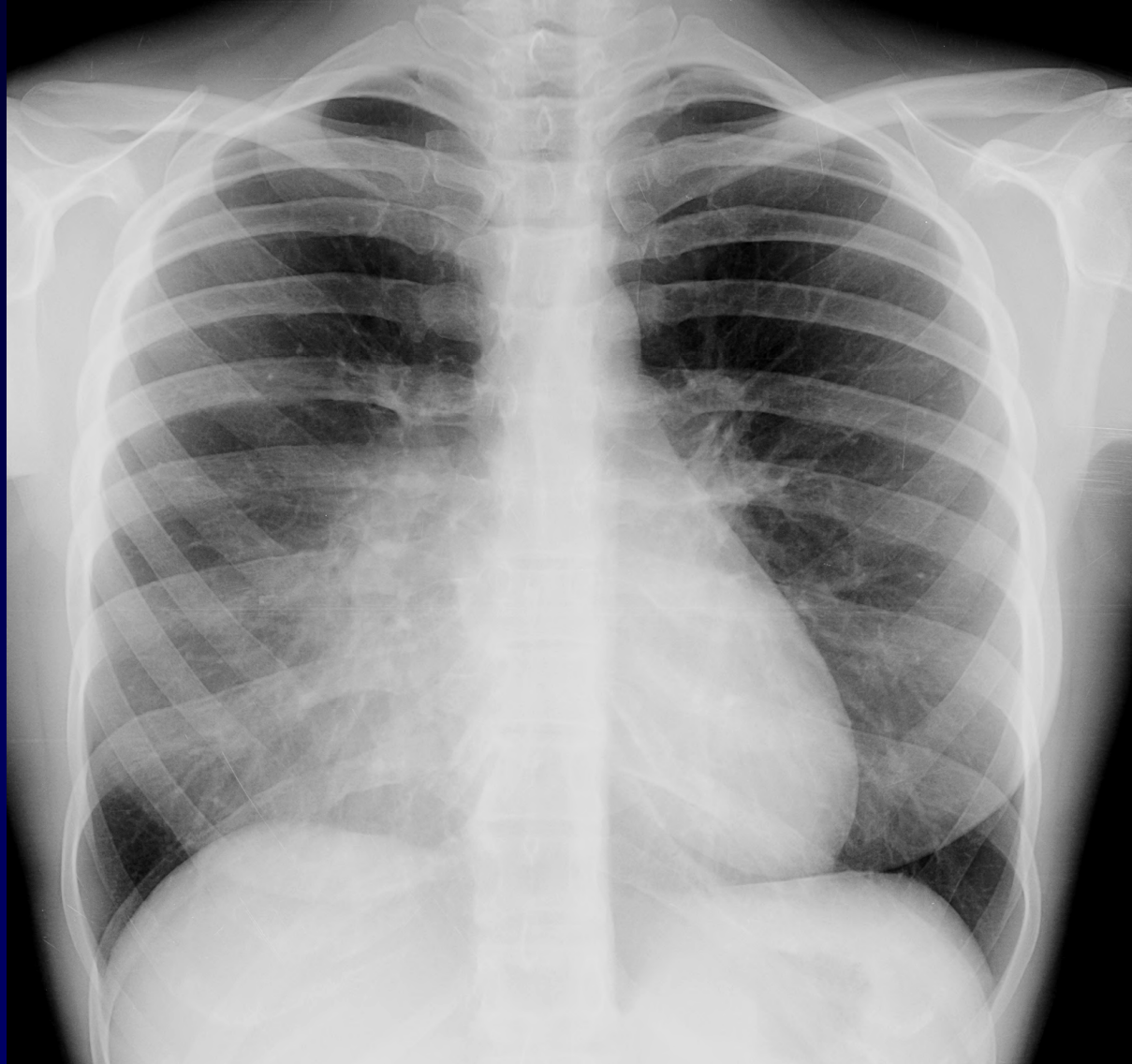Dossier 11

**J GIRON
C BARCELO
P FAJADET**

- Femme de 28 ans
- Radio thorax systématique
- Aucune symptomatologie
- Antécédent...NON dit



Un piège peu commun...



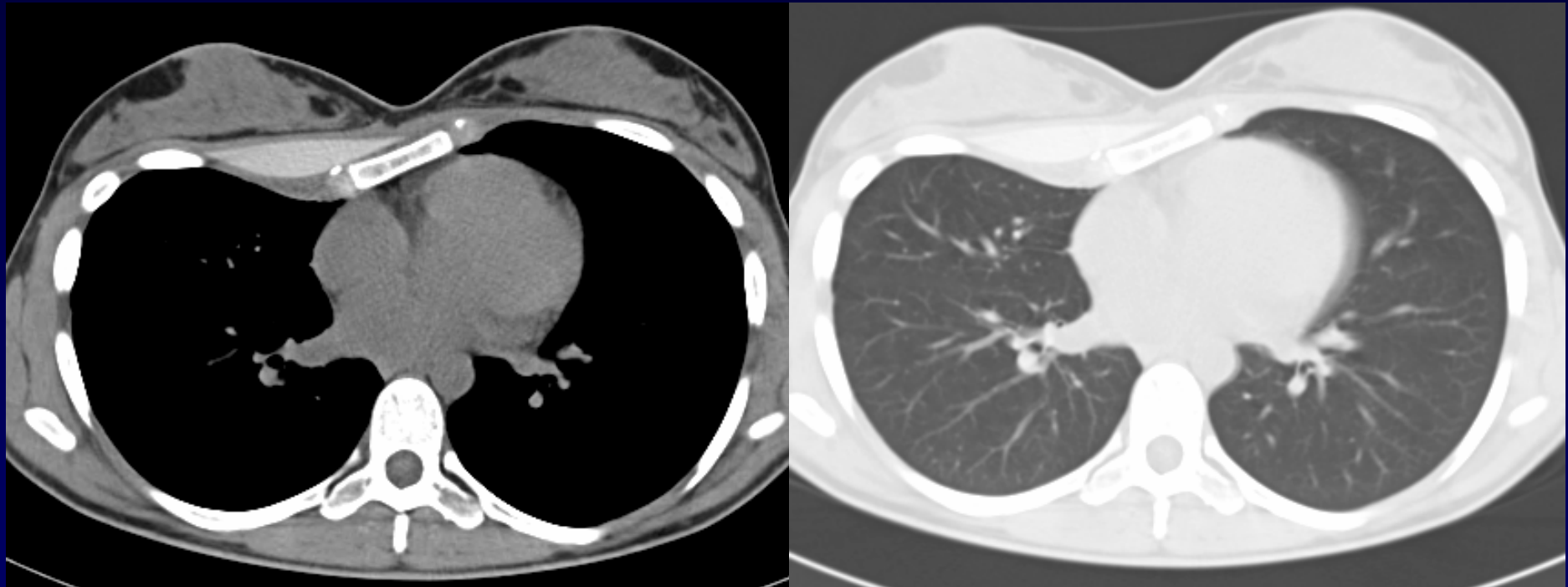


Diagnostic ?



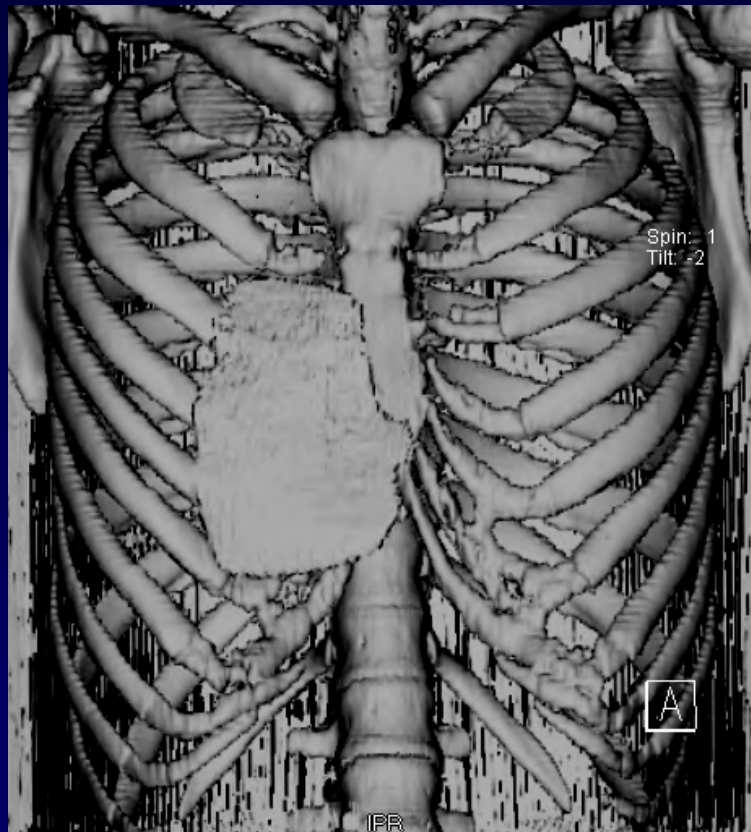
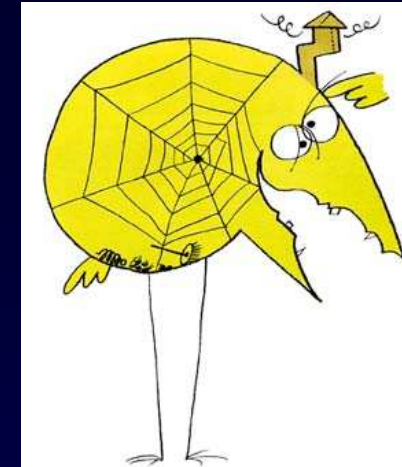


TDM thoracique SPC

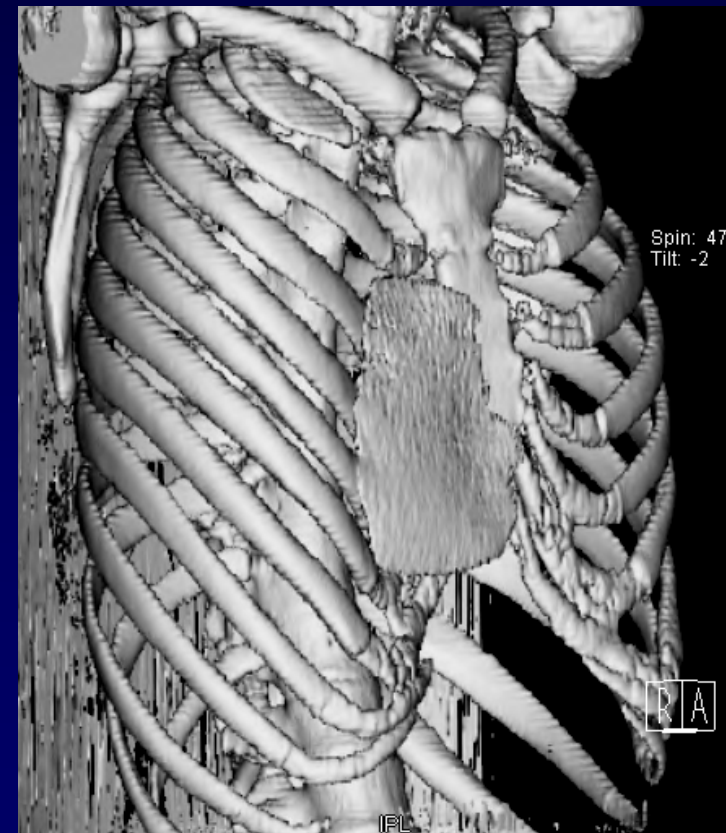




Avez vous trouvé son antécédent ?



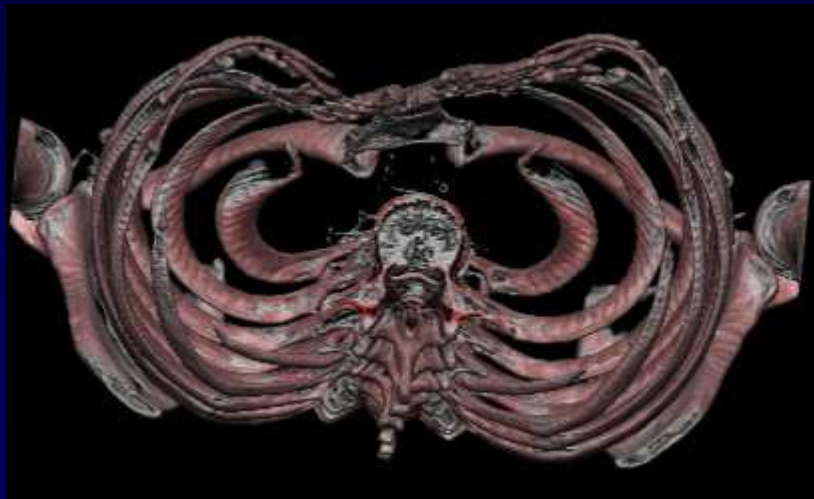
Prothèse pectorale
pour pectus excavatum





Pectus excavatum

Pré-opératoire



Après chirurgie...

