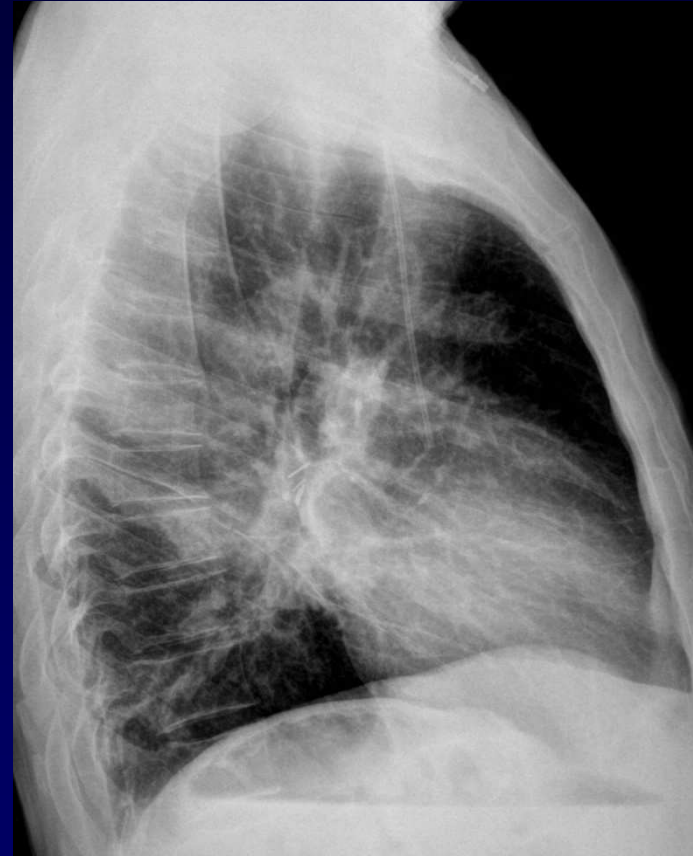
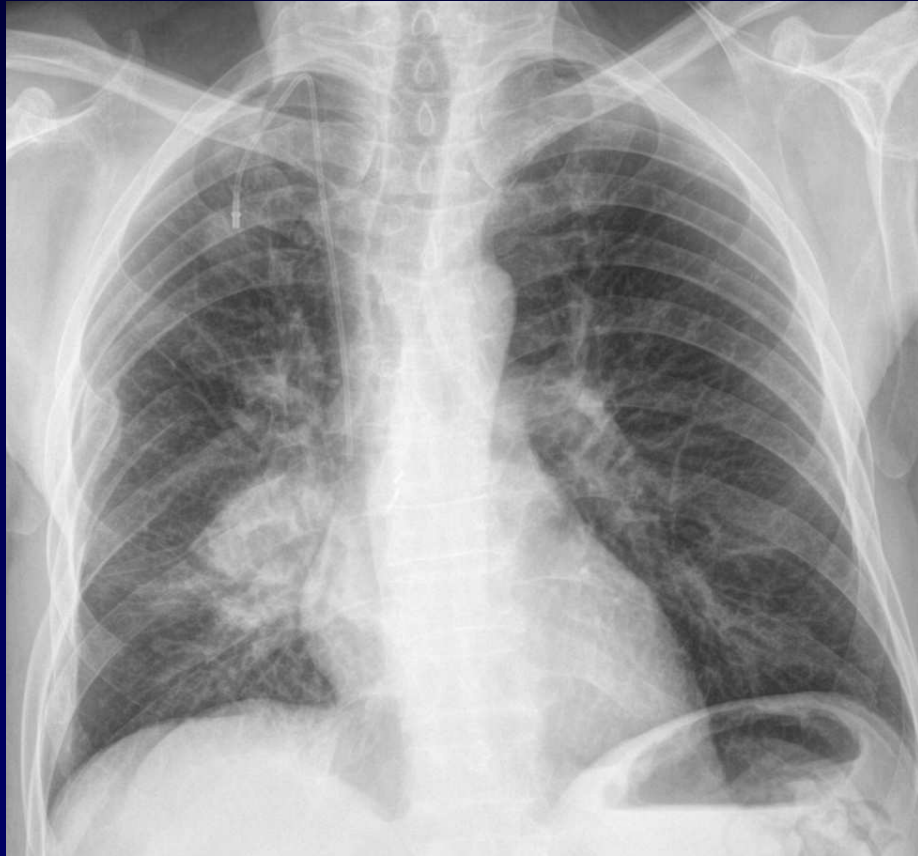



Dossier 1

B Ghaye

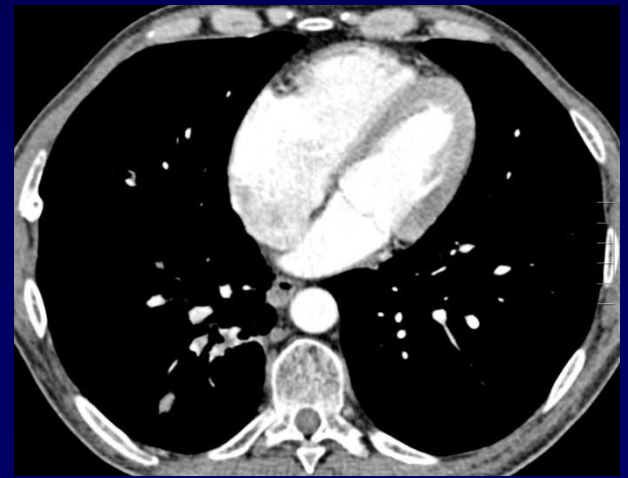
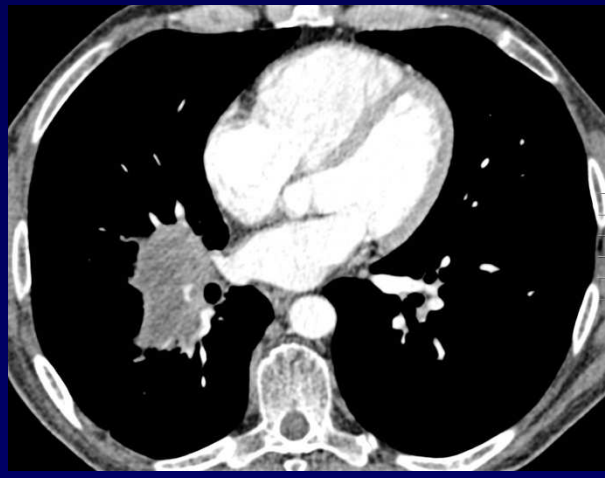
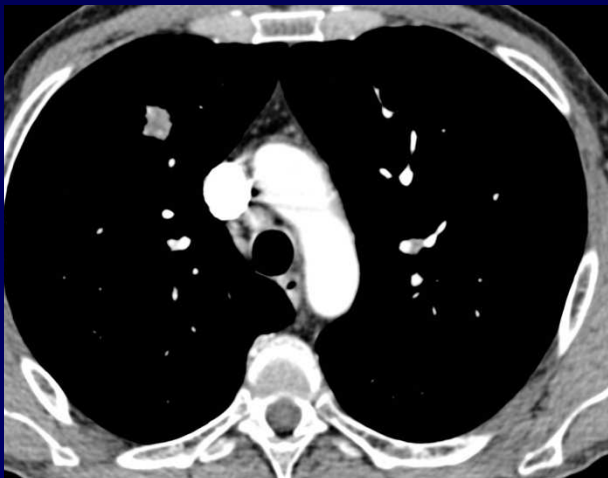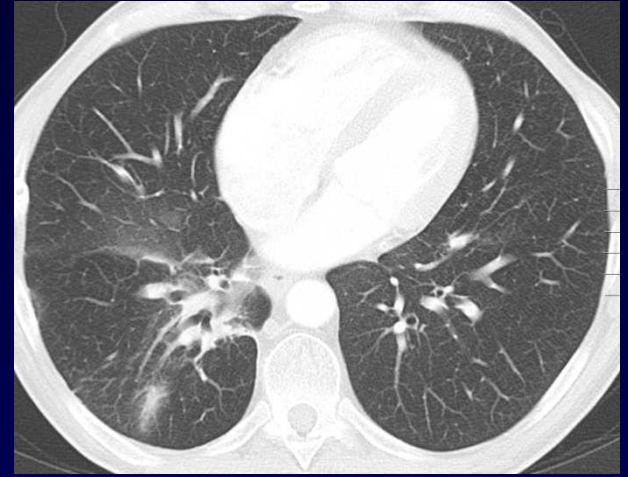
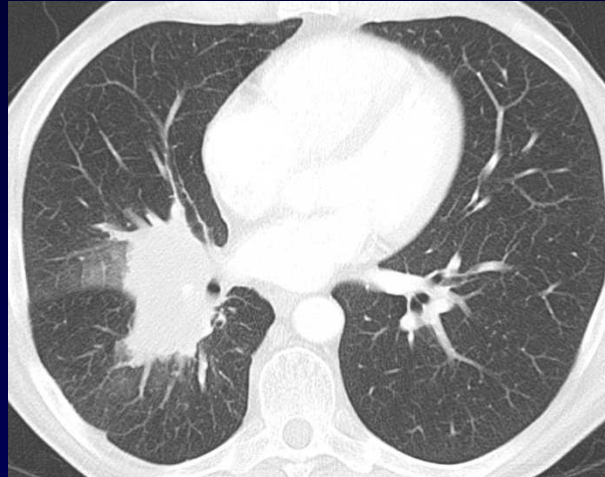
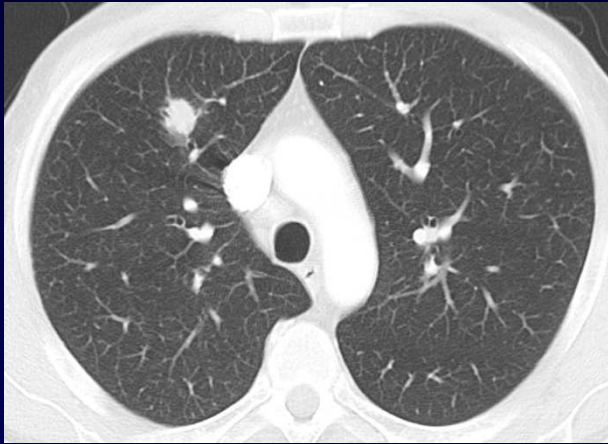- Homme de 58 ans
- 2004: lymphopénie T CD4 profonde
- Multiples infections pulmonaires (bactériennes - virales)
- 12/2008: lymphome non-hodgkinien à grandes cellules B, EBV +, de stade Iva, traité par chimiothérapie



01 / 2009



01 / 2009

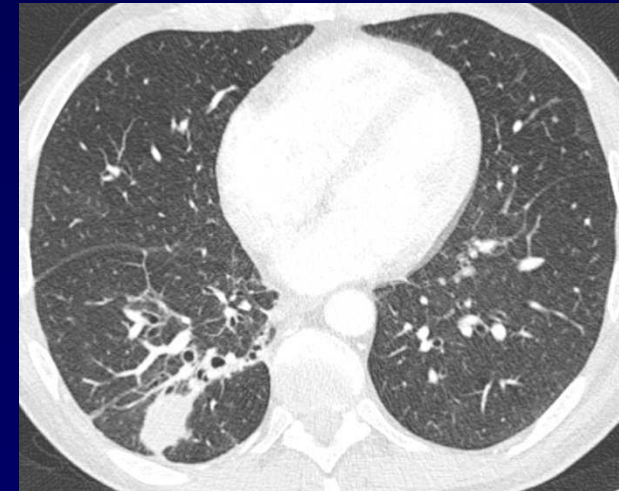
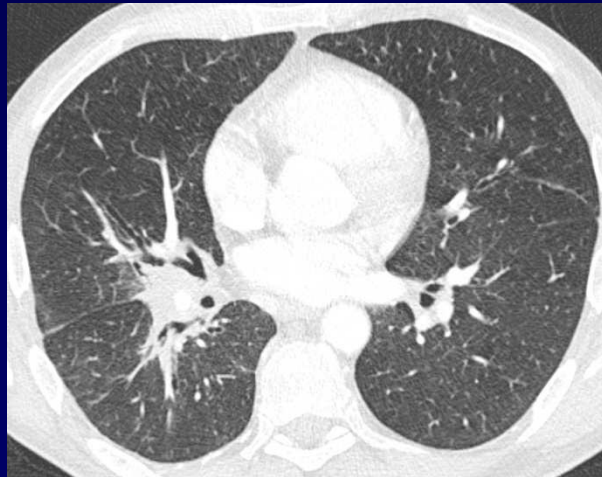
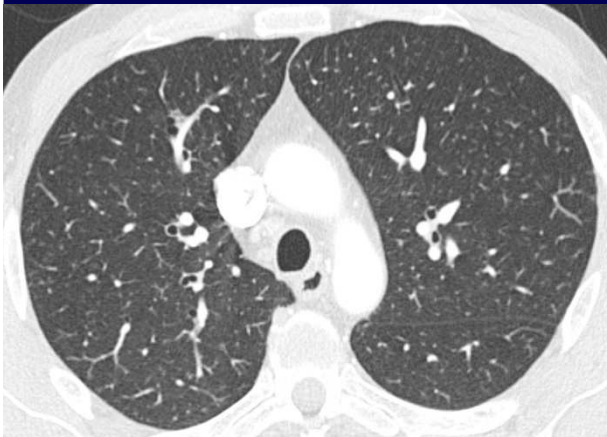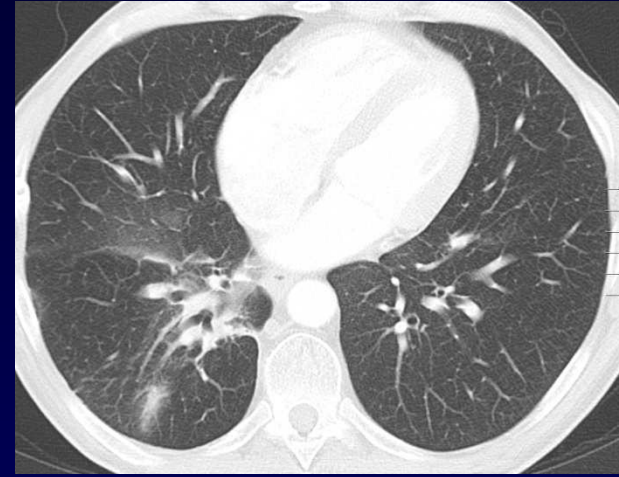
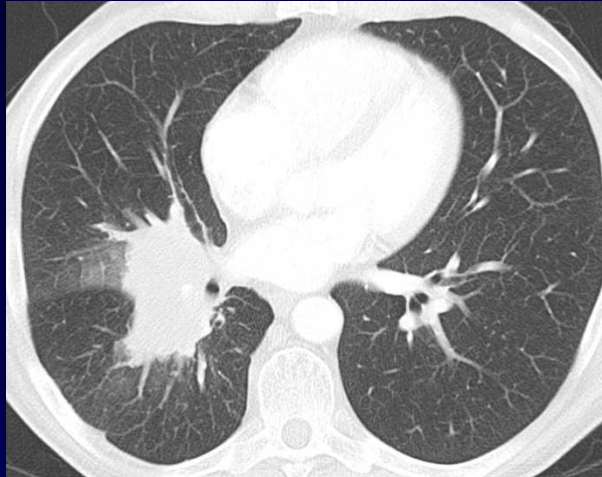

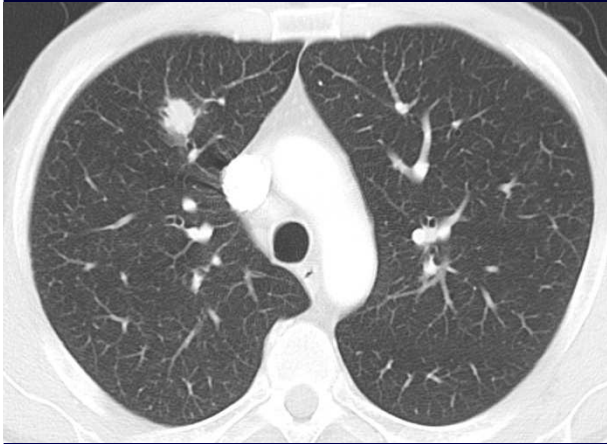


- Fin 3/2009: céphalées, douleurs basithoraciques droites, apyrexie
- Début 4/2009: céphalées holocraniènes, petite raideur de nuque, un épisode de fièvre sans frissons à 38.6 °C



01 / 2009



04 / 2009



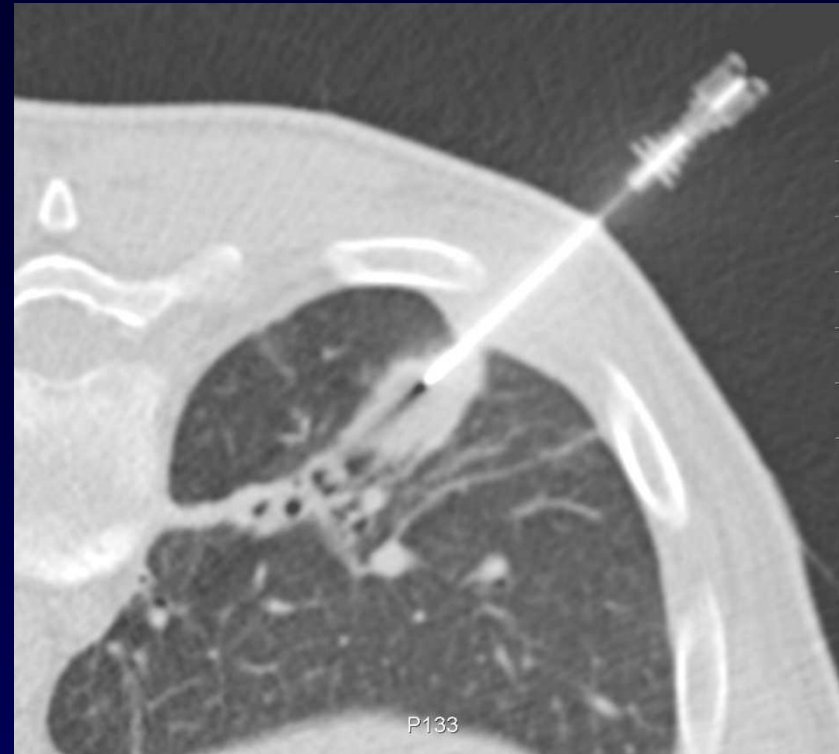- Régression des adénopathies, de la lésion hilare droite et du nodule du LSD (PET-CT devenu négatif)
- Nette majoration du nodule du LID (PET-CT reste positif)



Diagnostic ?



Diagnostic :
Cryptococcose
pulmonaire (et méningée)



Codage : Poumon – Infectieux



Evolution-Discussion-Point fort

- Rarement des pathologies tumorales et infectieuses sont découvertes simultanément
- Essentiellement chez des patients immunodéprimés



Evolution-Discussion-Point fort

- Cryptococcose et lymphome concomittant:
 - Stade avancé de lymphome (82% stade IV)
 - Atteinte de la moelle osseuse
 - Lymphopénie profonde
 - Traitement agressif du lymphome



Référence

Korfel A, Menssen HD, Schwartz S, Thiel E.

Cryptococcosis in Hodgkin's disease: description of two cases and review of the literature.

Ann Hematol 1998; 76 :283-6.