



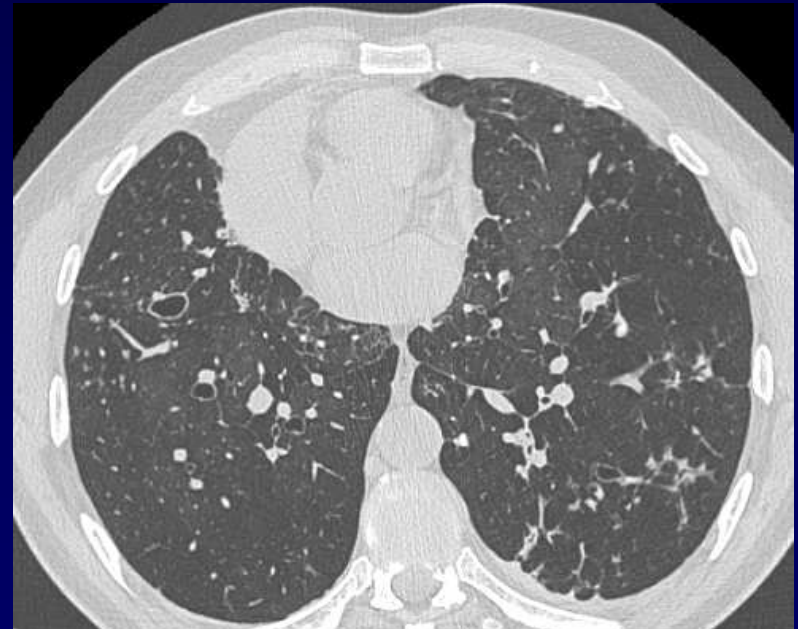
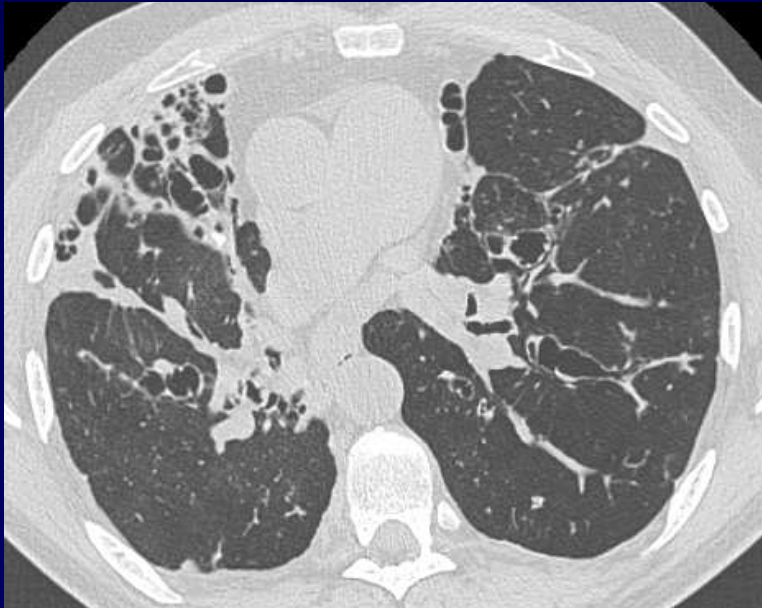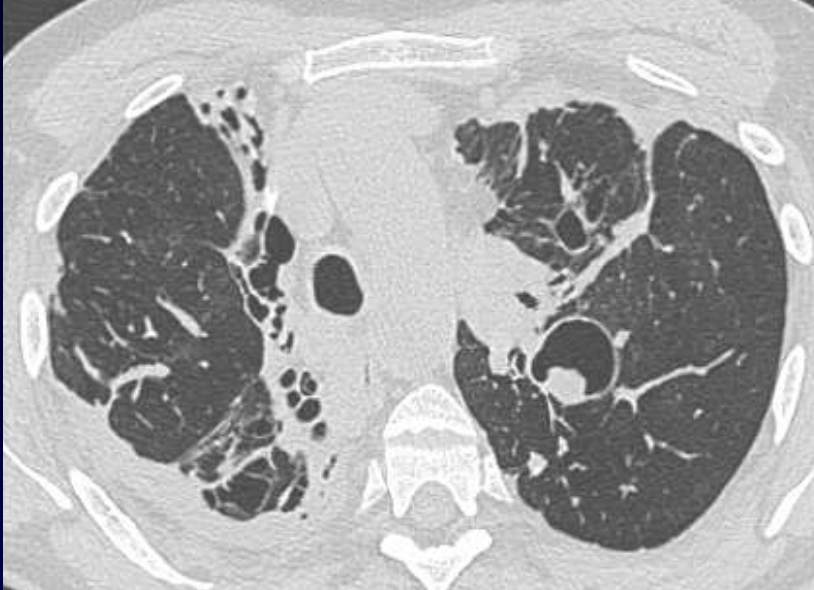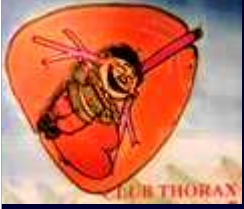Dossier 2

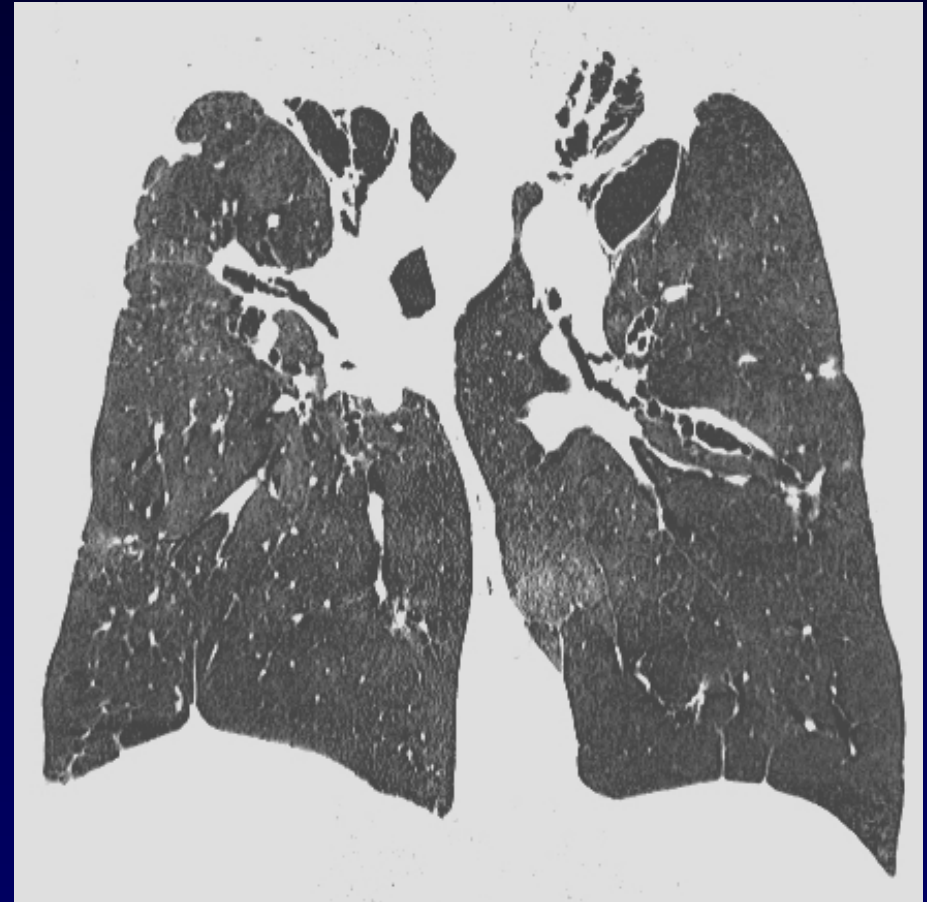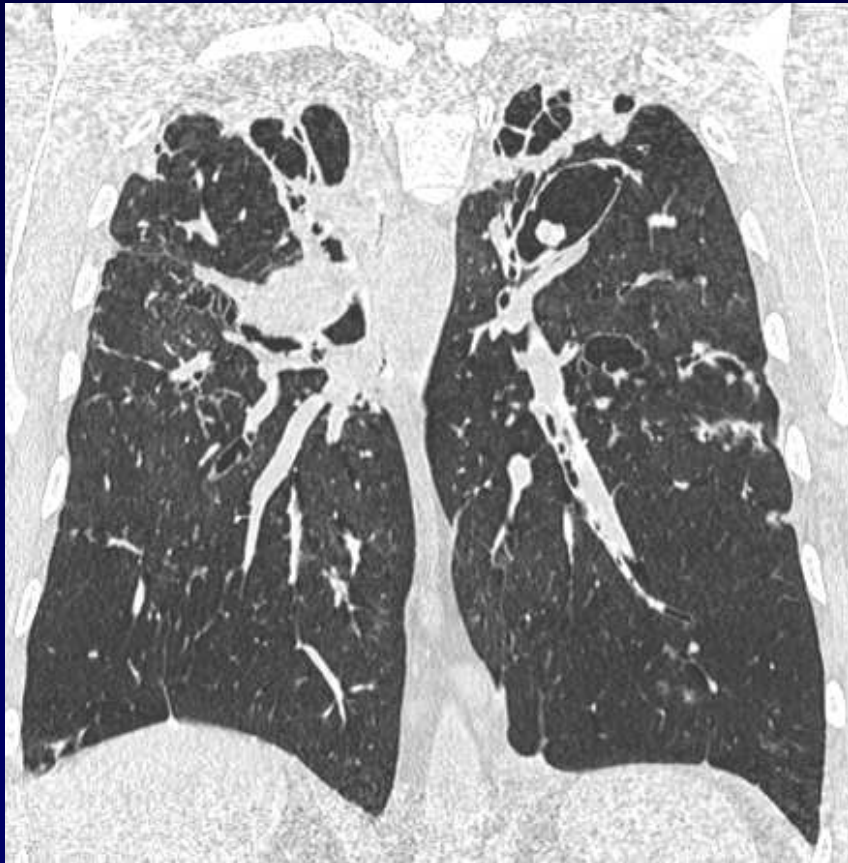Alexis LACOUT

Homme de 68 ans

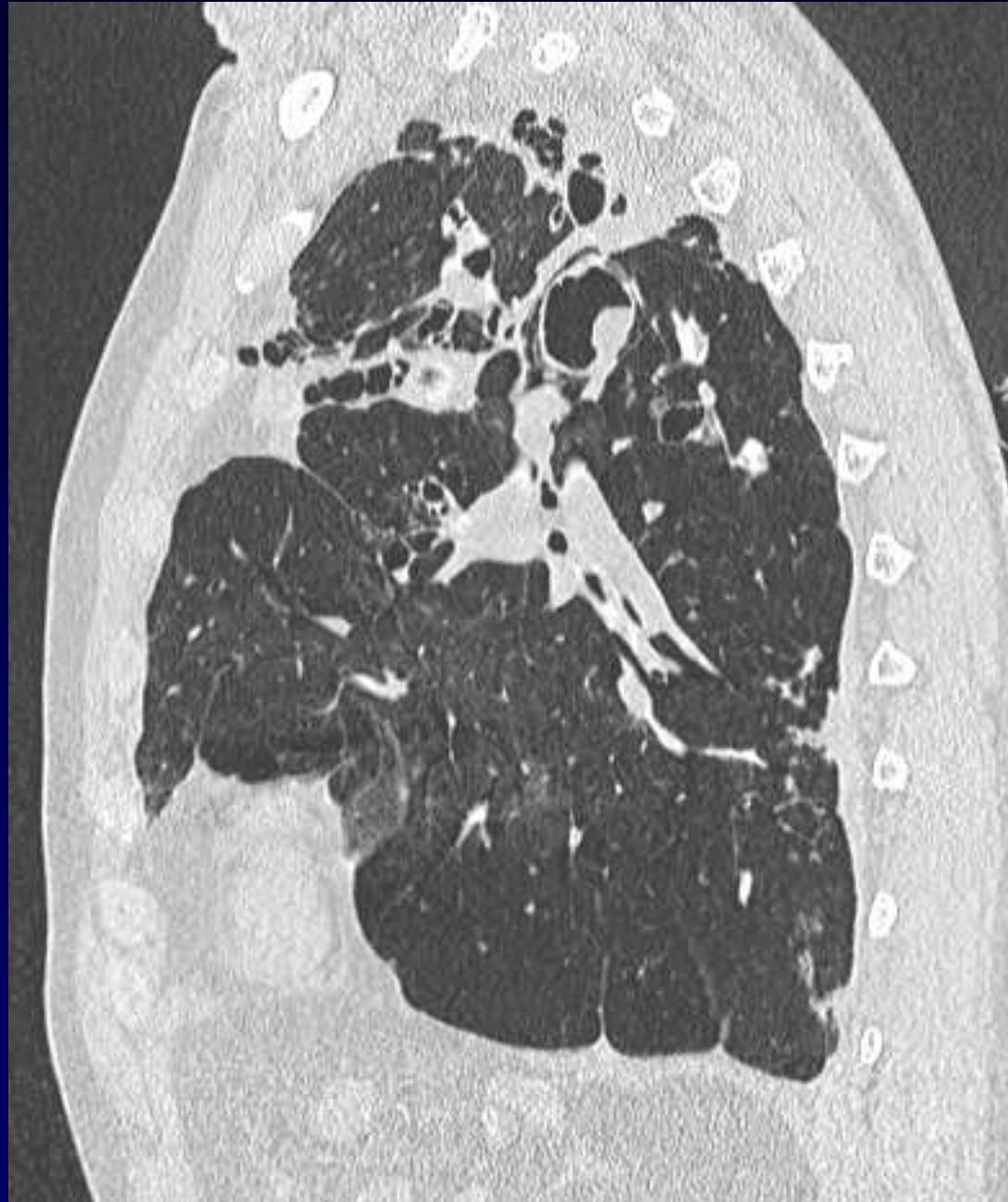Maladie du poumon...

Contrôle, peu de symptômes actuellement





Coronal minimip





Diagnostic ?



Diagnostic

Maladie de Hinson Pepys ou

Aspergillose broncho-pulmonaire allergique

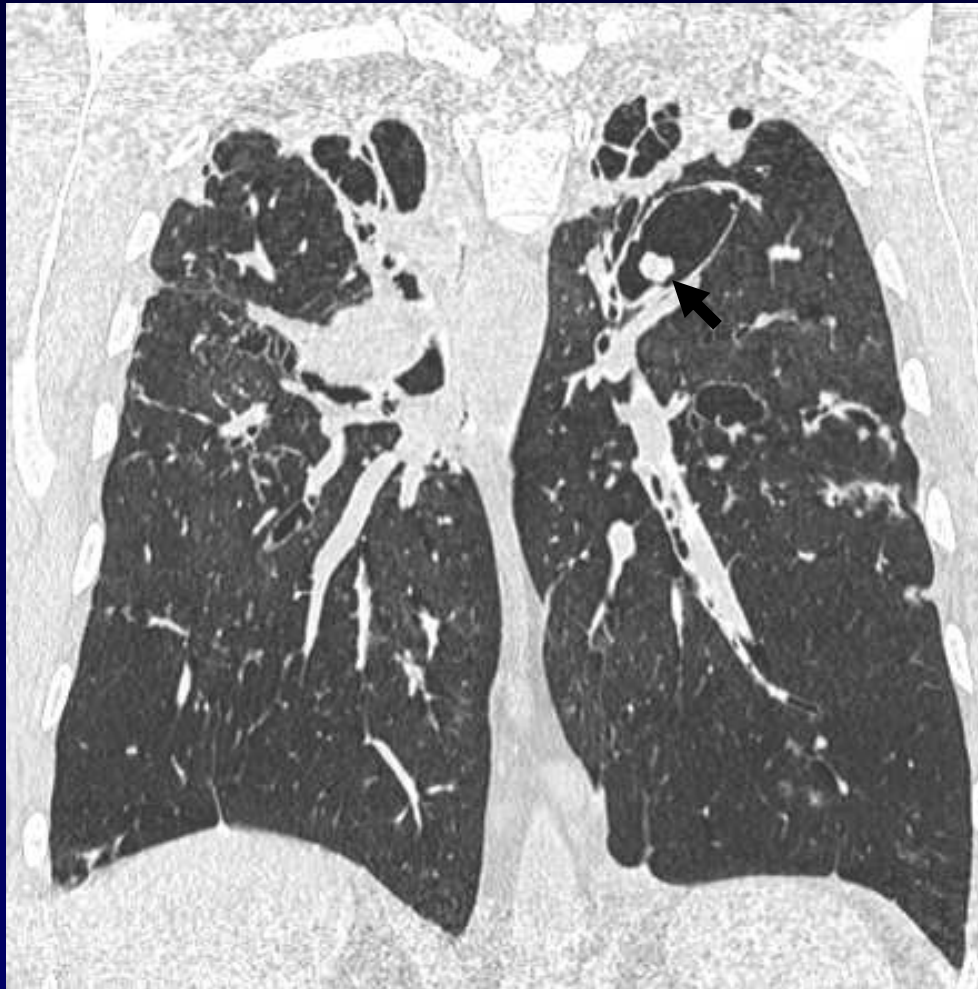(ABPA)



IgE anti *Aspergillus Fumigatus*

Précipitines aspergillaires

LBA : nombreux filaments aspergillaires
(*Fumigatus* et *Terreus*), BK < 0



Grosses **bronchectasies** (aérées) des lobes supérieurs, auparavant **bronchocèles** « en doigts de gant »

Persistance d'un nodule bronchique correspondant probablement à un **mycétome** (flèche)



Sporanox

Corticoïde inhalé