



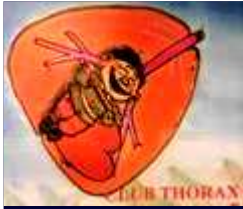Dossier 5

Alexis LACOUT

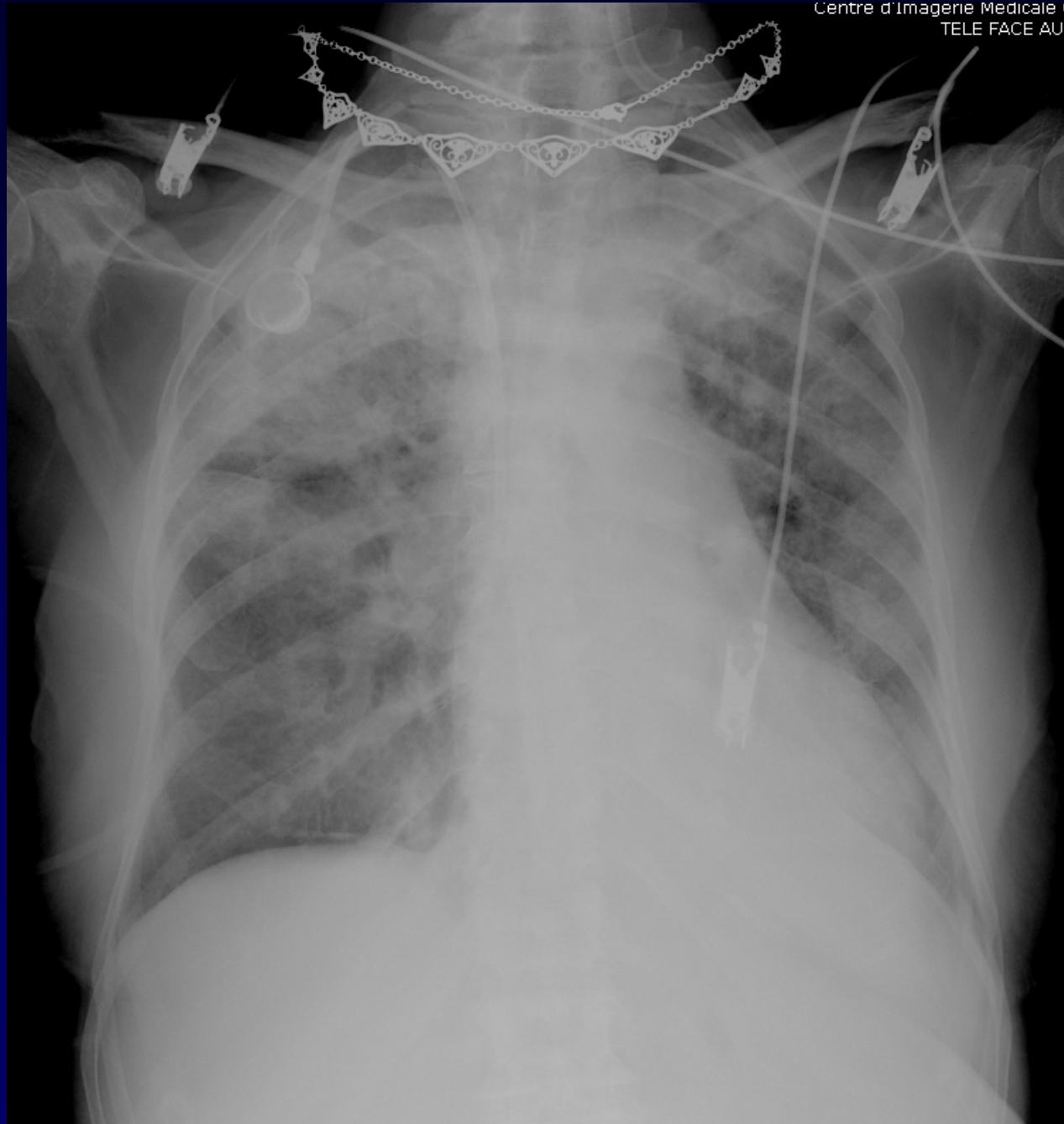
Femme de 80 ans

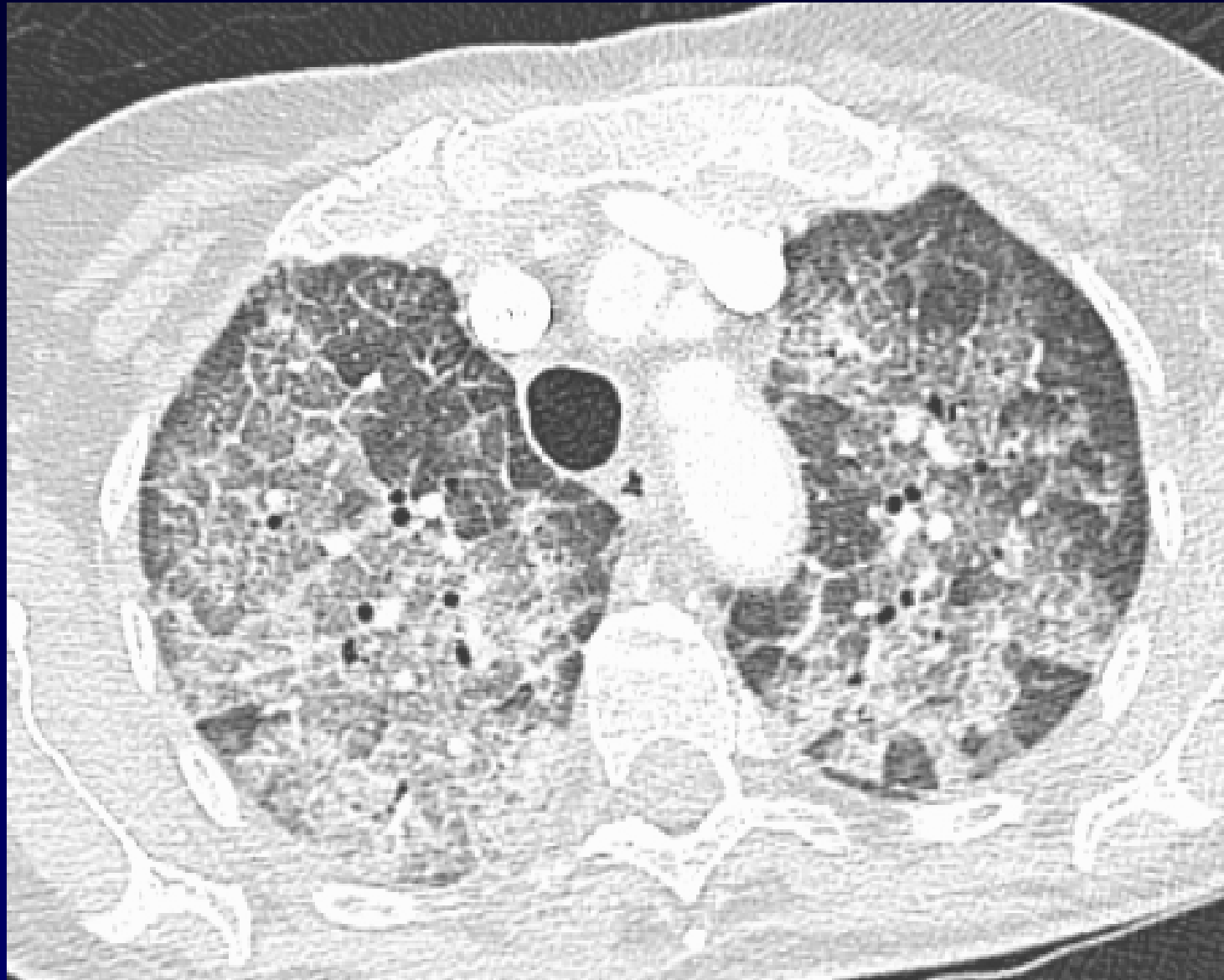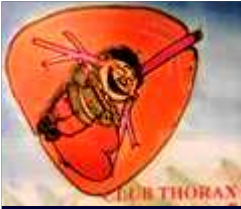Lymphome sous MABTHERA

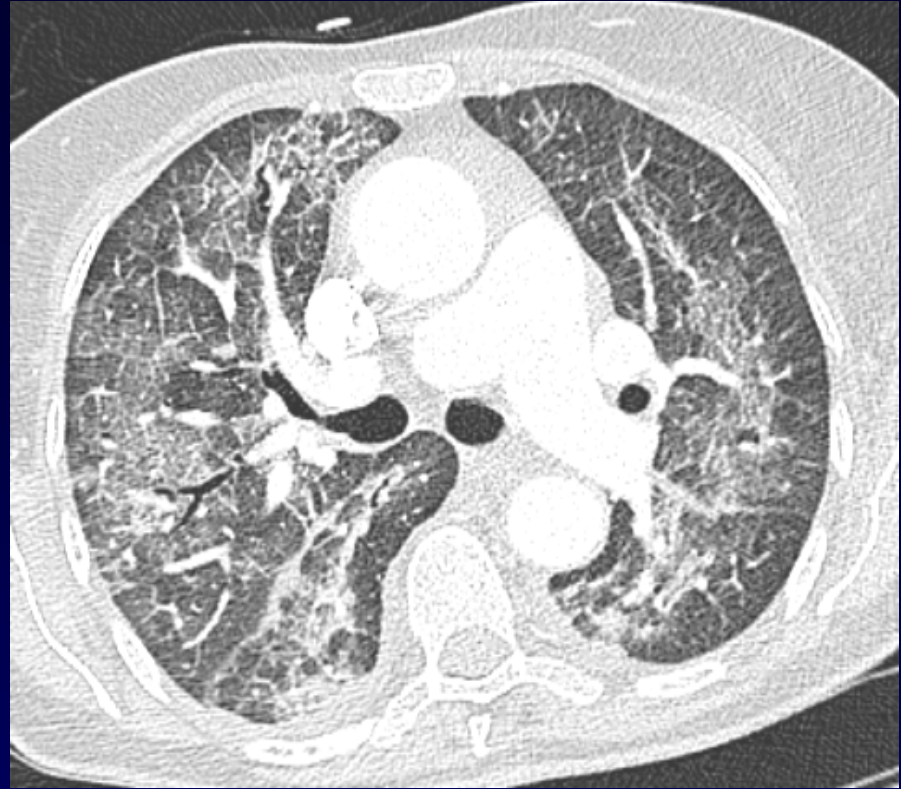
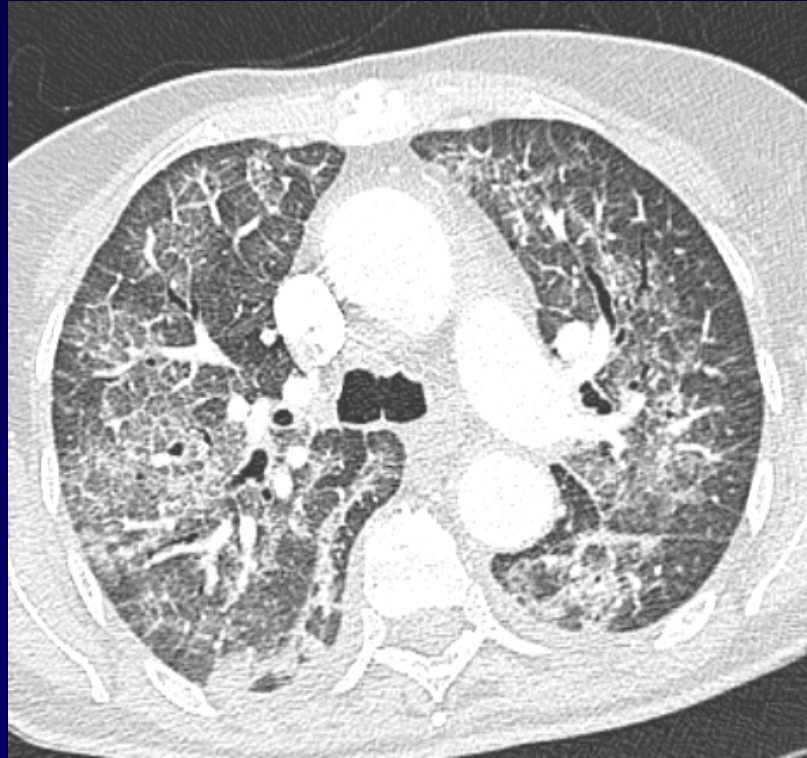
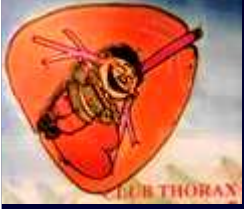Dyspnée, AEG

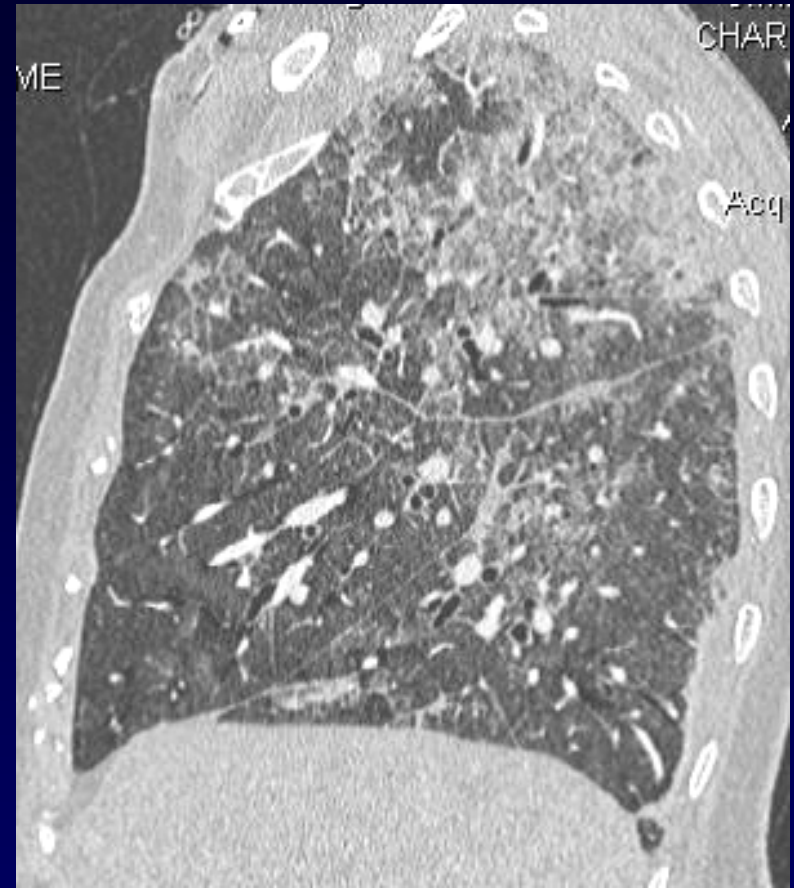
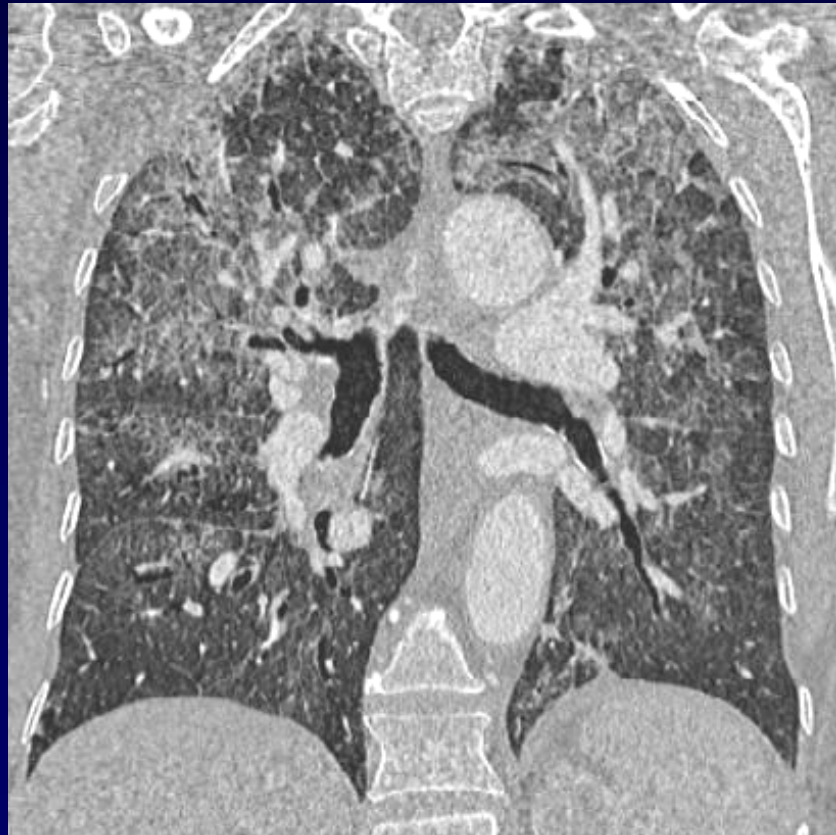

Centre d'Imagerie Médicale C
TELE FACE AU L











Diagnostic ?

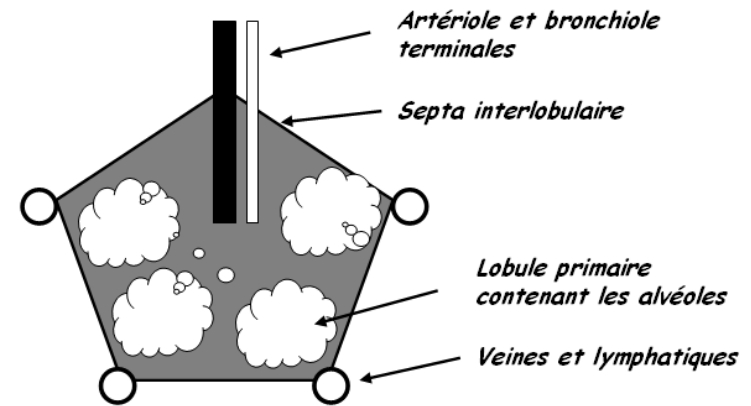
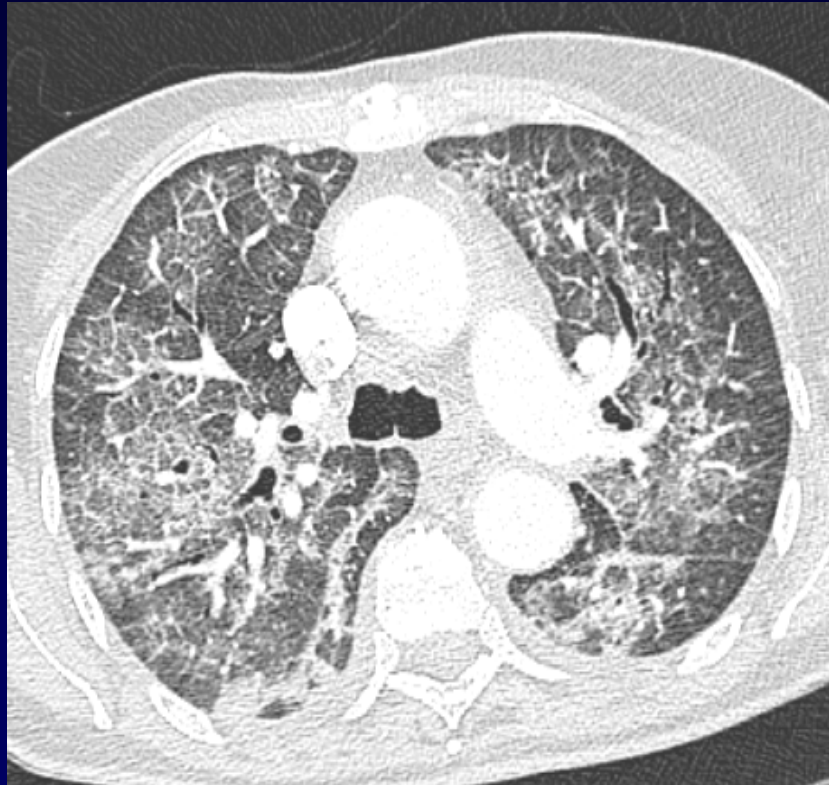
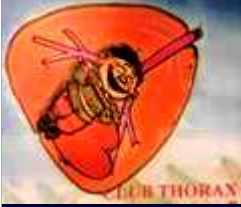

Diagnostic

Immunodépression

Crazy – Paving

Pneumocystose ? Chlamydia, mycoplasme, virus?



Le lobule secondaire de Miller

Crazy paving : images de « pavage » formé de lignes septales dessinant les lobules secondaires de Miller associées à du verre dépoli (le crazy paving est beaucoup plus marqué dans la protéinose alvéolaire)

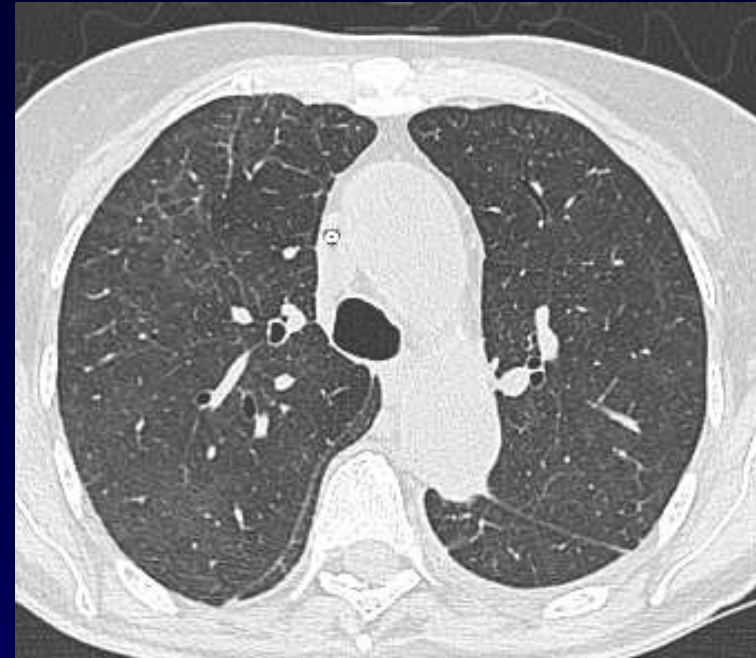
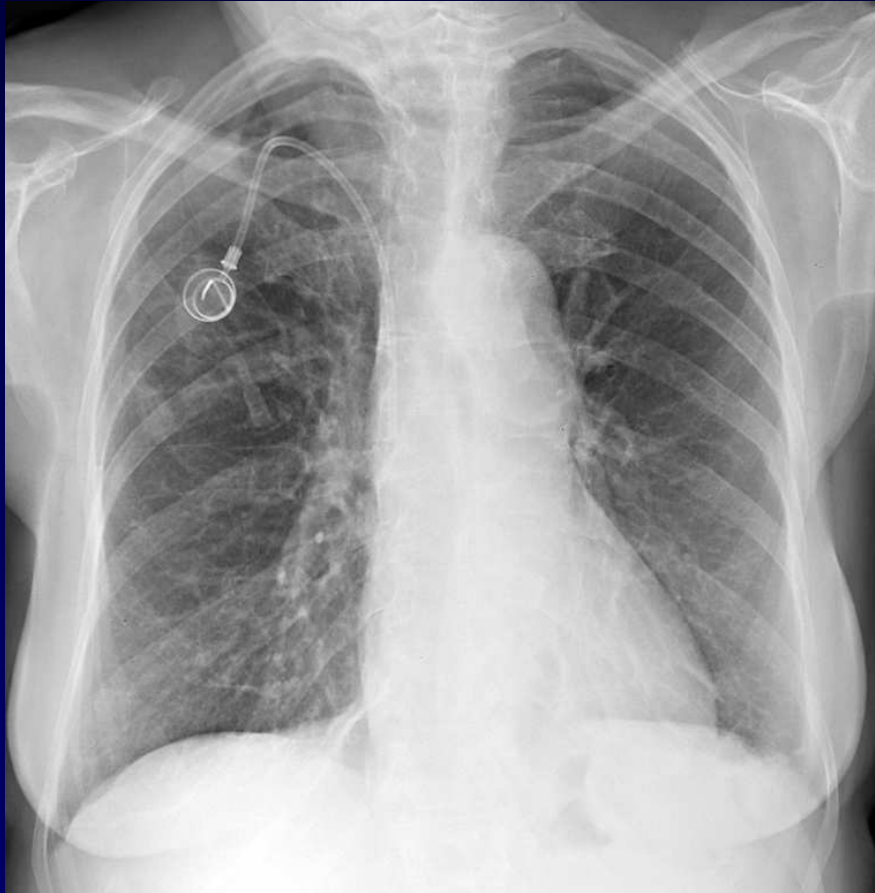
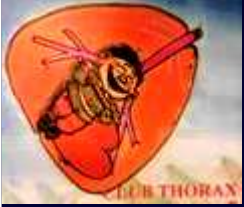Evolution

Pas de prélèvement bronchique

Antibiothérapie : BACTRIM^o

Bonne évolution Clinico - Radiologique



**Pneumocystose
probable ...**