



Dossier 6

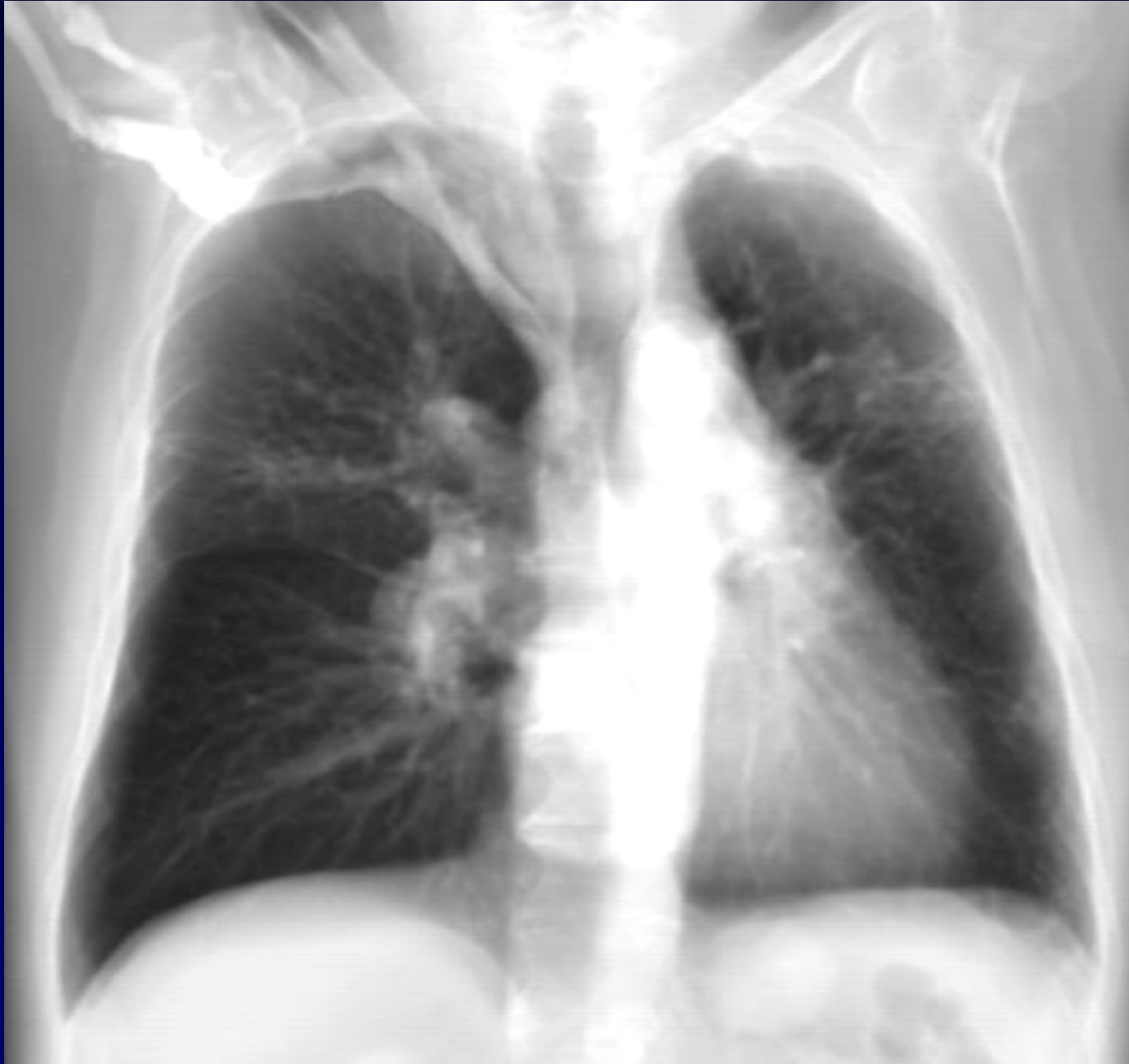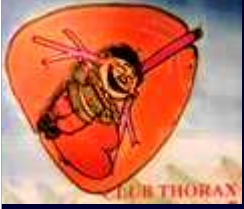Alexis LACOUT
Triet NGO

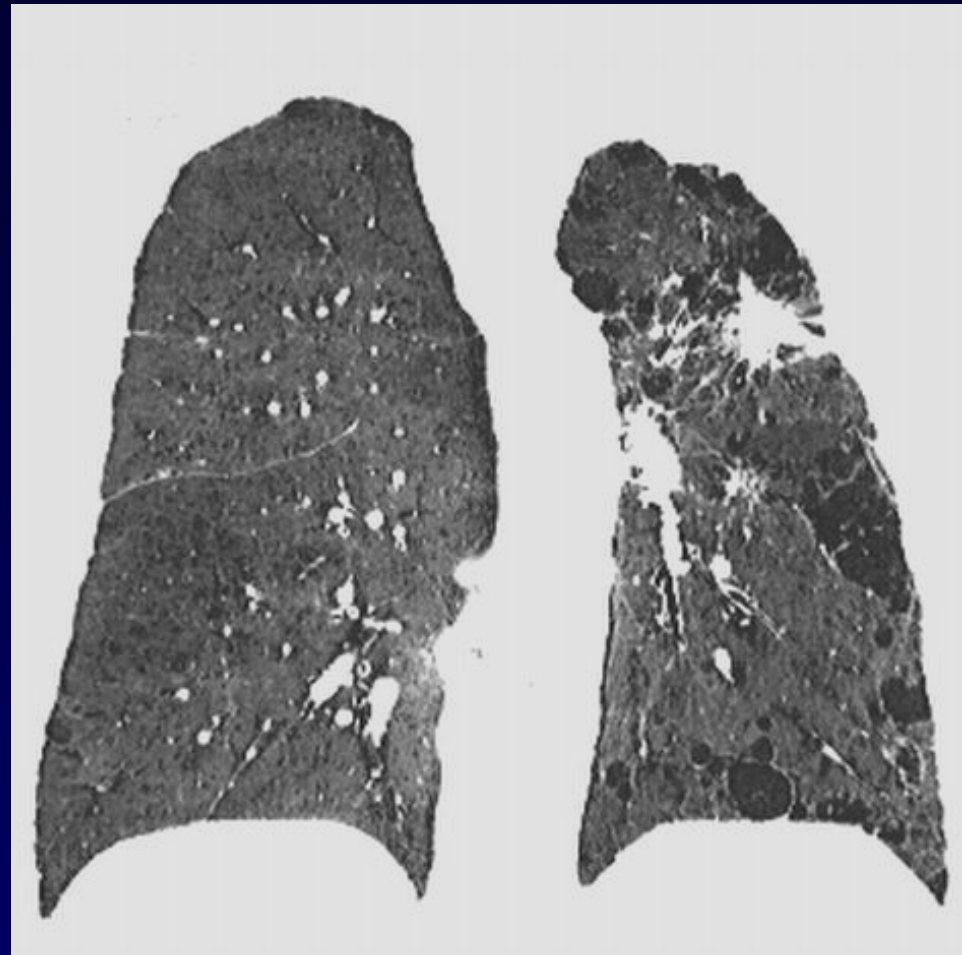
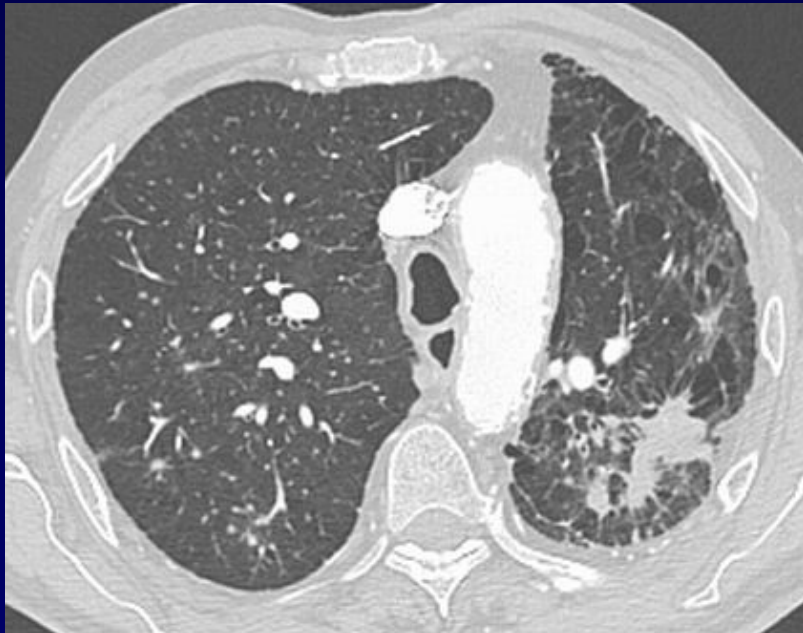Homme de 79 ans

Maladie du poumon...

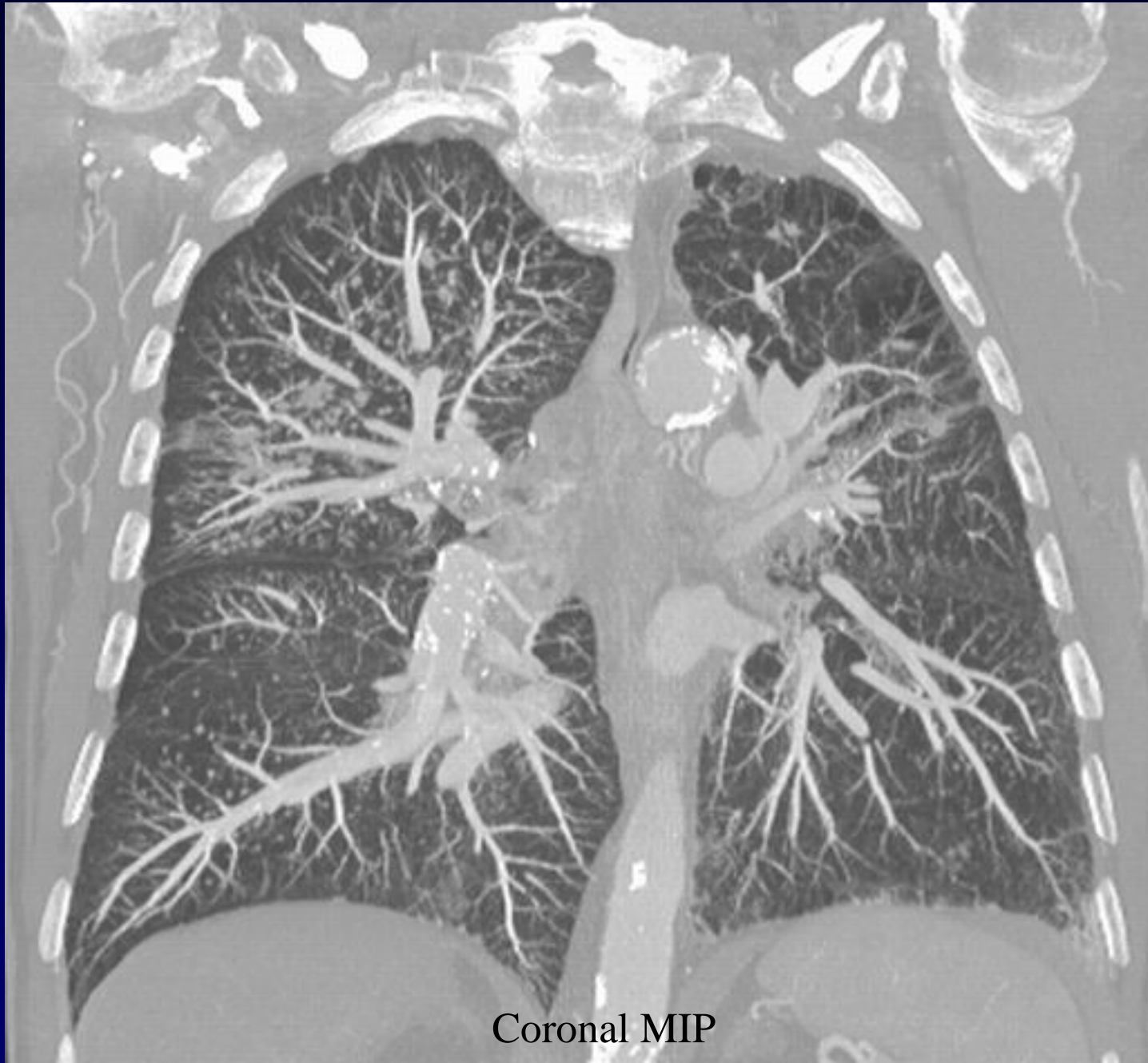
Dyspnée au moindre effort, toux, AEG

VEMS = 1650 ml, PO₂ = 60, PCO₂ = 28,6

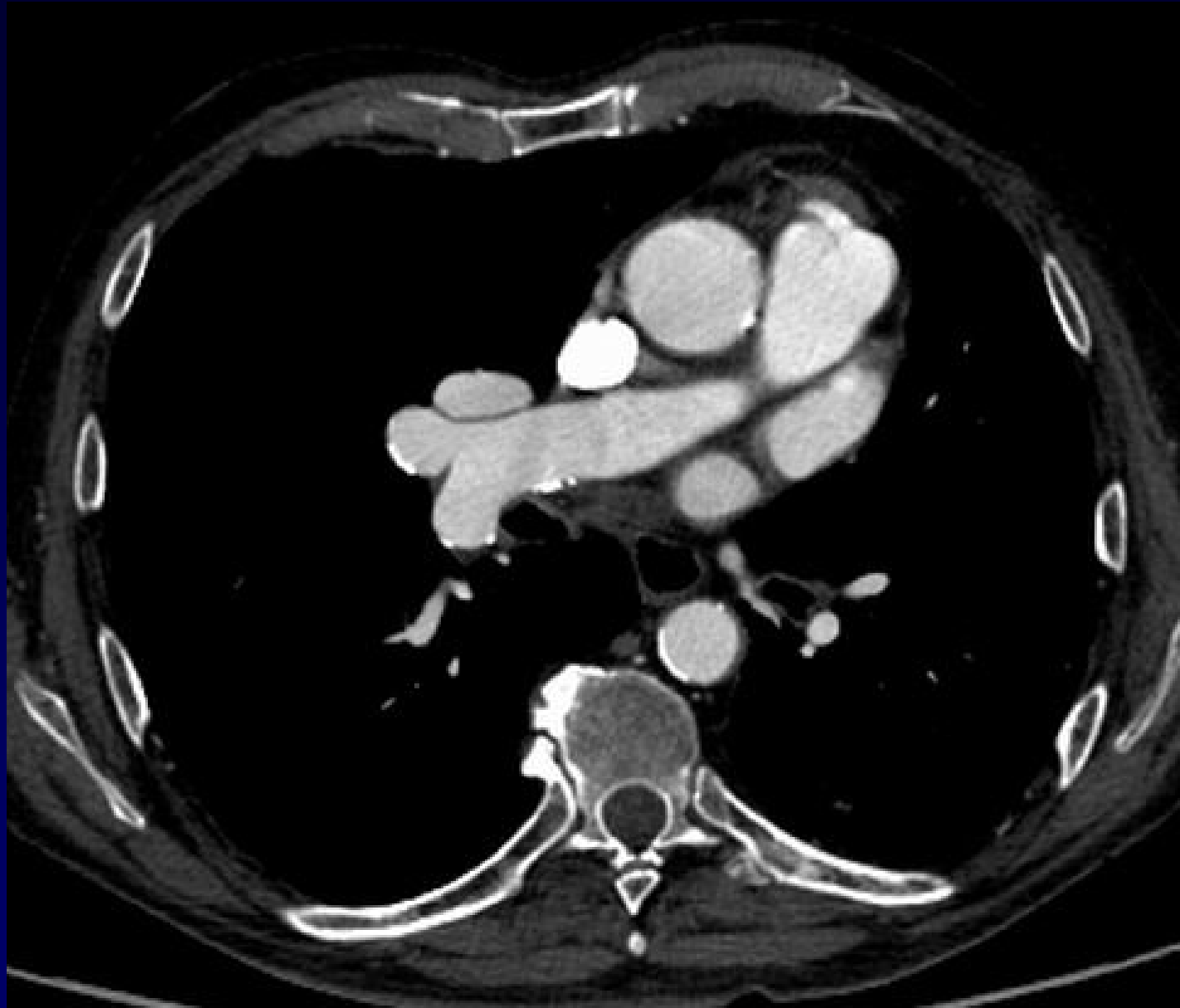


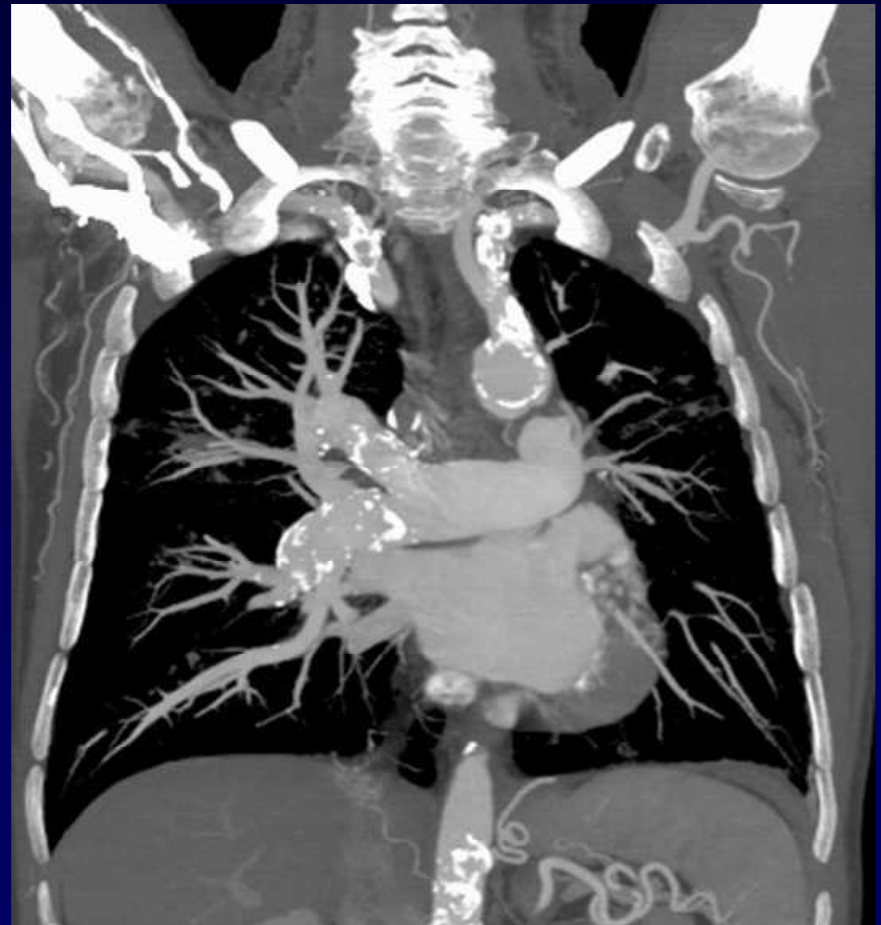
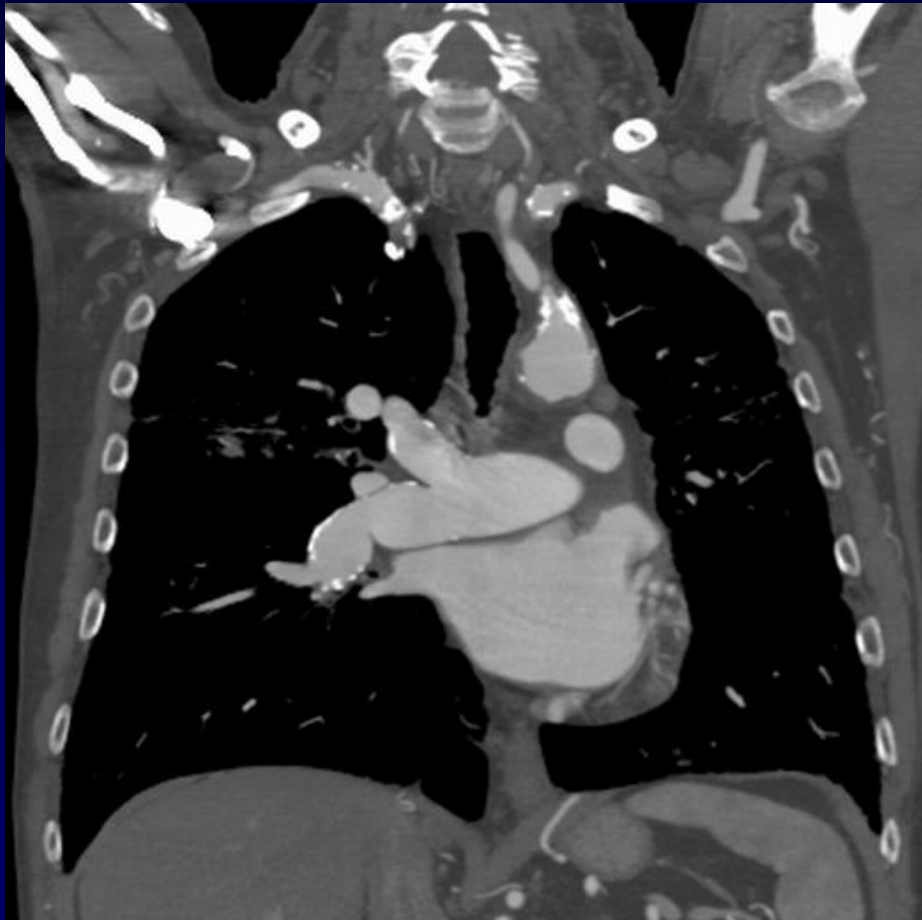Coronal minimip



Coronal MIP







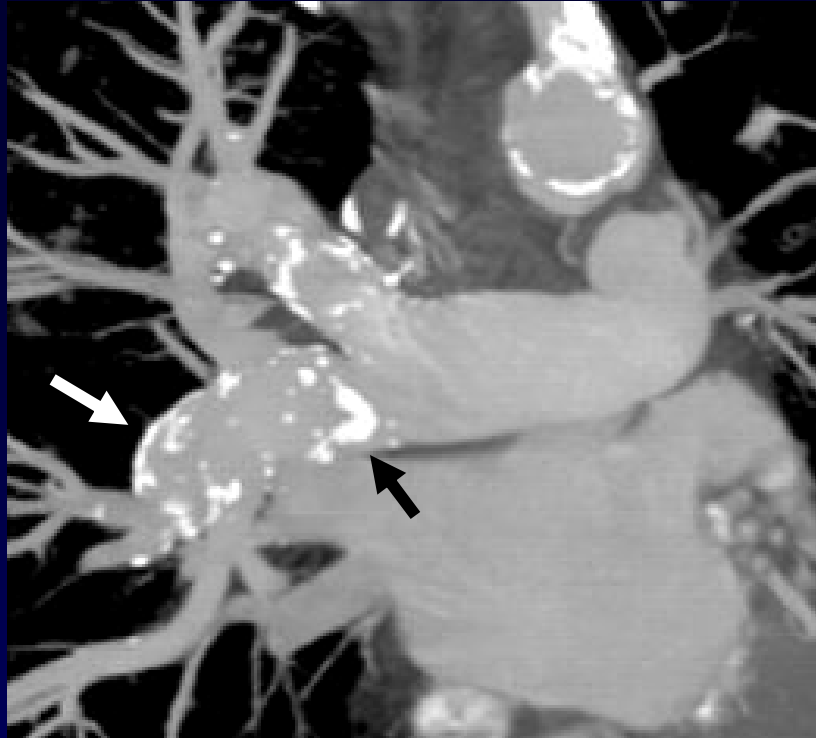Diagnostic ?



Diagnostic

Silicose

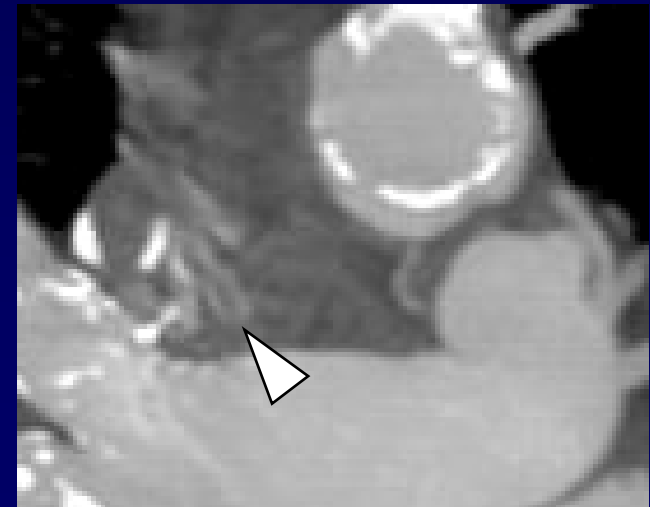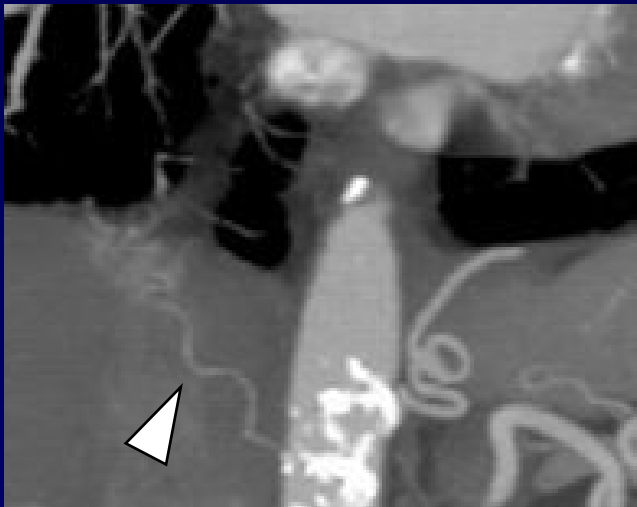
HTAP secondaire

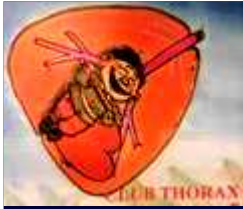

Plaques athéromateuses calcifiées
artérielles pulmonaires (flèches)

Artères lobaires **élargies** et **tortueuses**.

Reprises en charge systémiques,
bronchiques et non bronchiques (têtes
de flèche)





Fin ?

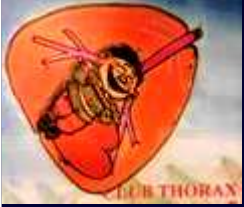

Echocardiographie

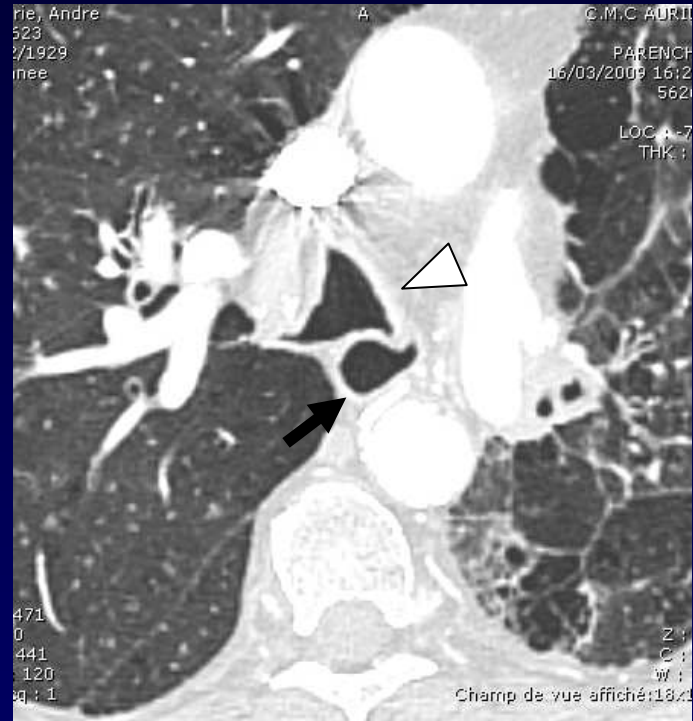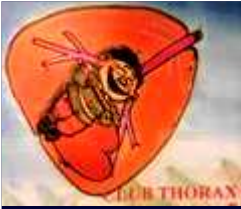Dilatation des cavités droites

Les pressions droites n'ont hélas pu être mesurées...

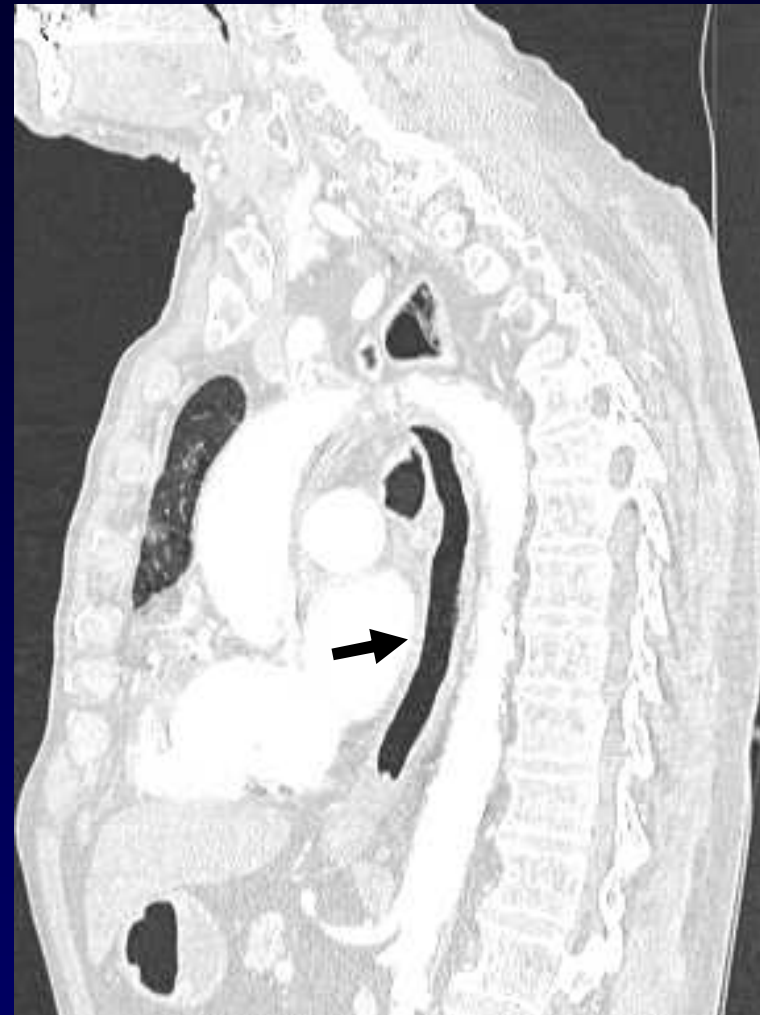Mais le scanner est évocateur de pressions très élevées



HTAP secondaire ou *disproportionnée* ?



Carène triangulaire (tête de flèche)



Œsophage dilaté (flèche)....



Silicose...

+ HTAP majeure...

+ Œsophage dilaté...



Syndrome d'Erasmus