



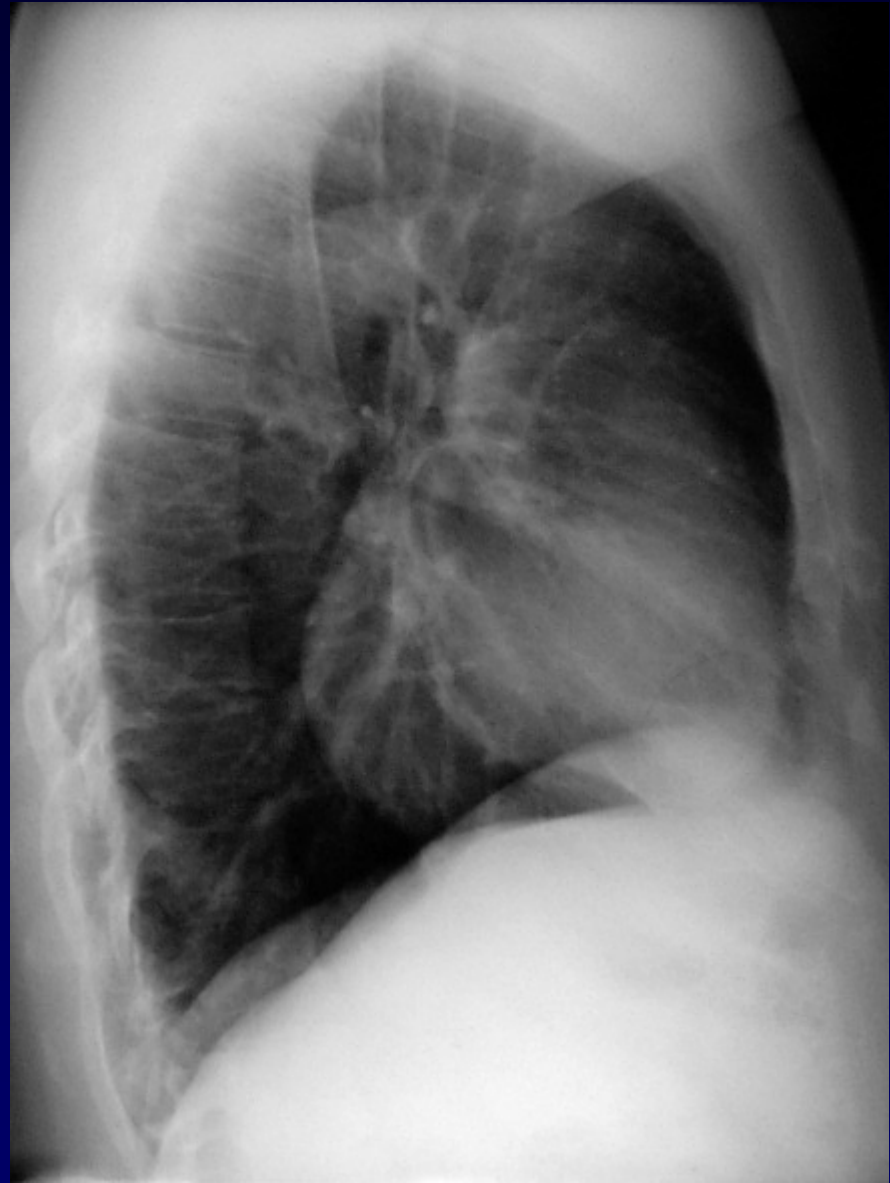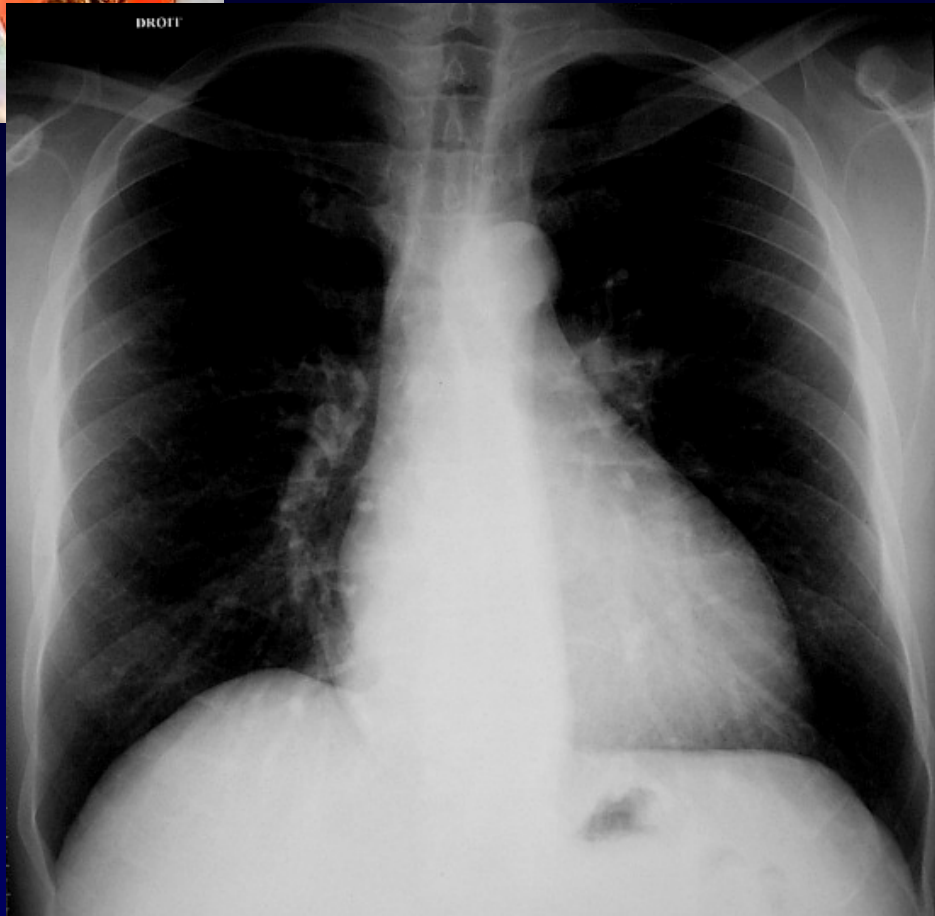
Dossier 7

**M EL HAJJAM
P LACOMBE**

Homme de 49 ans

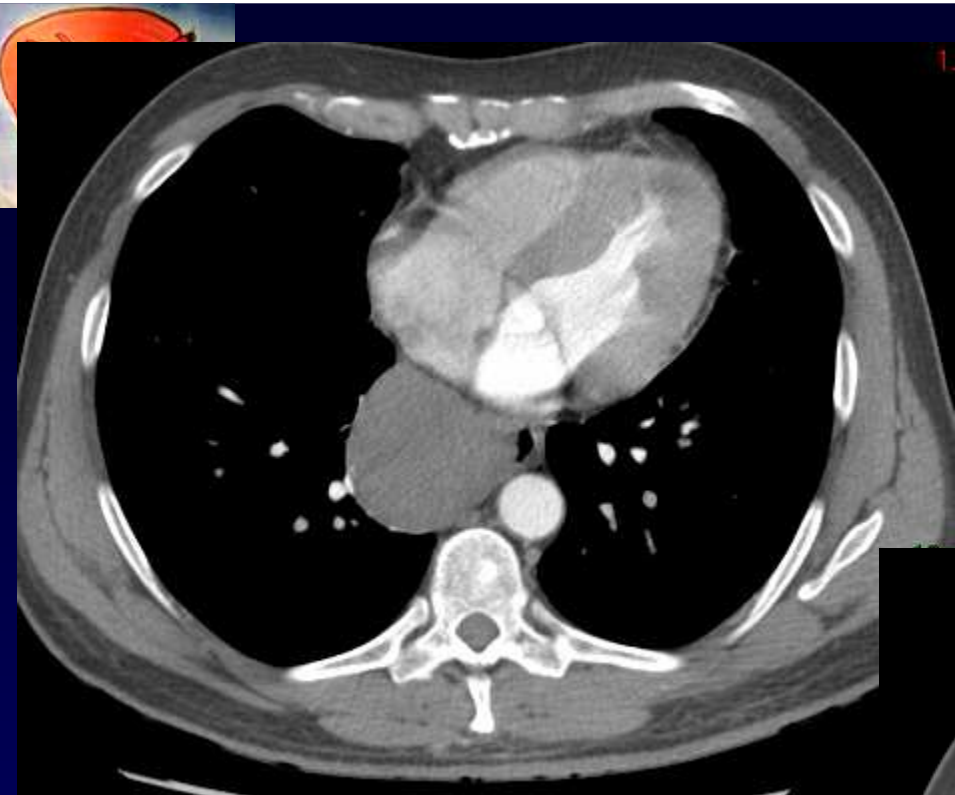
Douleur thoracique

Dysphagie

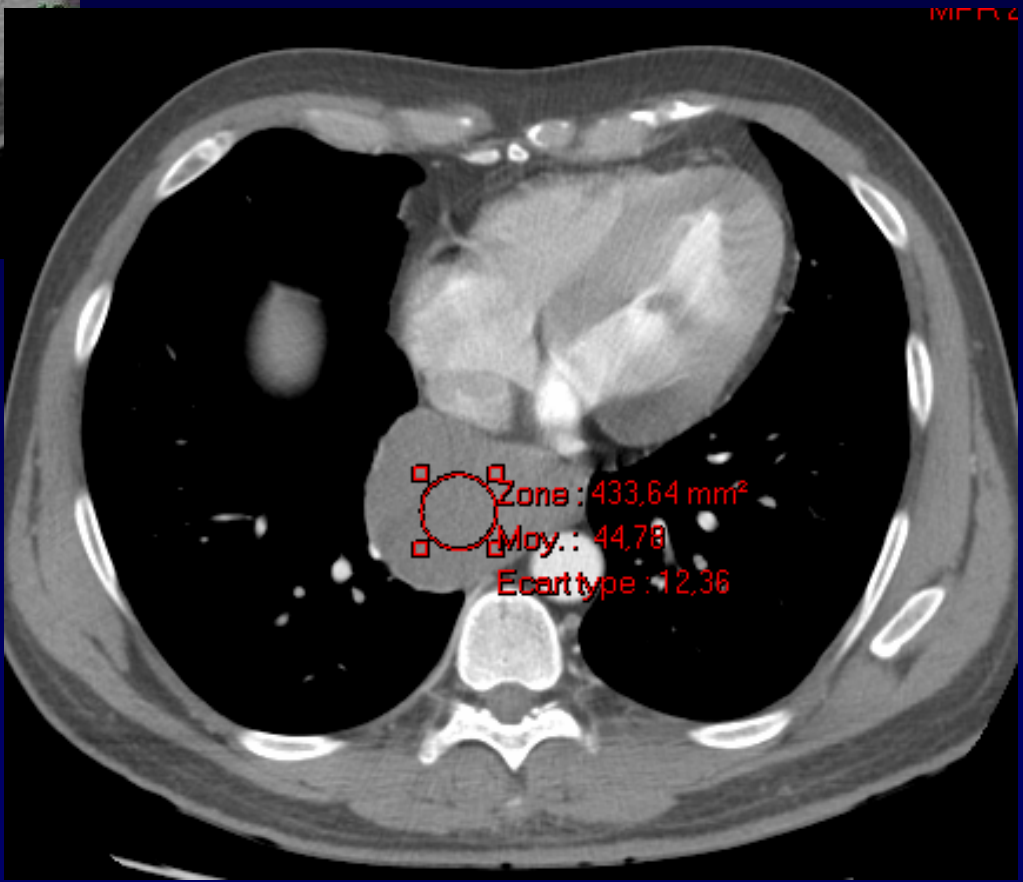


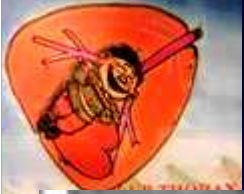

Diagnostic ?

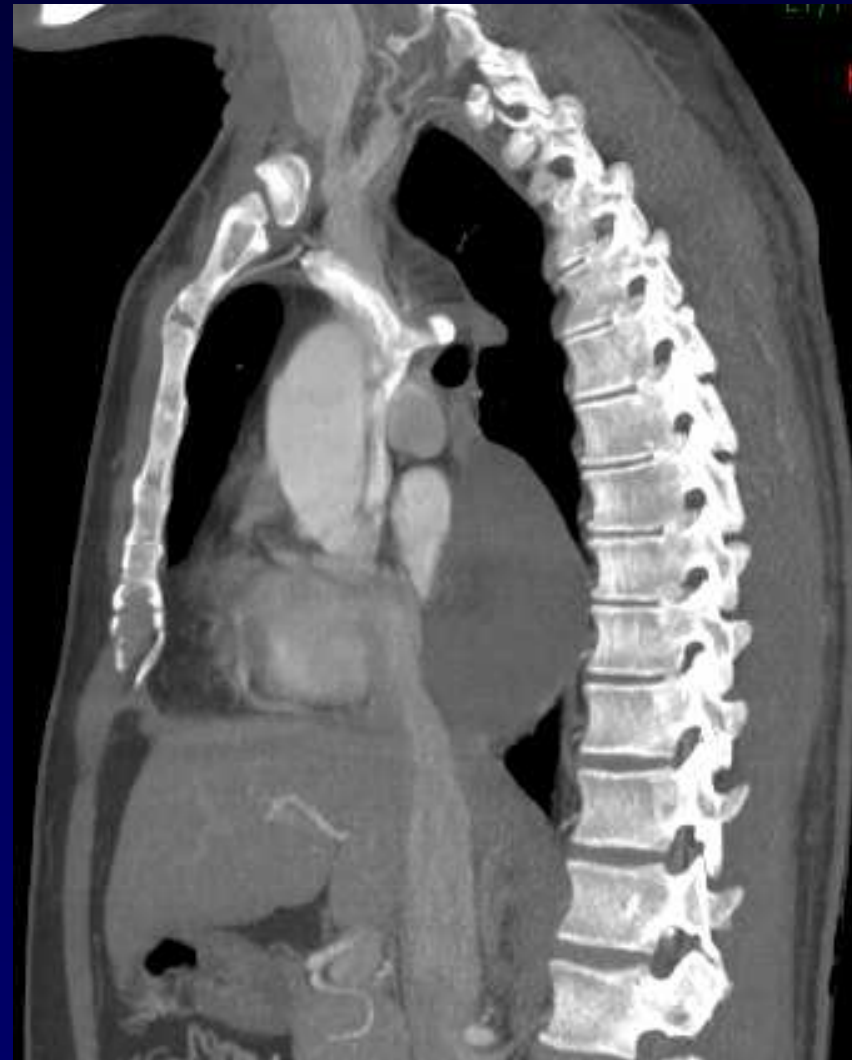
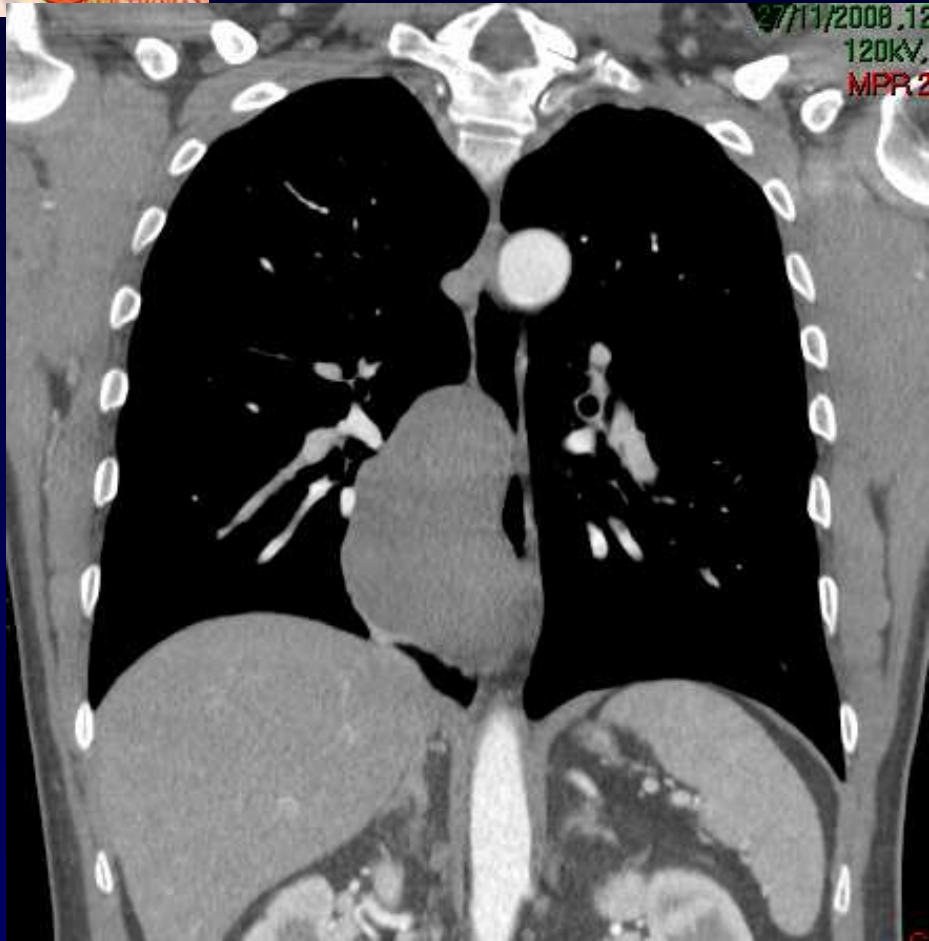
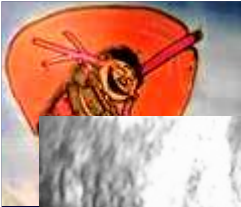TDM



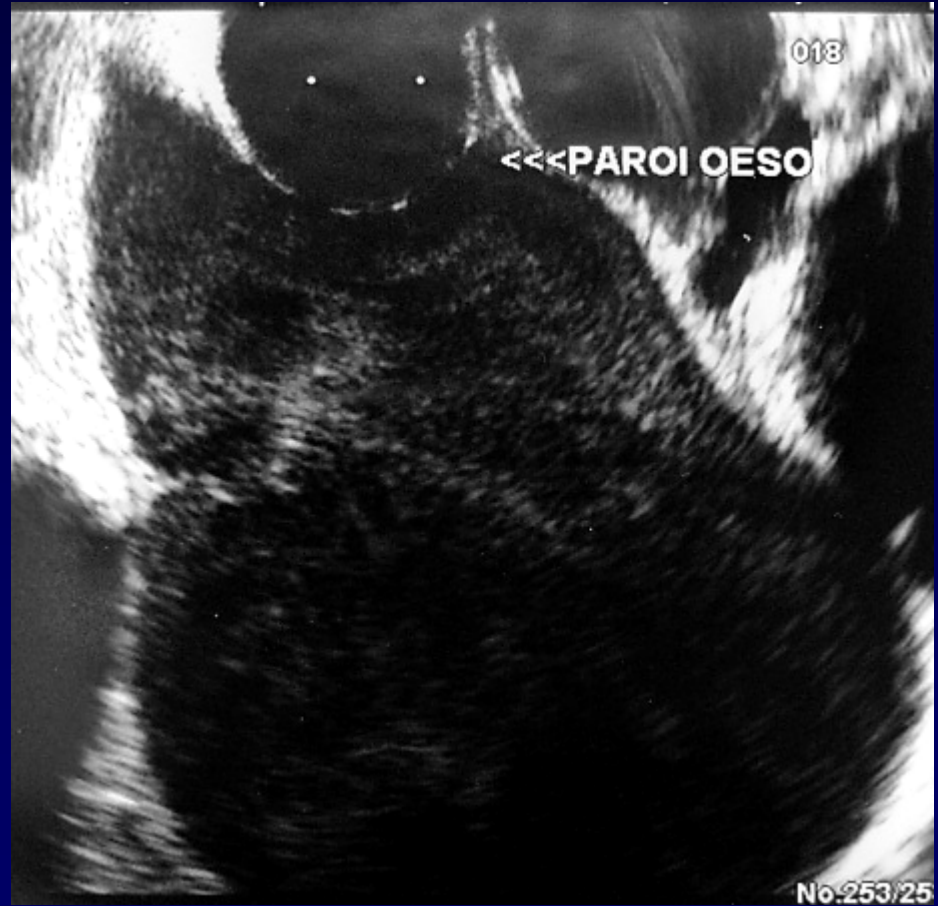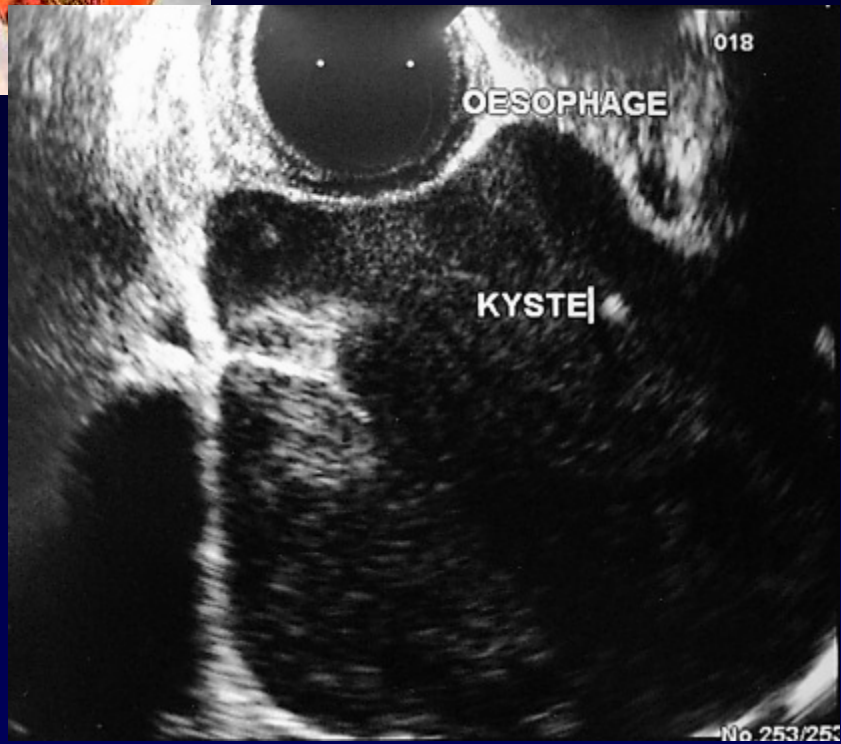


TDM



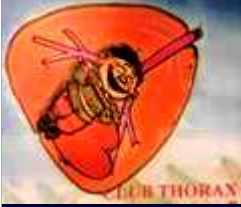

ETO





Diagnostic ?



Diagnostic

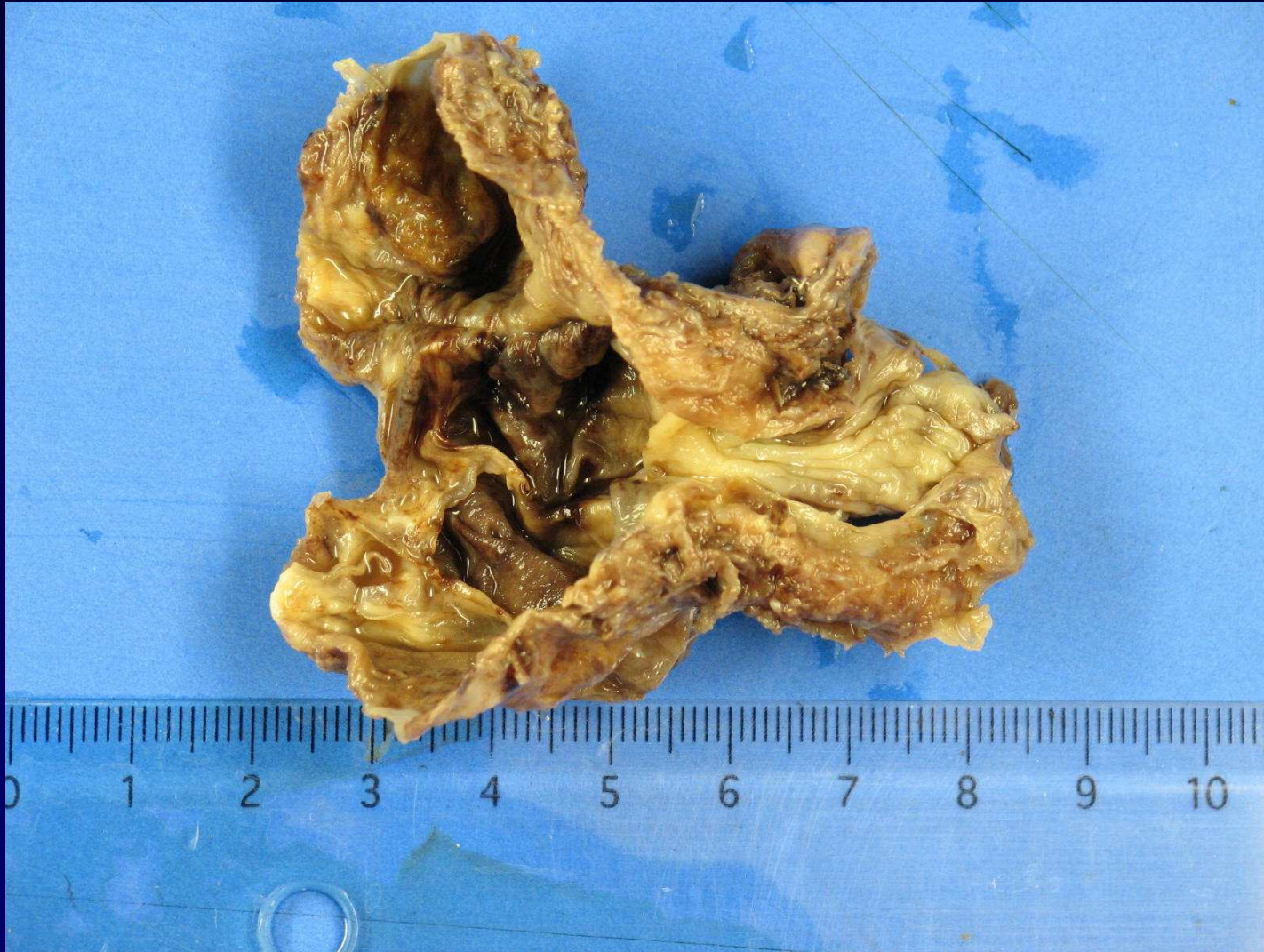Exérèse par thoracoscopie

Kyste bronchogénique

Codage : Médiastin - Congénital



Pièce opératoire





Discussion : Kyste bronchogénique

- **85 % intrathoracique**
 - 30 % médiastin
 - 70 % intrapulmonaire
- **15 % ectopique**
 - cervical, paroi œsophage, paroi thoracique, peau, diaphragme, sous-diaphragmatique, péricarde.