

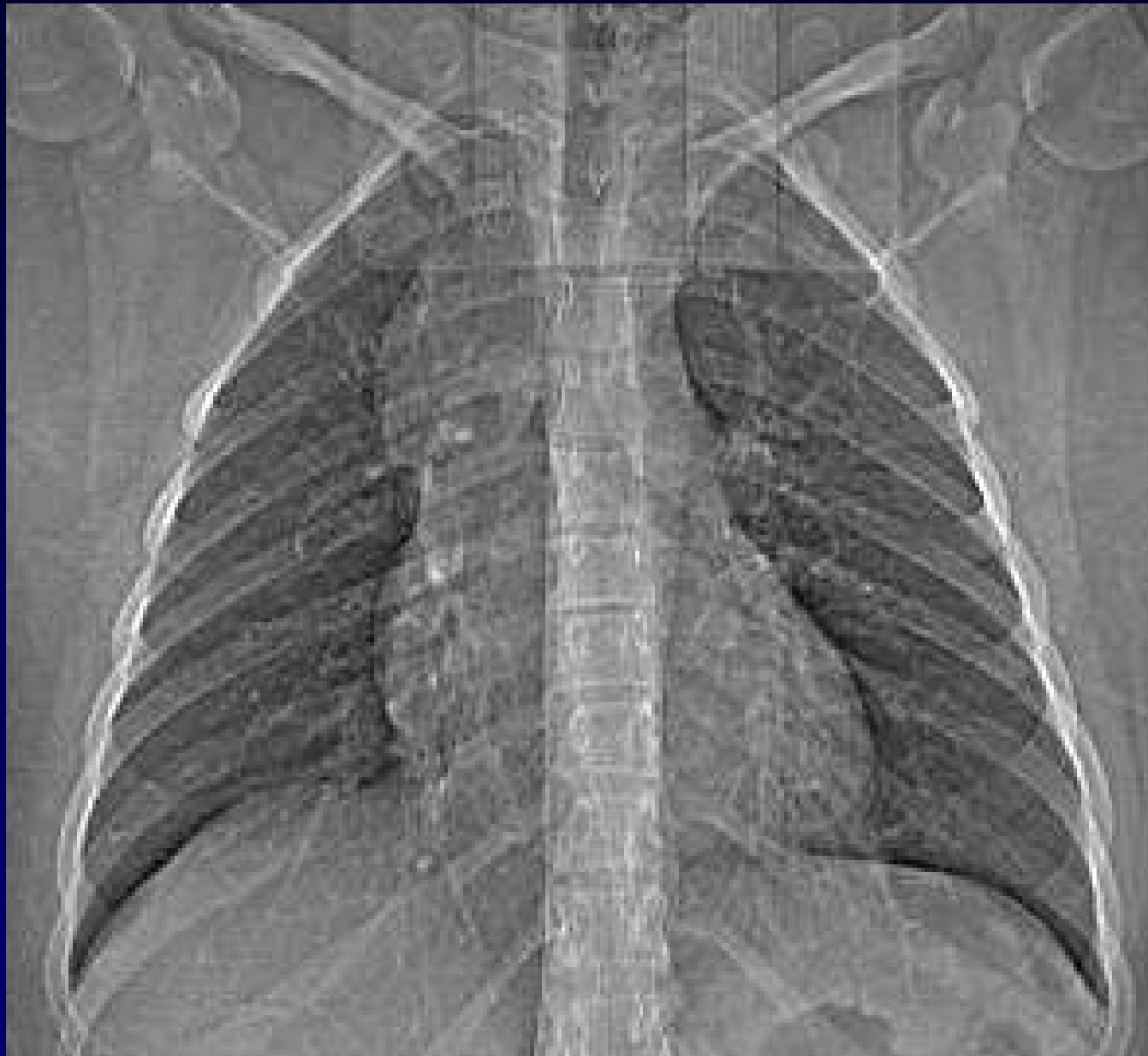
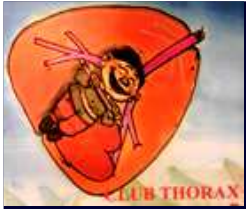
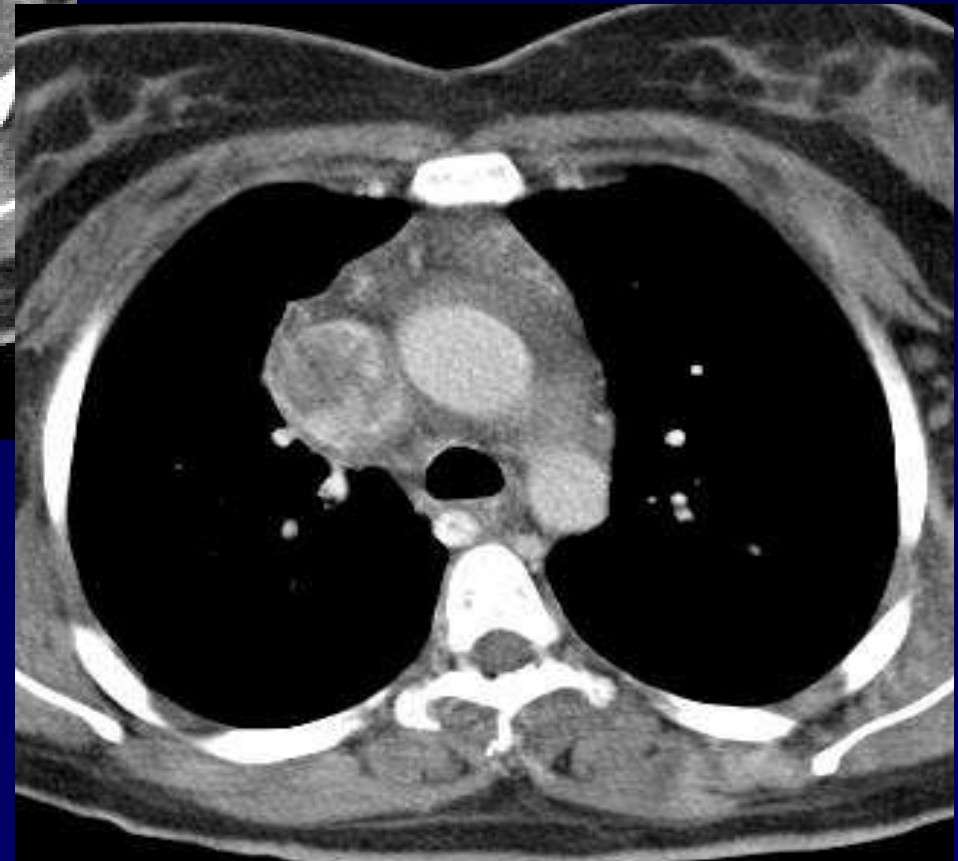
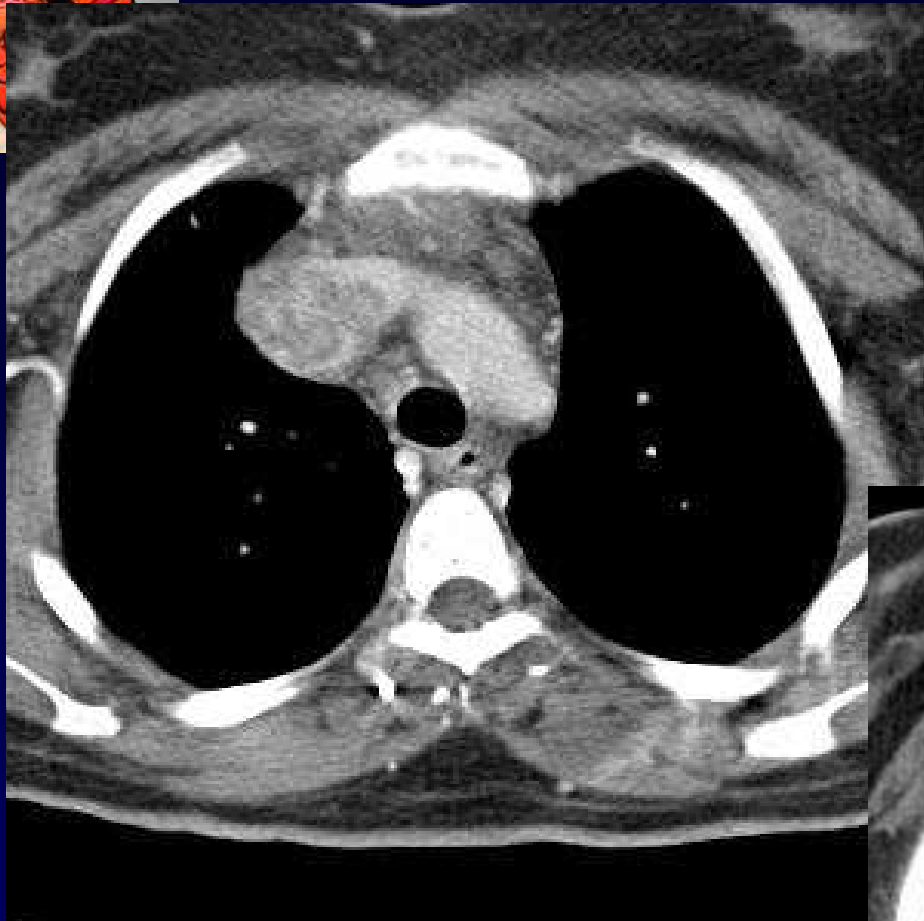
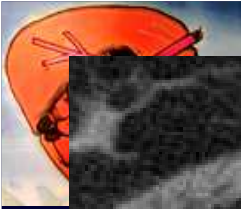
J.GIRON . P. FAJADET

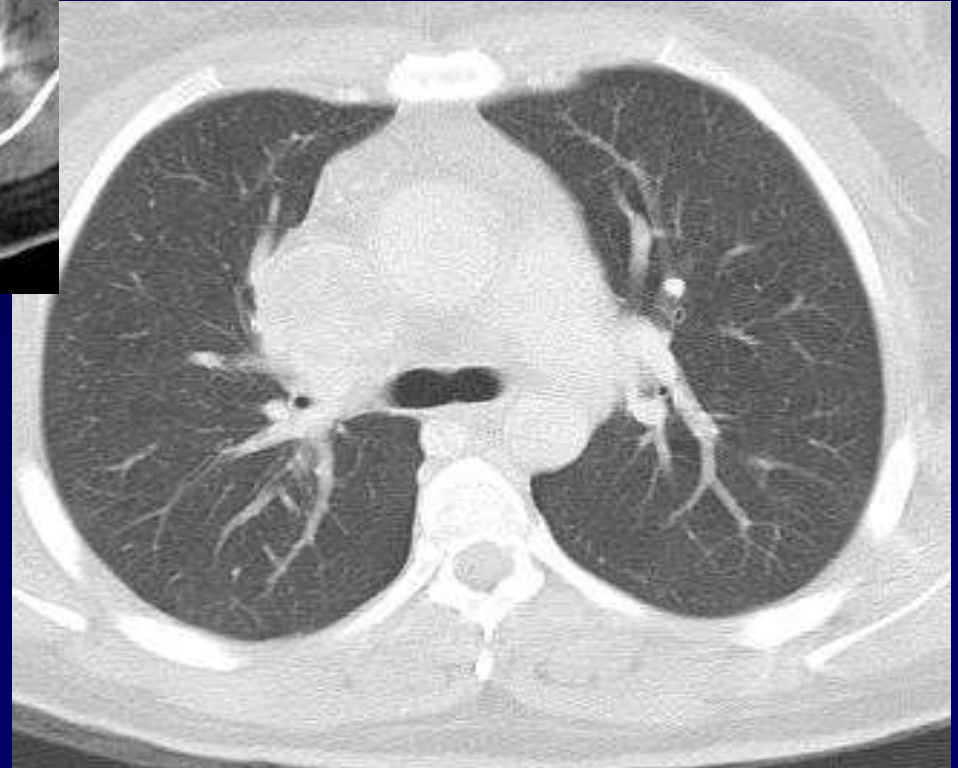
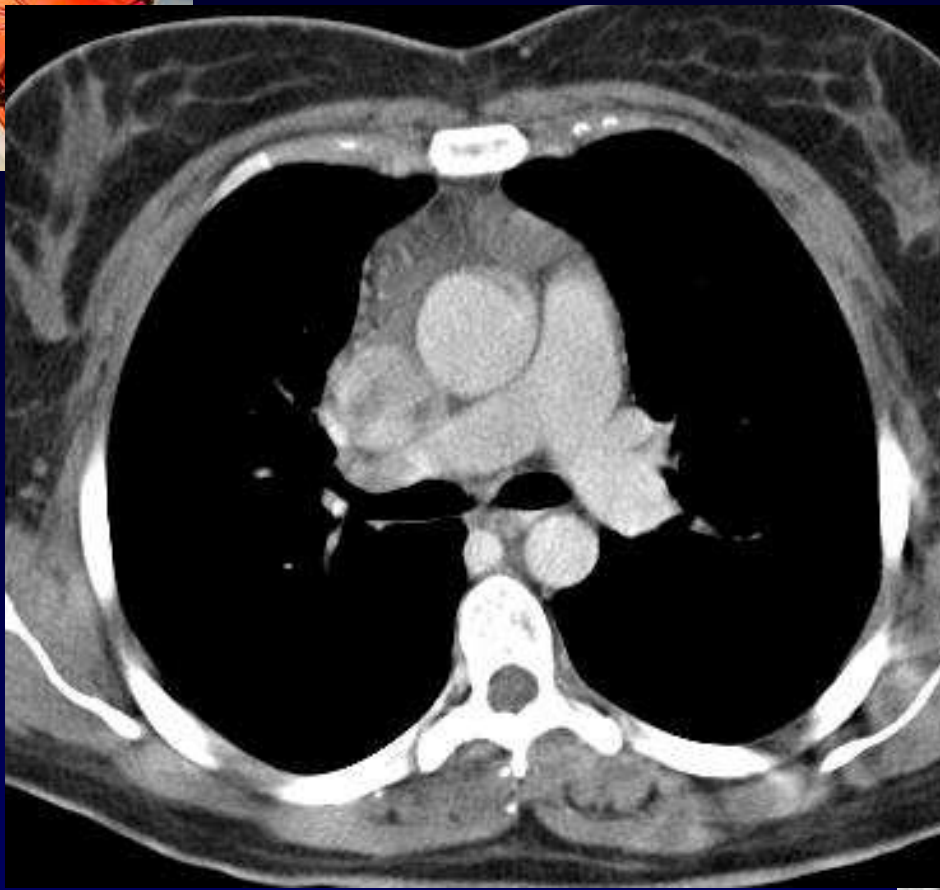
Femme de 43 ans

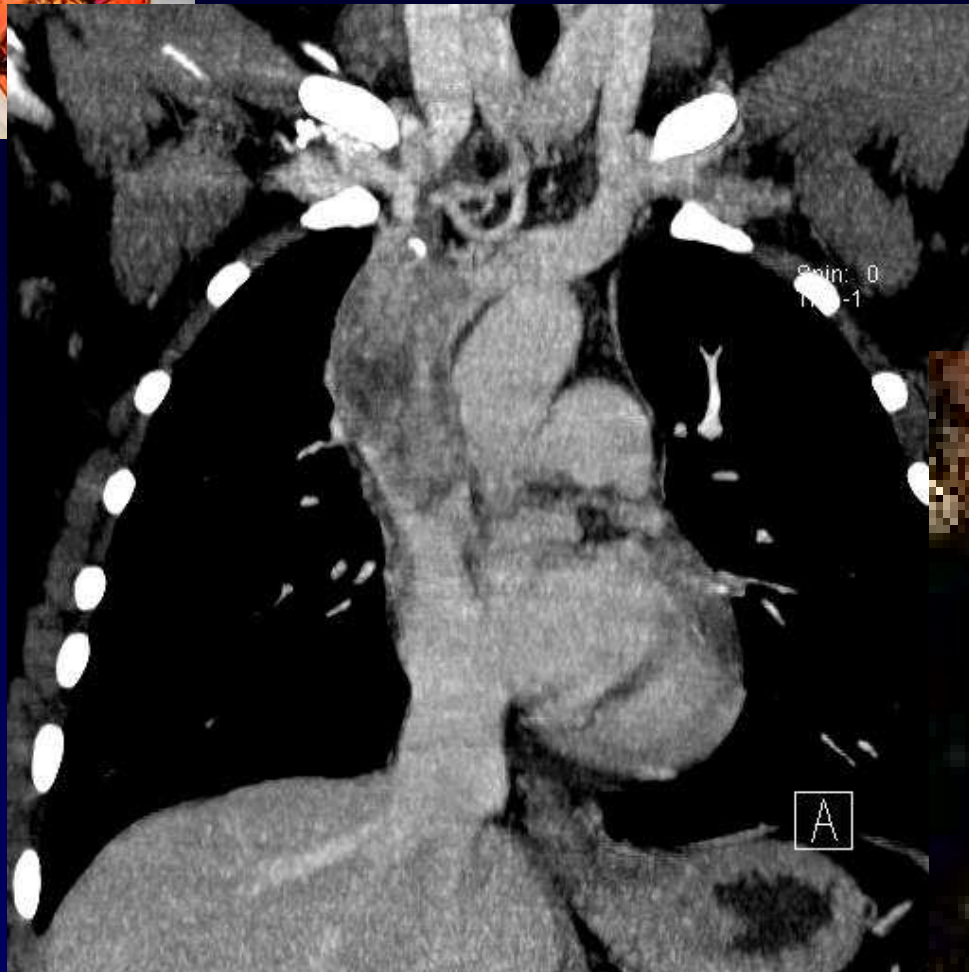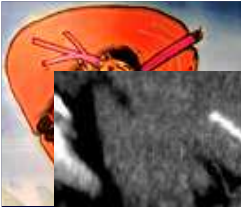
Dyspnée d'effort

Syndrome cave supérieur











Diagnostic ?



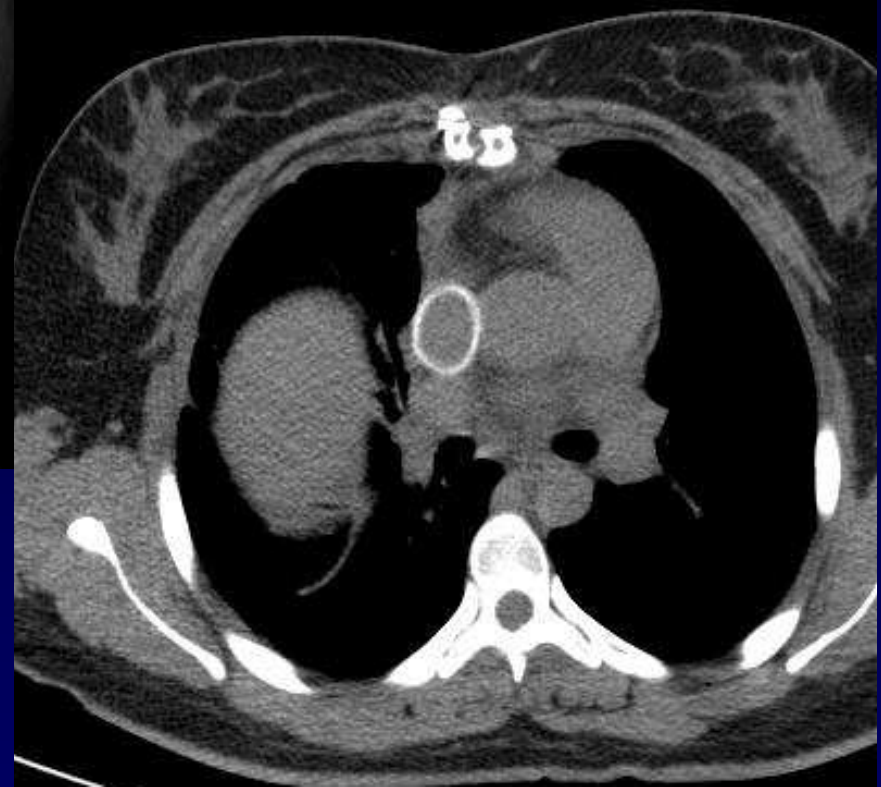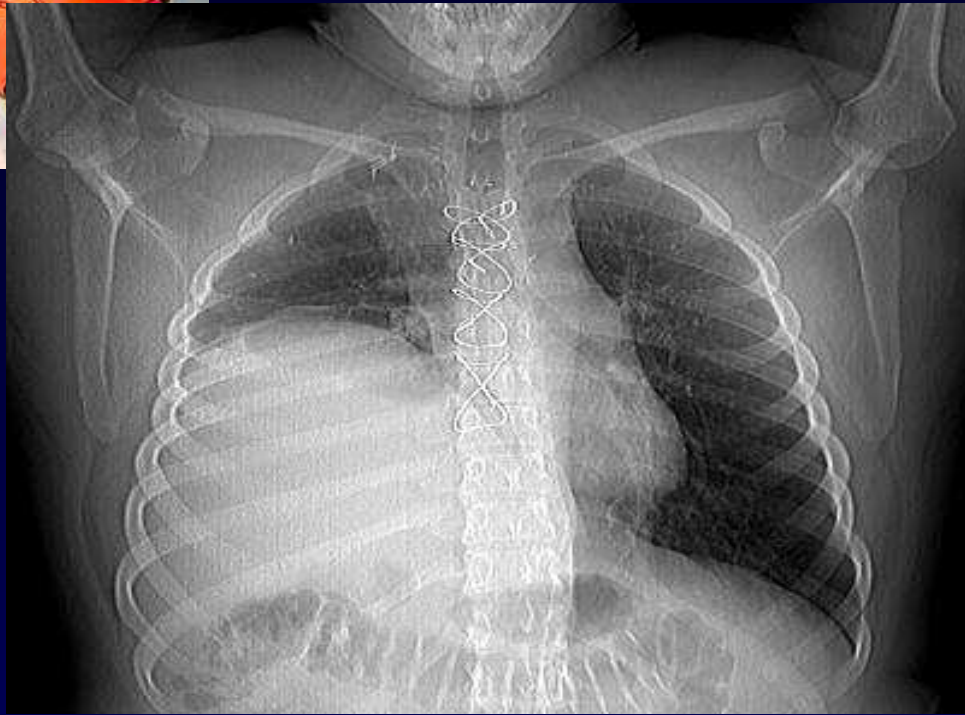
Diagnostic

**Hémangio-endothéliome épithélioïde
de la veine cave supérieure**



Bilan préopératoire négatif

- Poumons
- Foie
- Os



Imagerie post-opératoire :
Paralysie phrénique...



Discussion

Hémangio-endothéliome épithélioïde

Forme isolée de la VCS