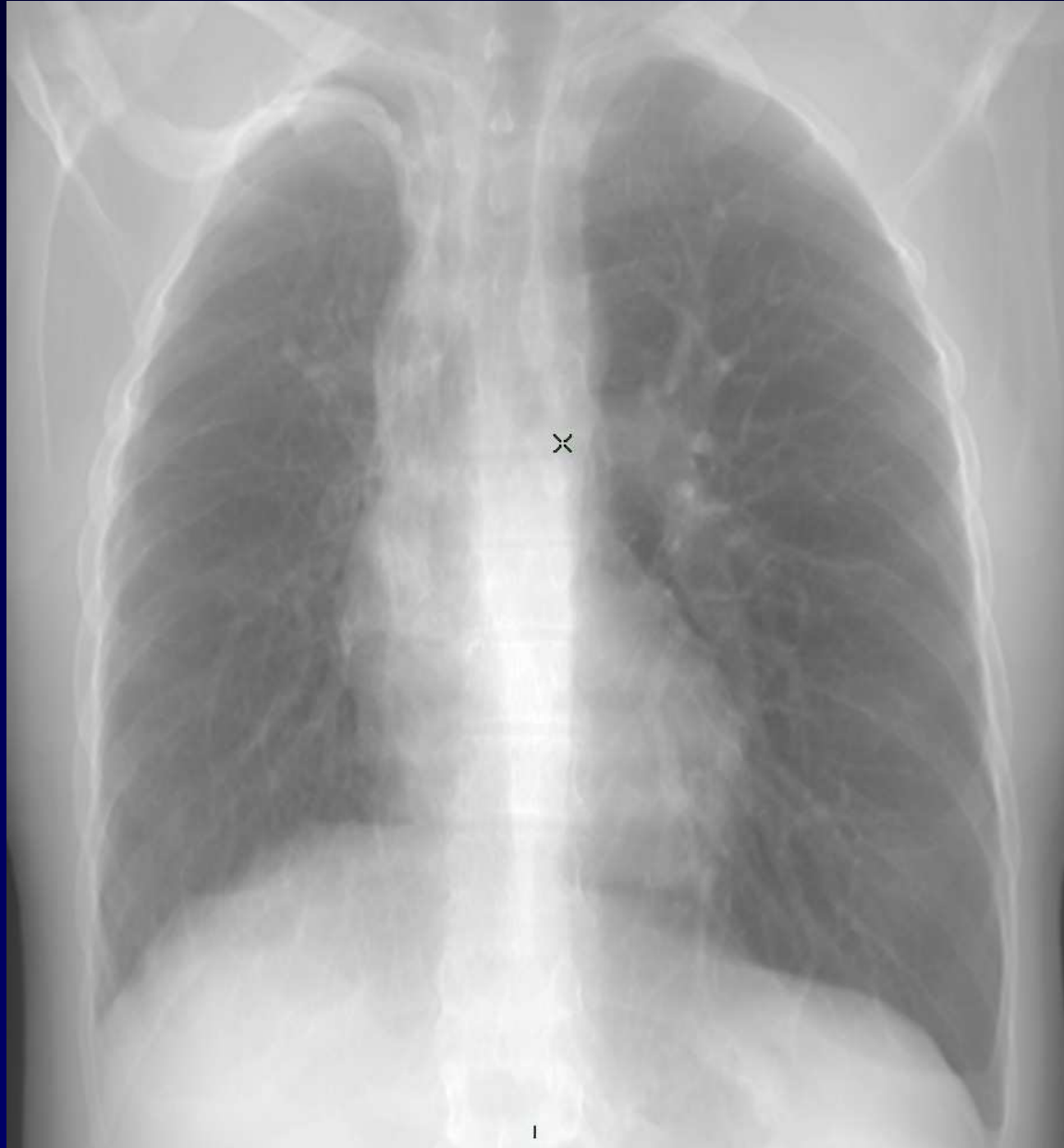

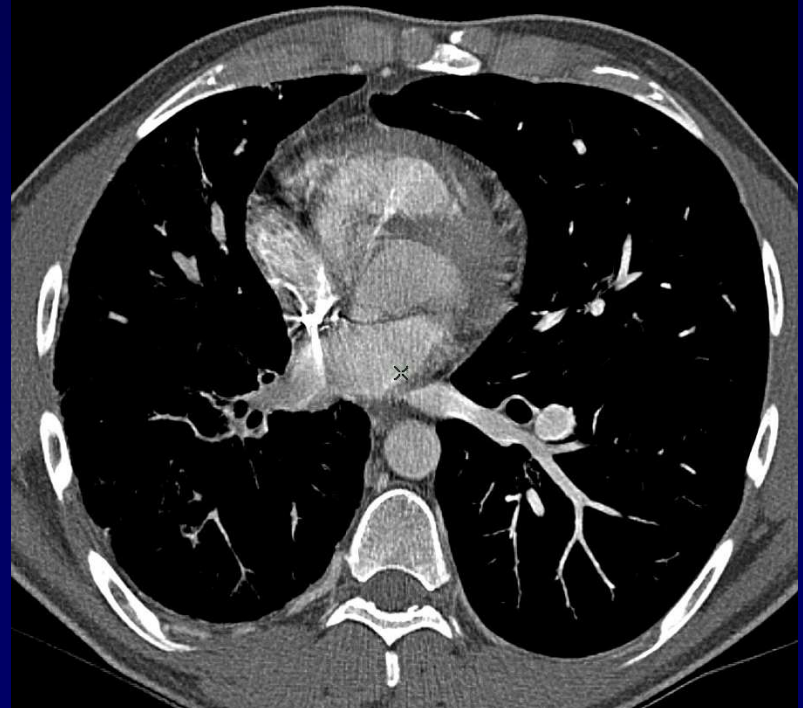
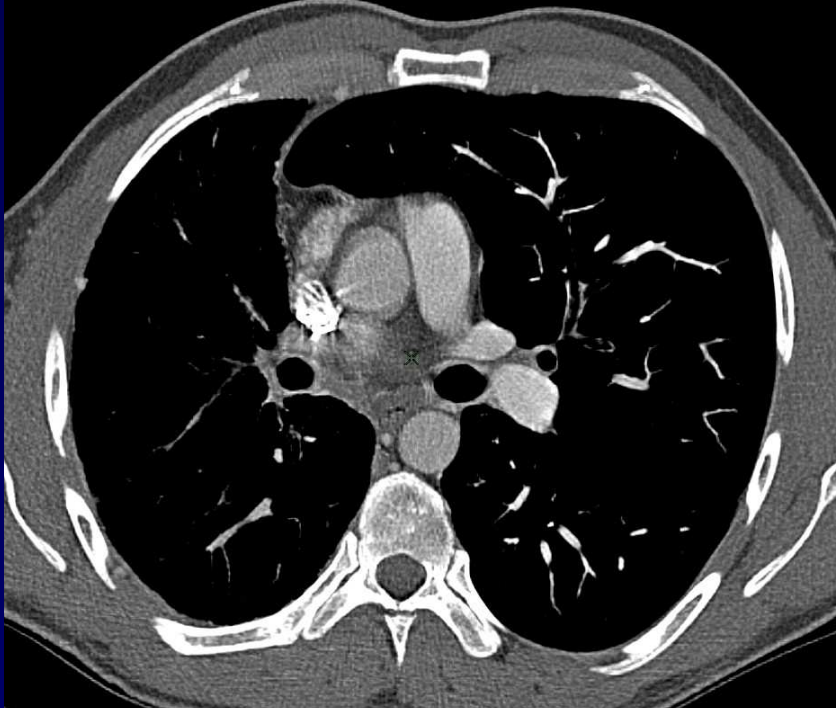
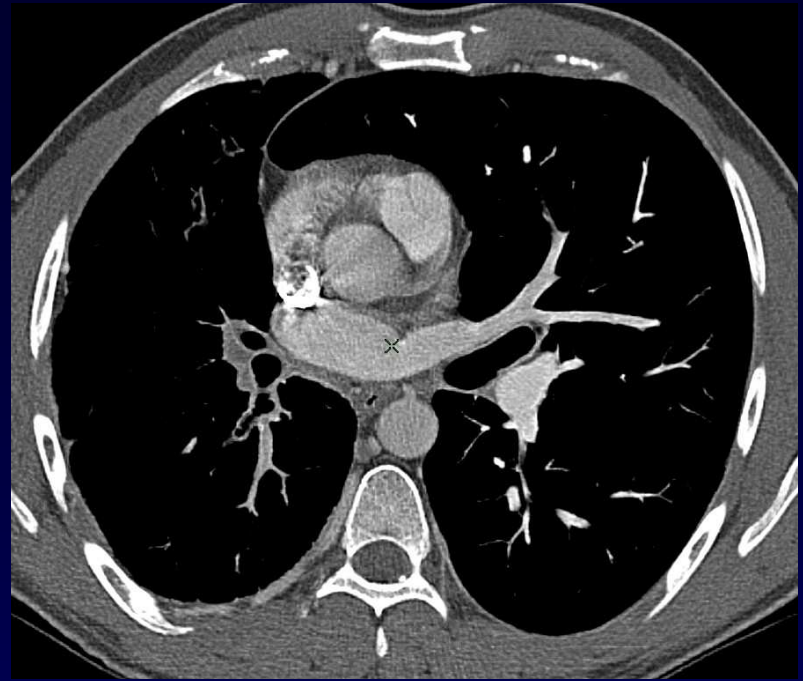

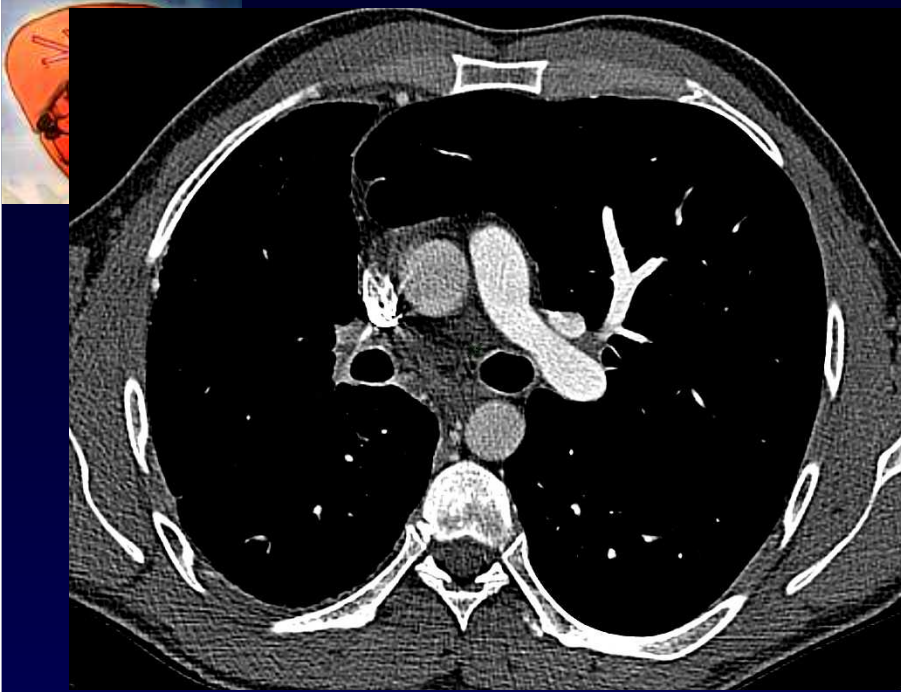
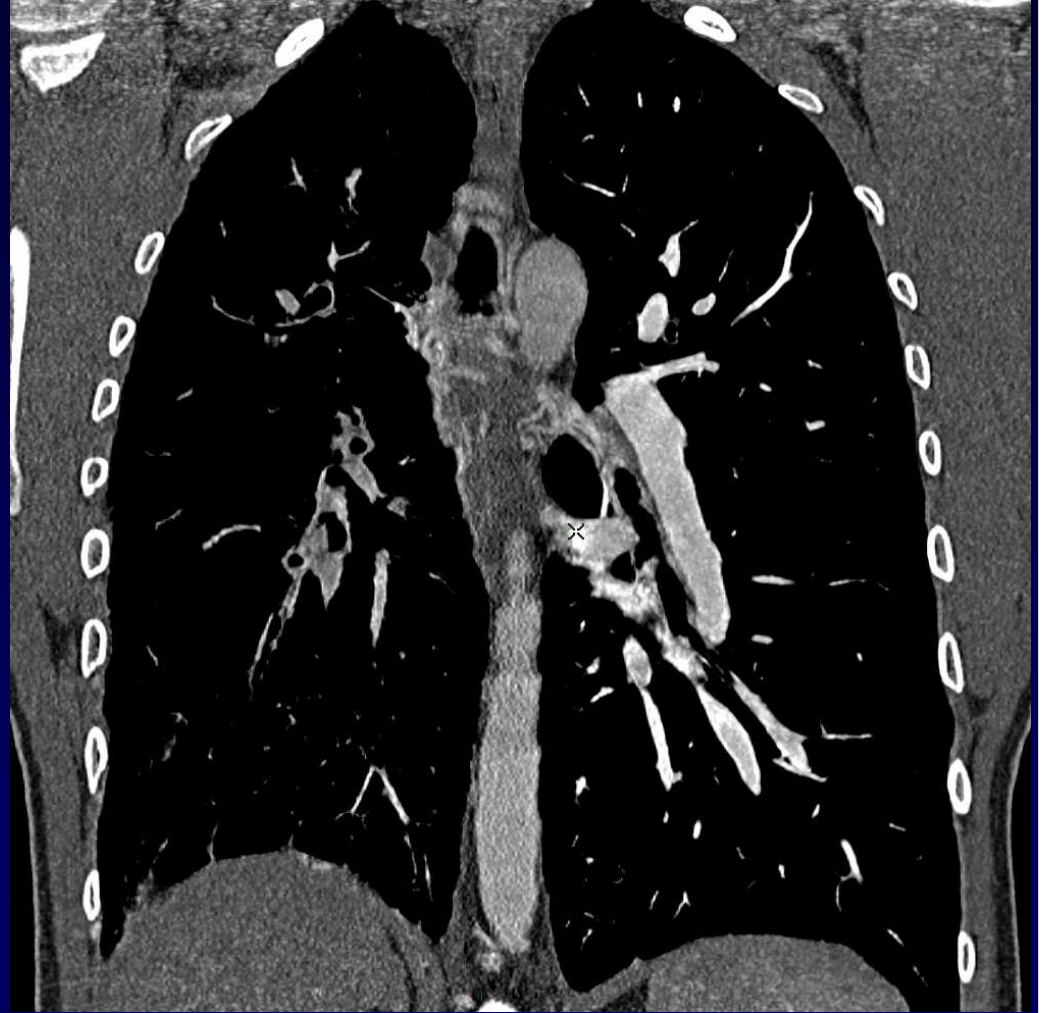
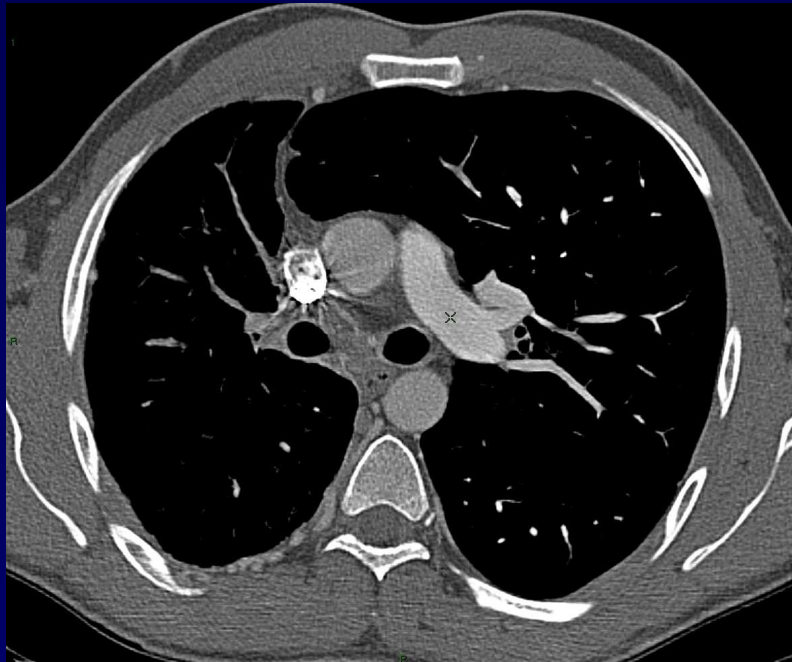
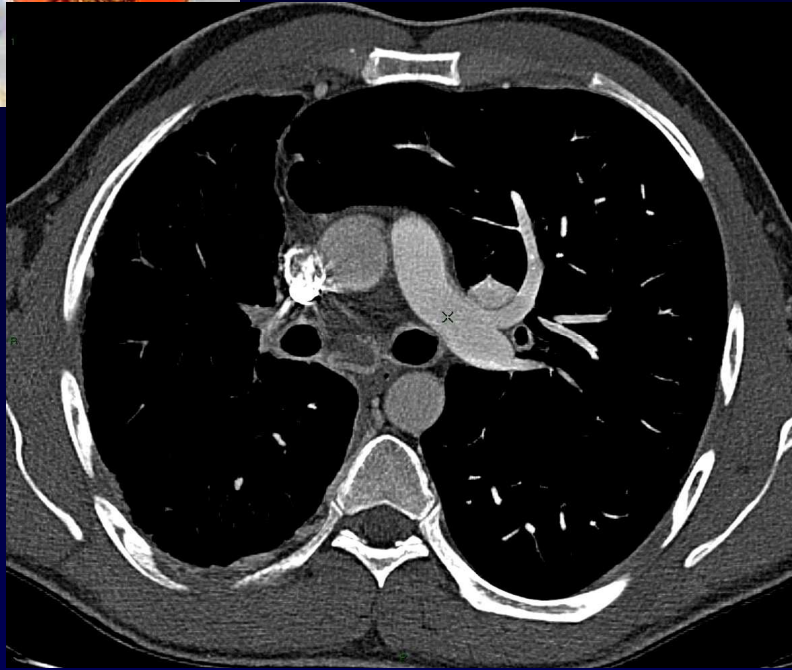
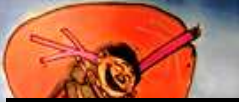Dossier 9

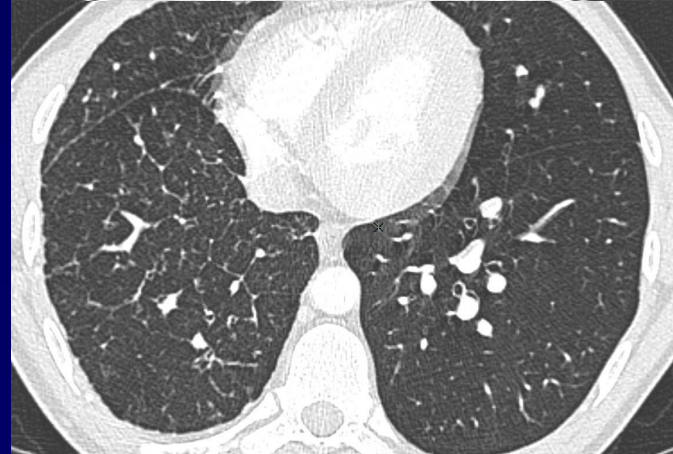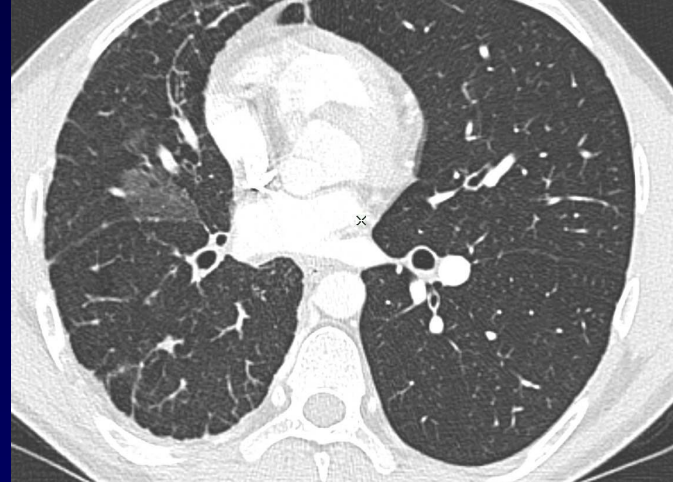
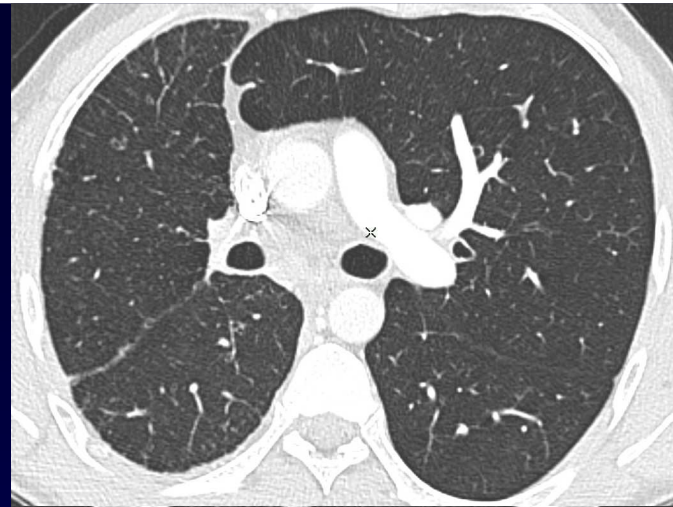
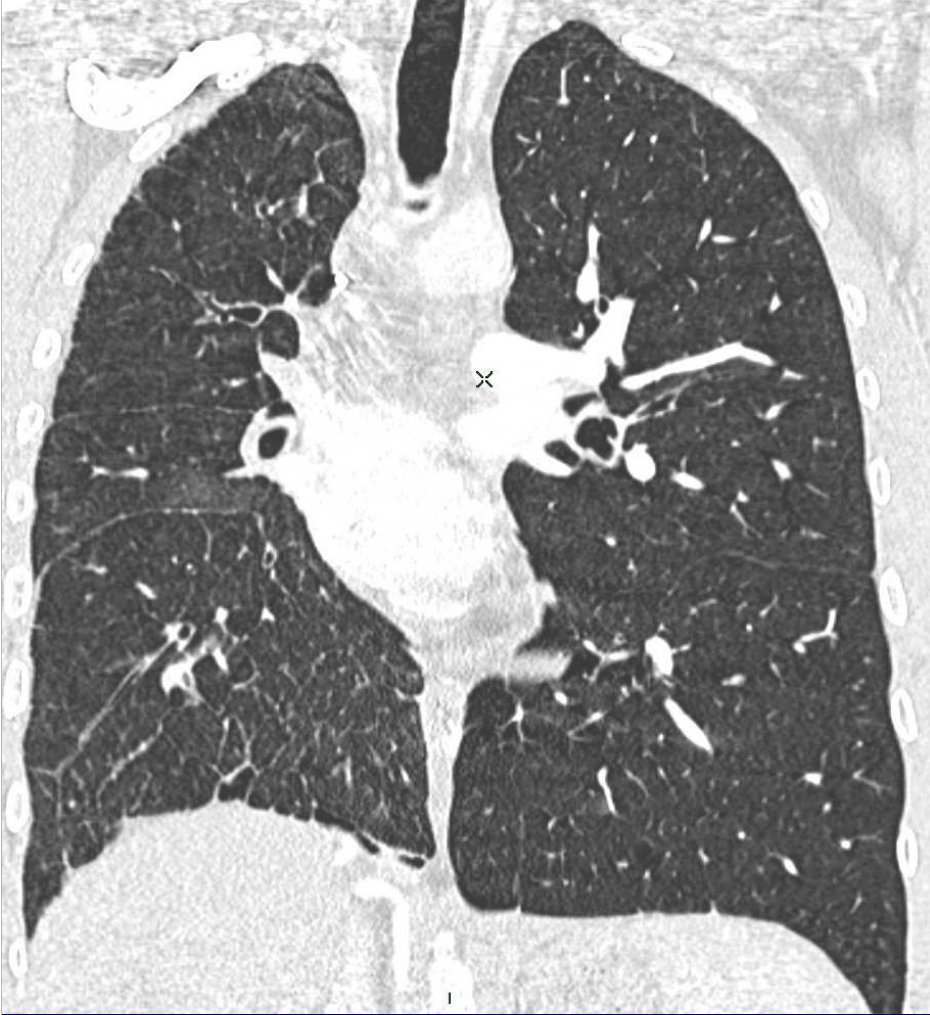
MP Debray

Homme de 30 ans Hémoptysie











Diagnostic ?



Diagnostic

Agénésie de l'artère pulmonaire droite



Discussion

Agénésie unilatérale de l'artère pulmonaire

- Isolée ou associée à malformations cardiaques (tétralogie de Fallot, septal defects ...)
- Une centaine de cas rapportés D>G
- Formes isolées asymptomatiques 30 %
- Symptômes et complications
 - Infections récidivantes
 - Dyspnée d'effort
 - Hémoptysies 20 %
 - HTAP 20-40 %
- Radiographie thoracique : petit poumon clair unilatéral, absence d'opacité hilare
- AngioTDM : absence unilatérale d'artère pulmonaire, hypervascularisation systémique bronchique et non bronchique

Derk Jan Ten Harkel, Chest 2002