

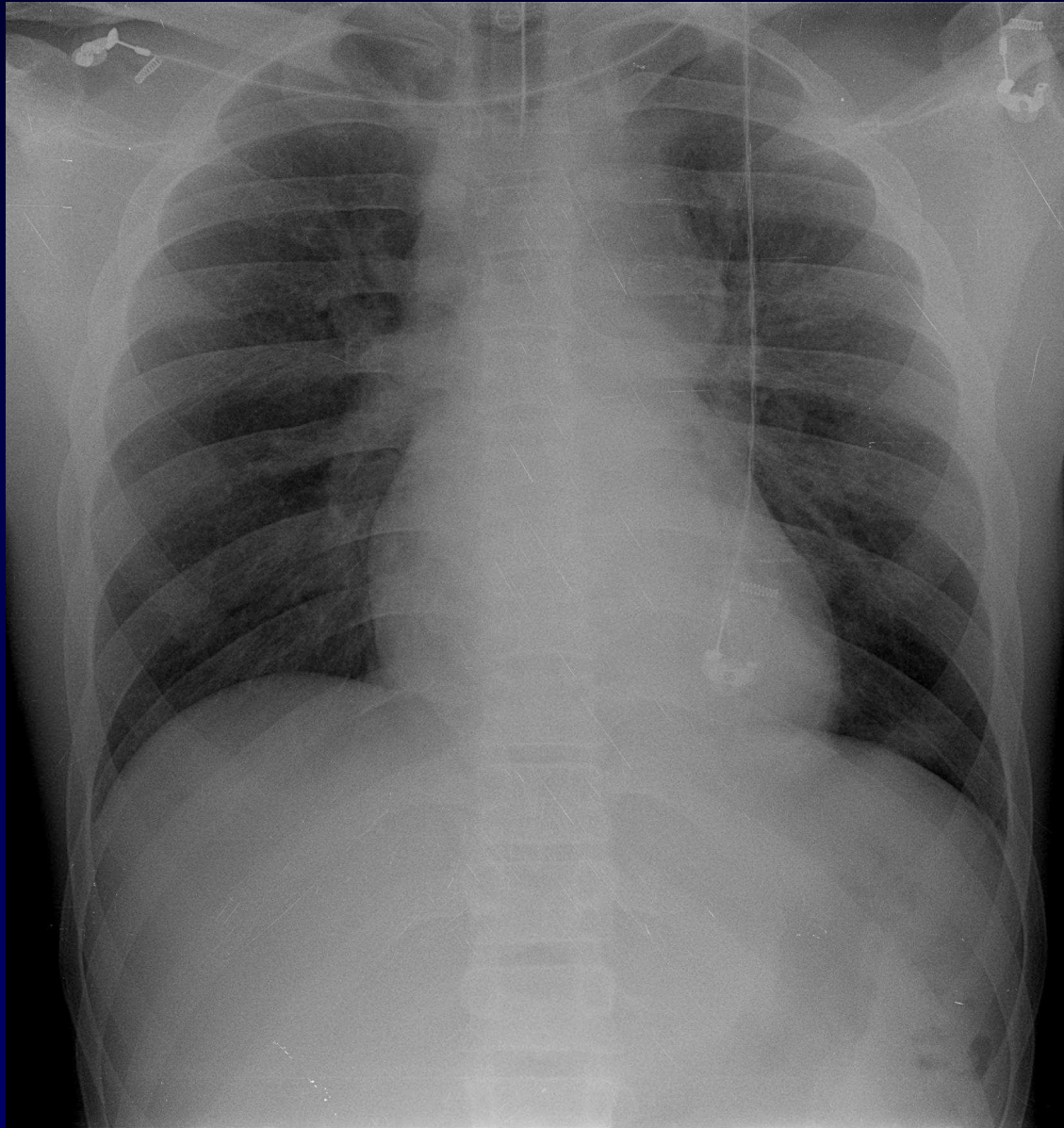


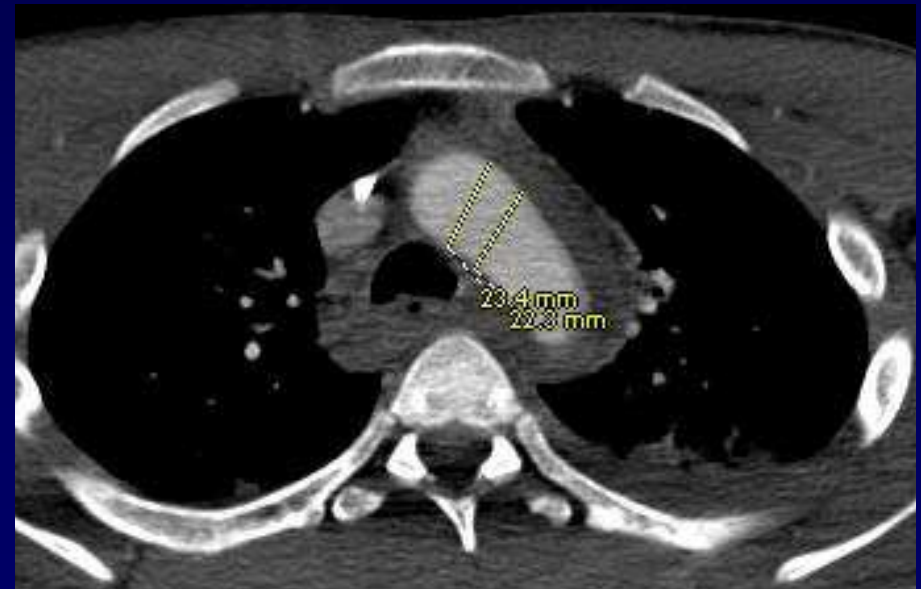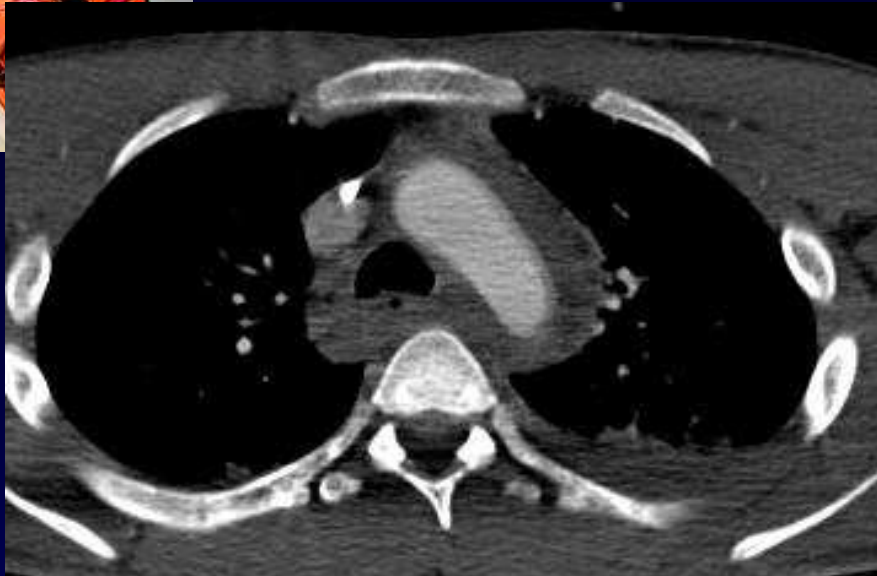**Dossier 15**

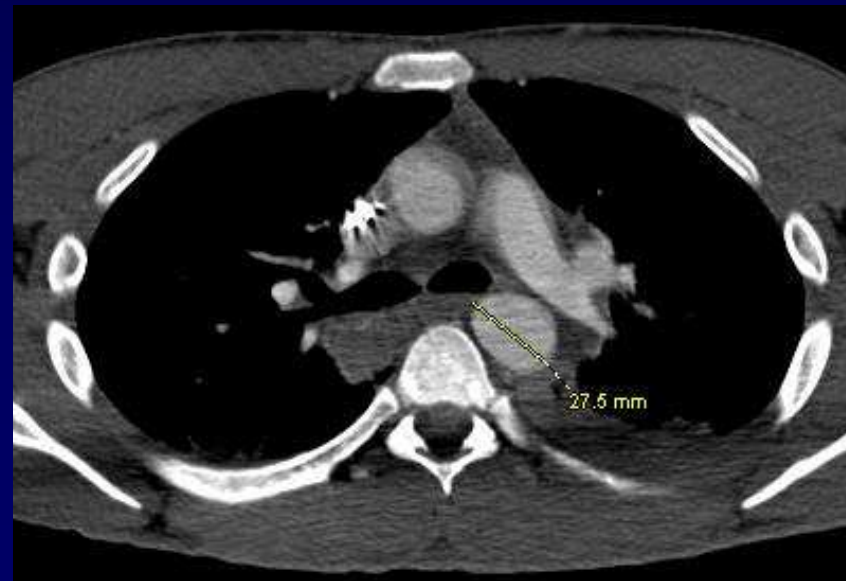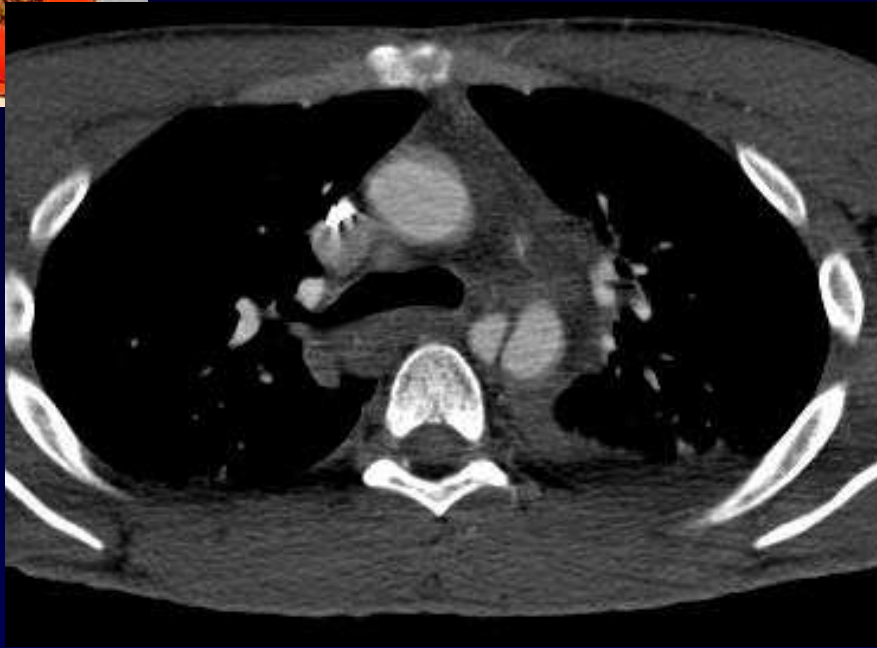
**J. GIRON  
P. FAJADET  
I. IDIR**

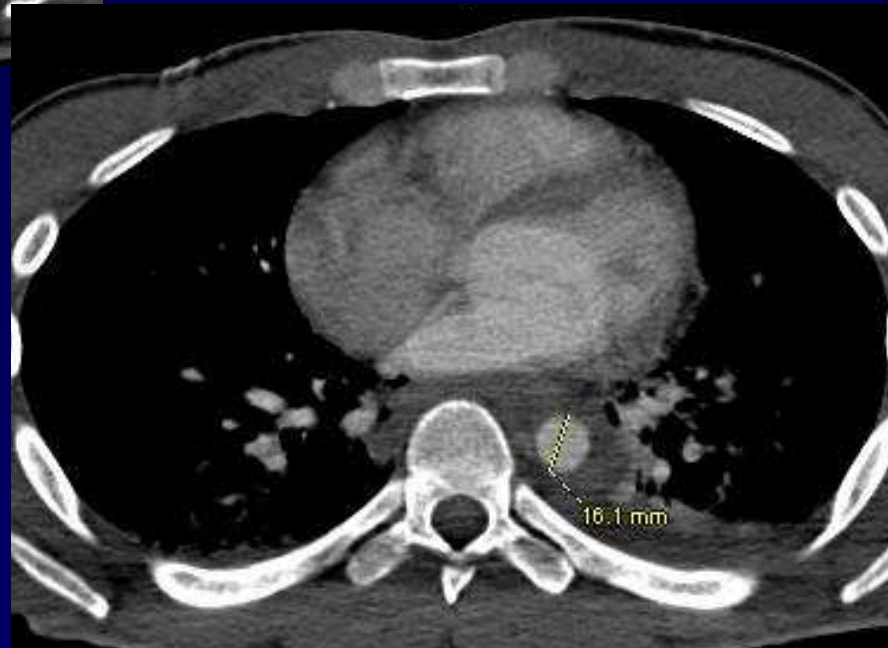
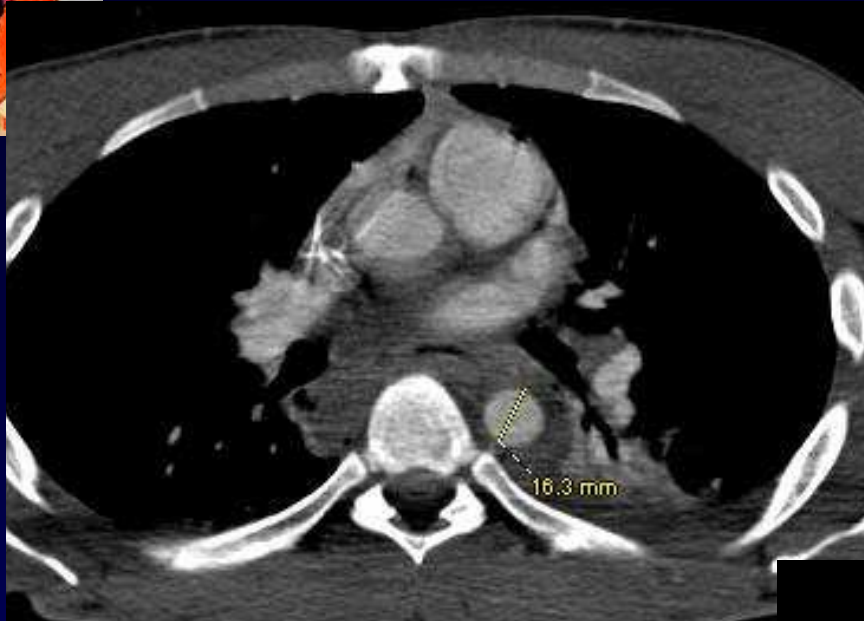**Homme de 26 ans**

**AVP**



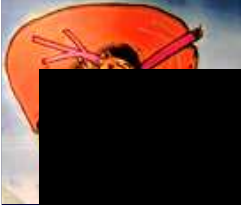




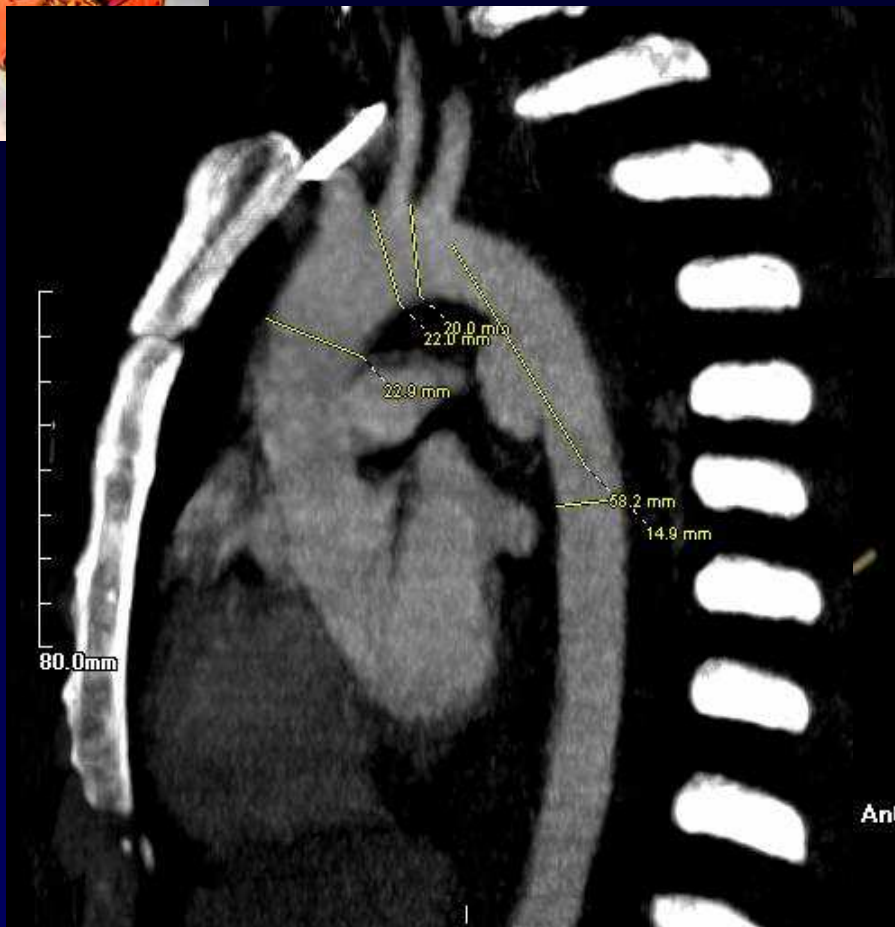


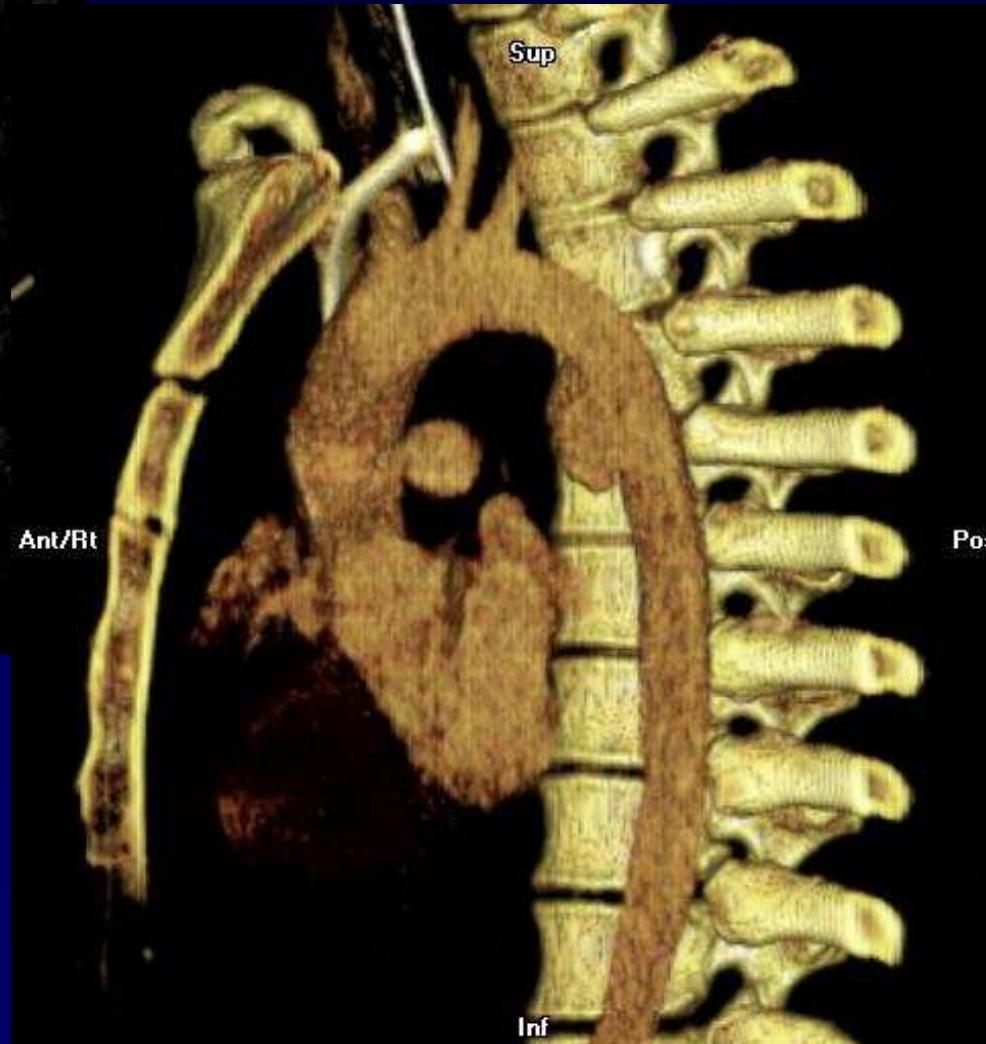
**Diagnostic ?**

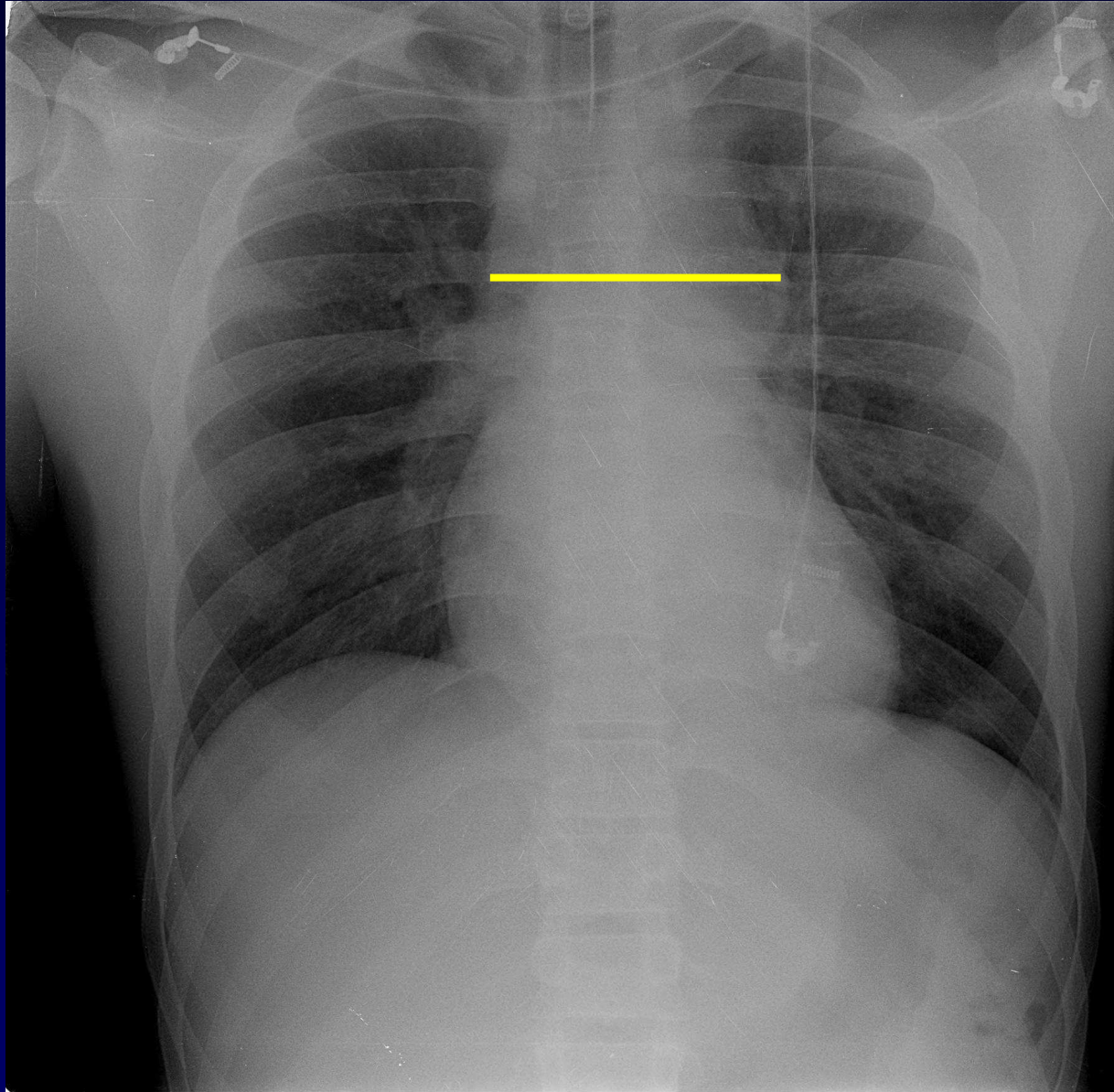


# VRT



# MIP





**Elargissement médiastinal = Hémomédiastin**



## **Diagnostic**

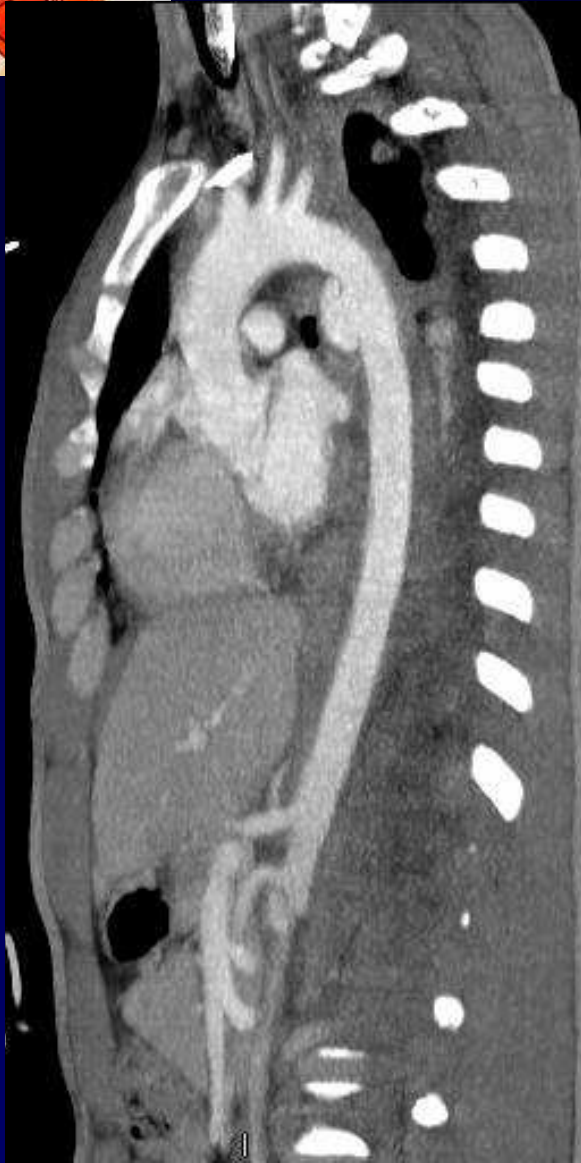**Traumatisme de l'isthme aortique**

**Faux anévrisme aortique**

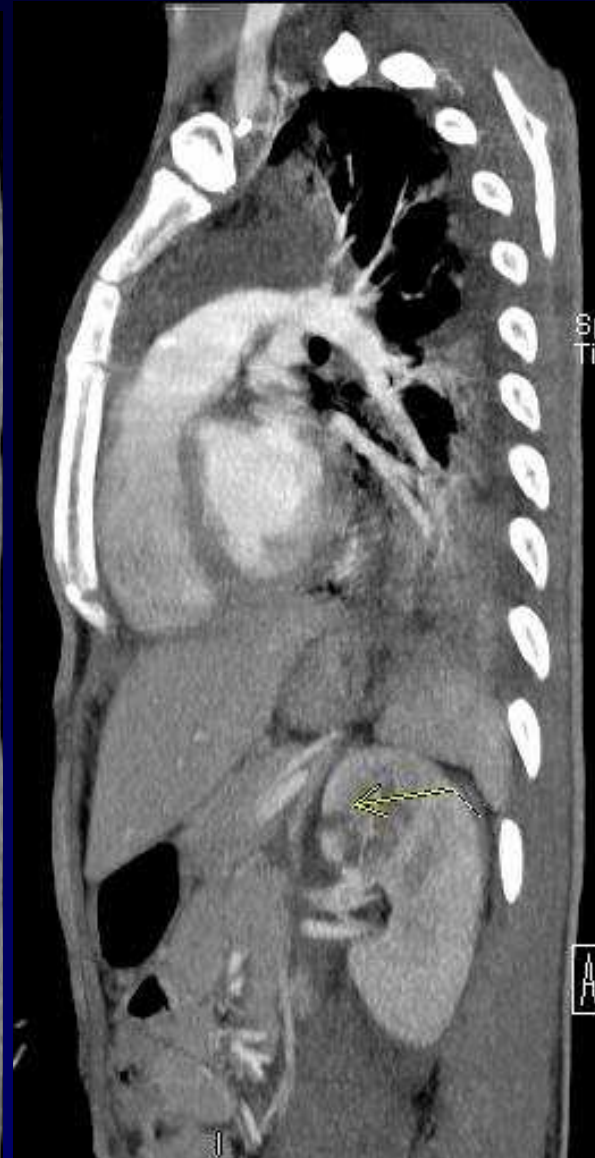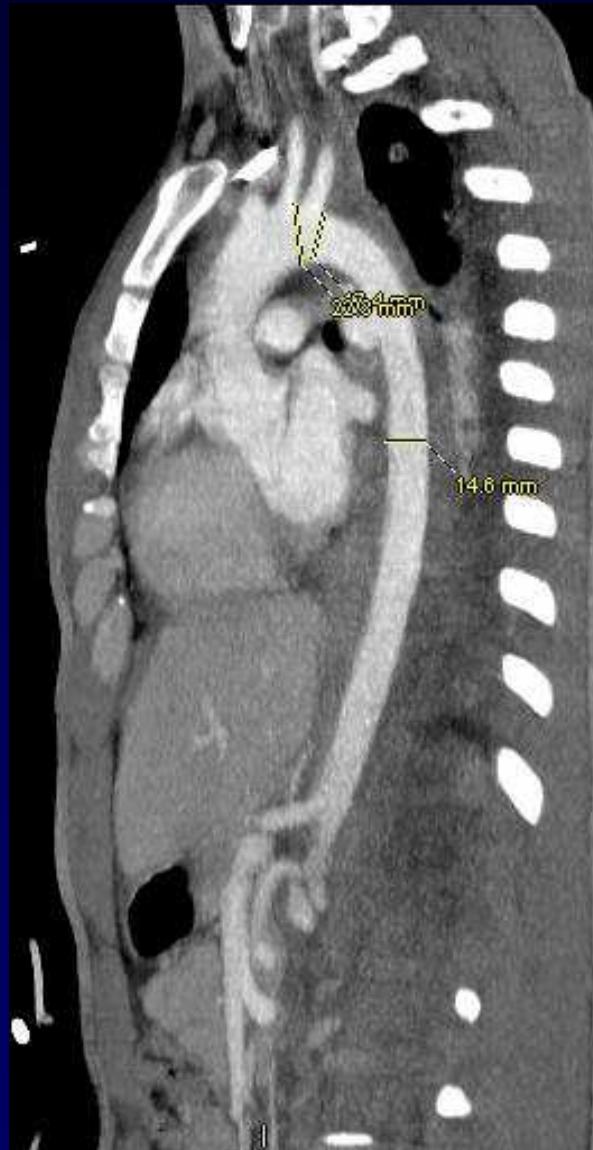
**Hémomédiastin**



## Discussion



Mensurations pour endoprothèse aortique



Lésion rénale



# Discussion

**Mensurations pour endoprothèse aortique :**

- T D M ...
- Mais surtout Echographie trans-oesophagienne (ETO)

**L'ETO est décisive pour apprécier la longueur de la lésion intimale, donc la longueur de la prothèse.**