



**P. FAJADET – J. GIRON**

Femme de 87 ans

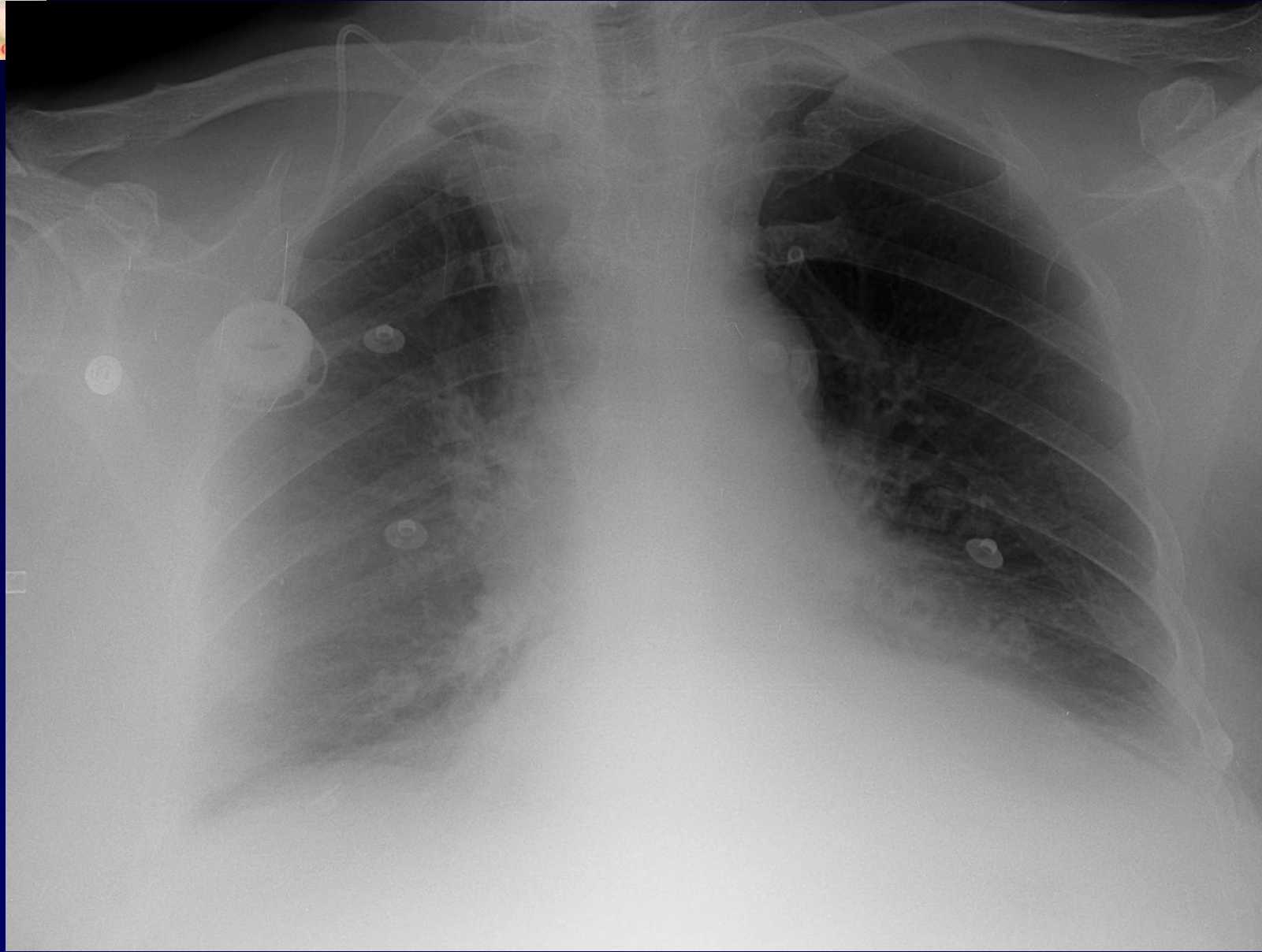
Clinique : Dyspnée aigue non fébrile

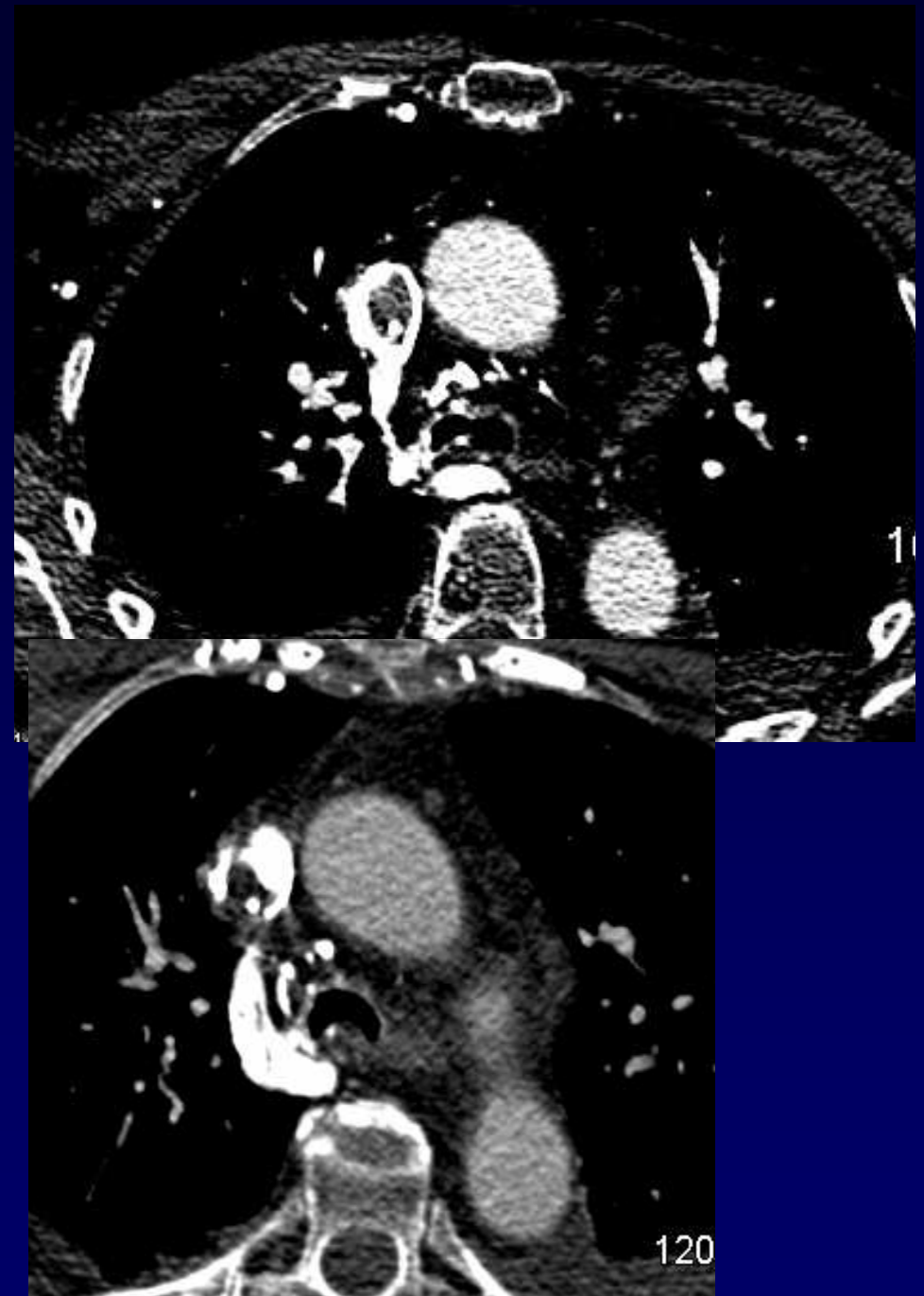
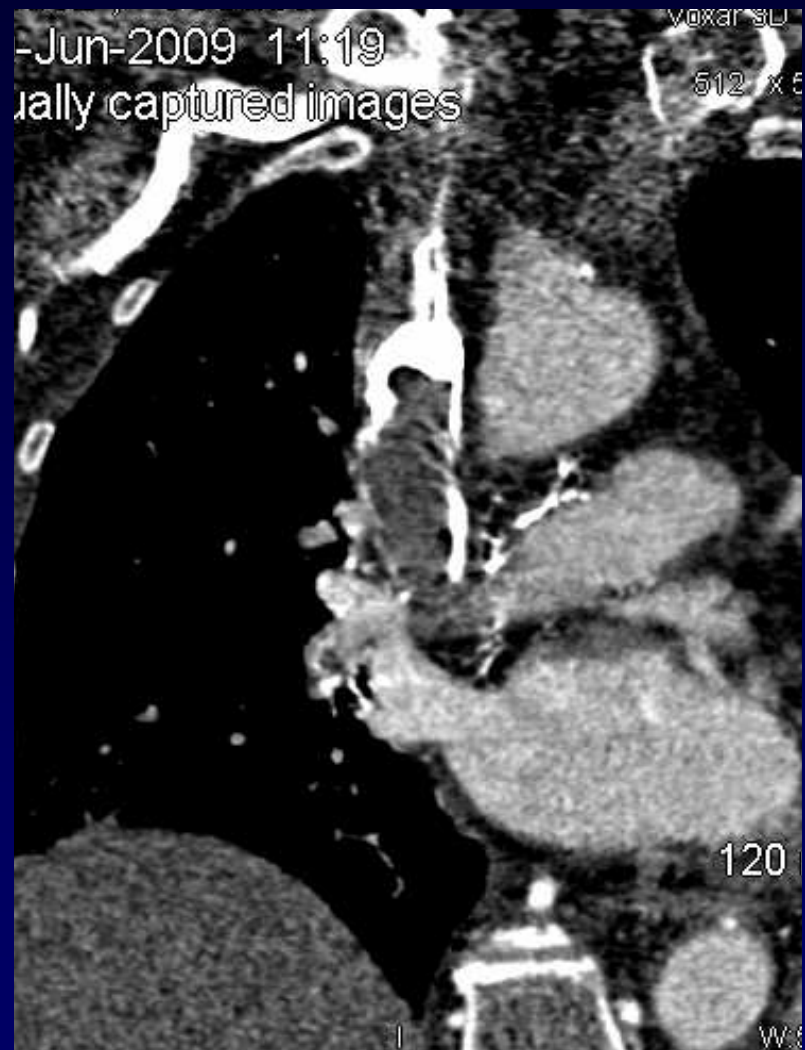Oedème en pèlerine

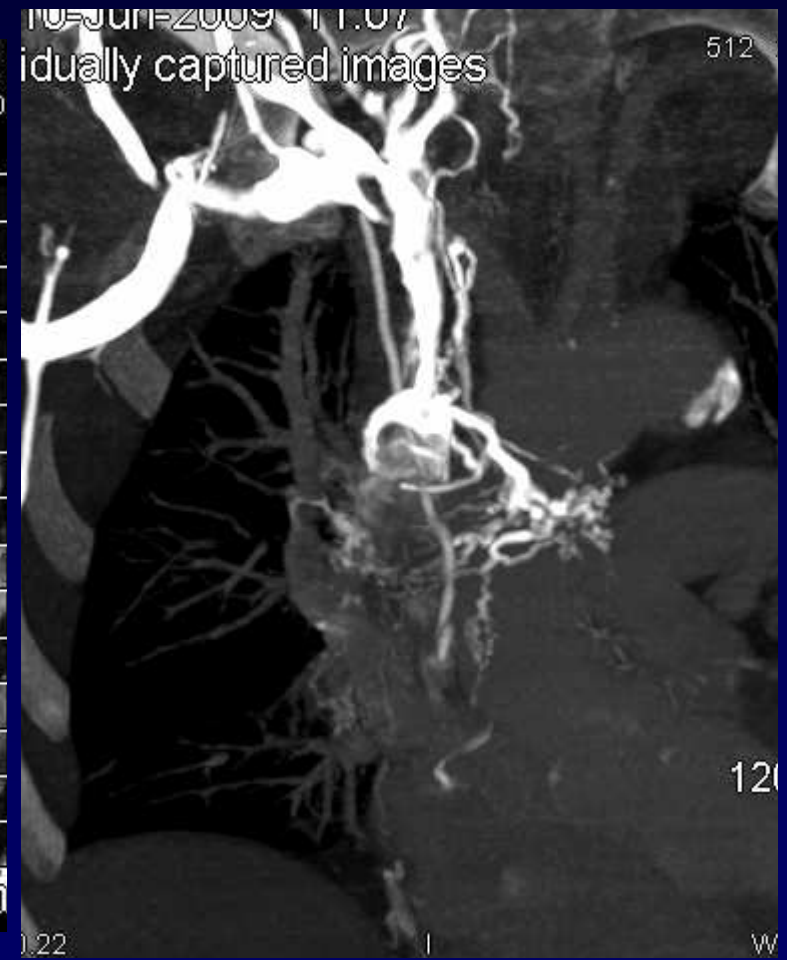
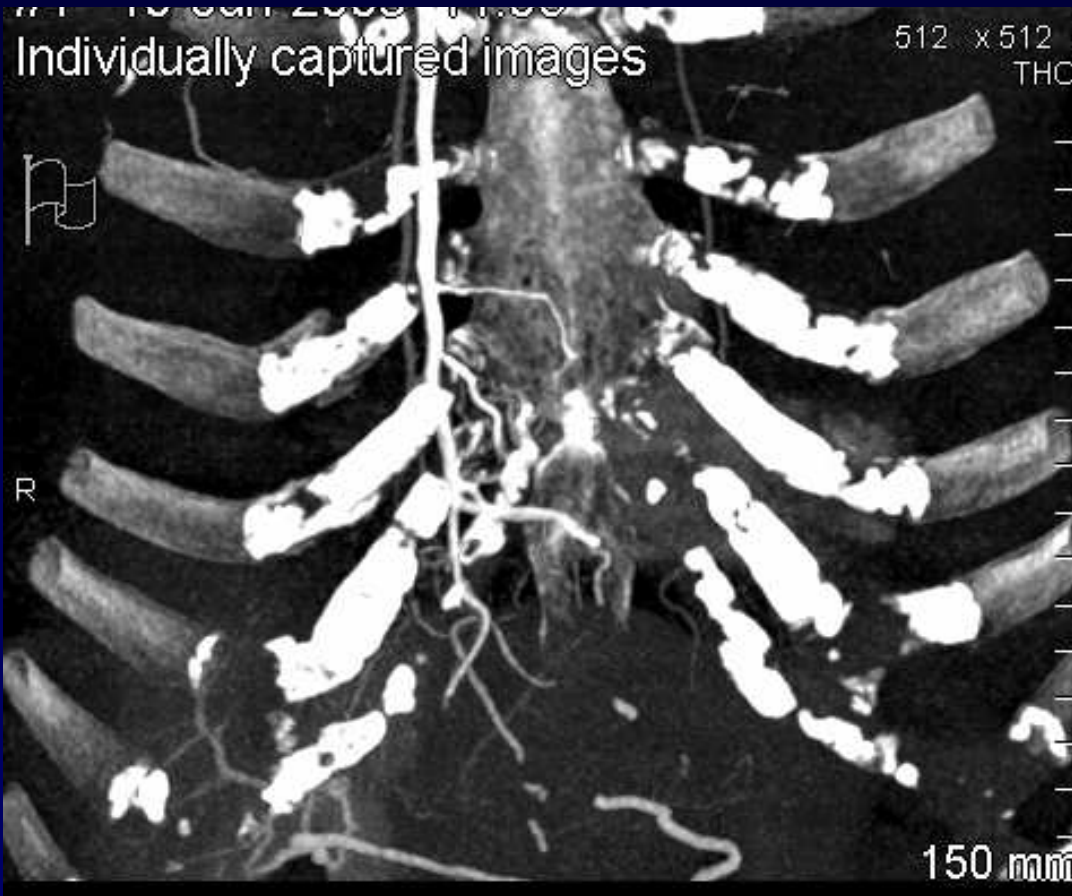
Dispositif veineux implantable (DVI)

ATCD: K du sein, Embolie pulmonaire

**TDM injectée phase artérielle et veineuse**



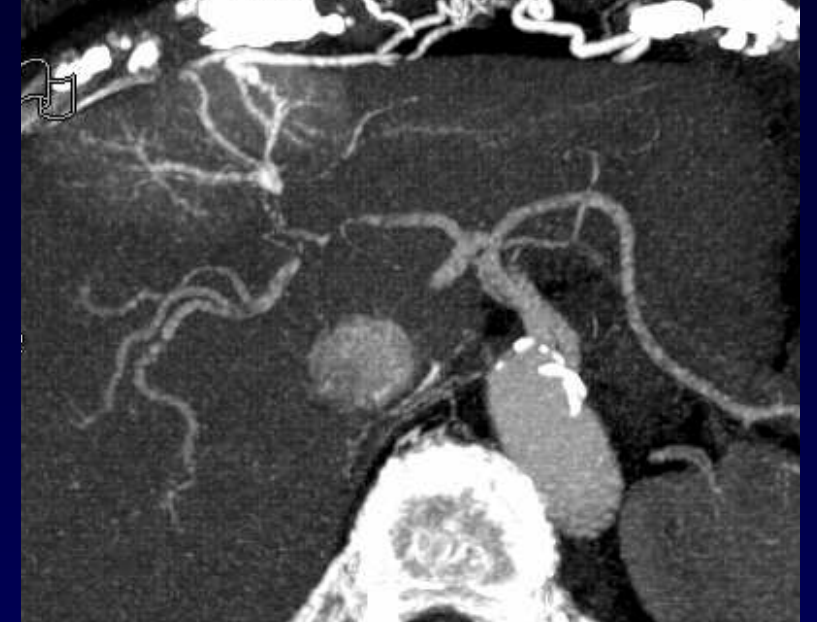






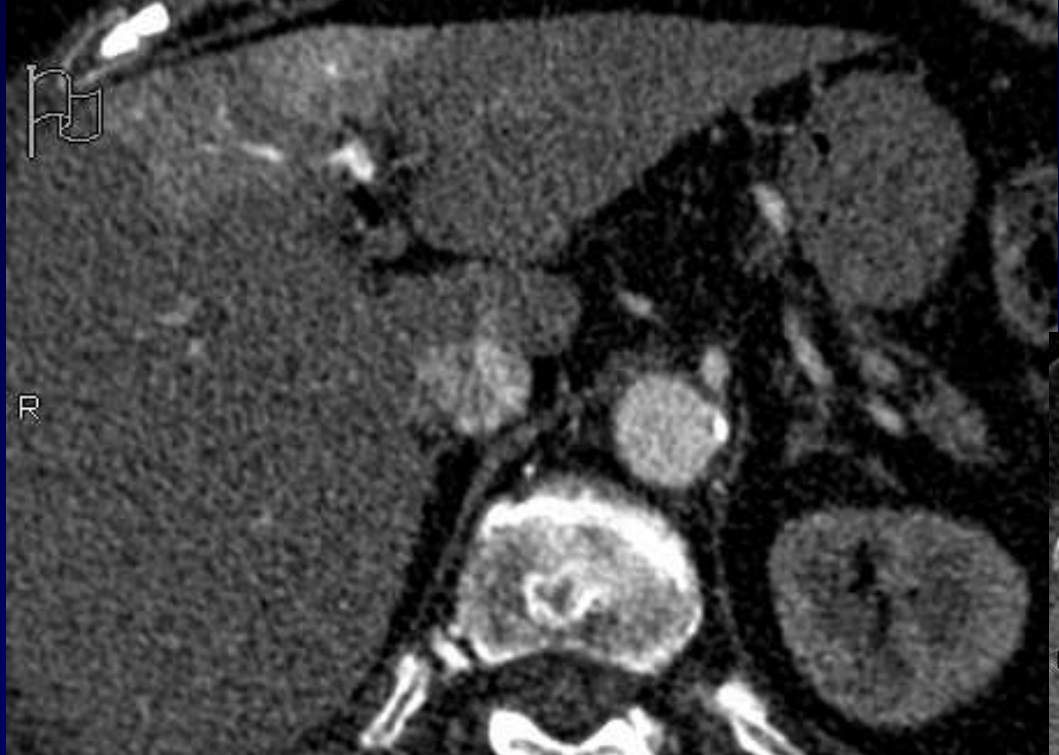
#3 10-Jun-2009 11:08  
Individually captured images

voxar  
512

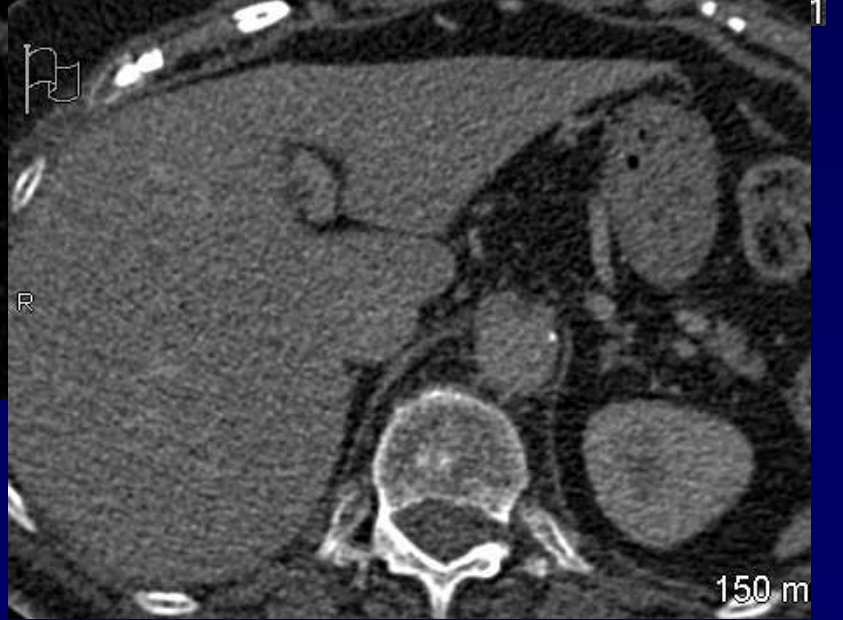

#3 10-Jun-2009 11:21  
Individually captured images

Voxar 3D C  
512 x 512  
T



Individually captured images





**Diagnostic ?**



## **Diagnostic**

**Voie de dérivation porto-sus-hépatique sur  
obstruction thrombotique de la VCS  
secondaire au DVI**

**Trouble de perfusion « Hot spot sign » hépatique**



## Discussion

Lors d'une obstruction de la VCS :

- Développement de shunts porto- systémiques
- Veine mammaire interne – veine para-ombilicale – veine porte gauche
- Trouble de la perfusion au niveau du segment IV
- Hyperdense phase artérielle – Isodense phase portale.



## Références

- « Hot spot » scintigraphique ( Tetalman AJR 1978)
- TDM: Maldjian PD, J Comput Assist Tomogr 1995;19:316–318.