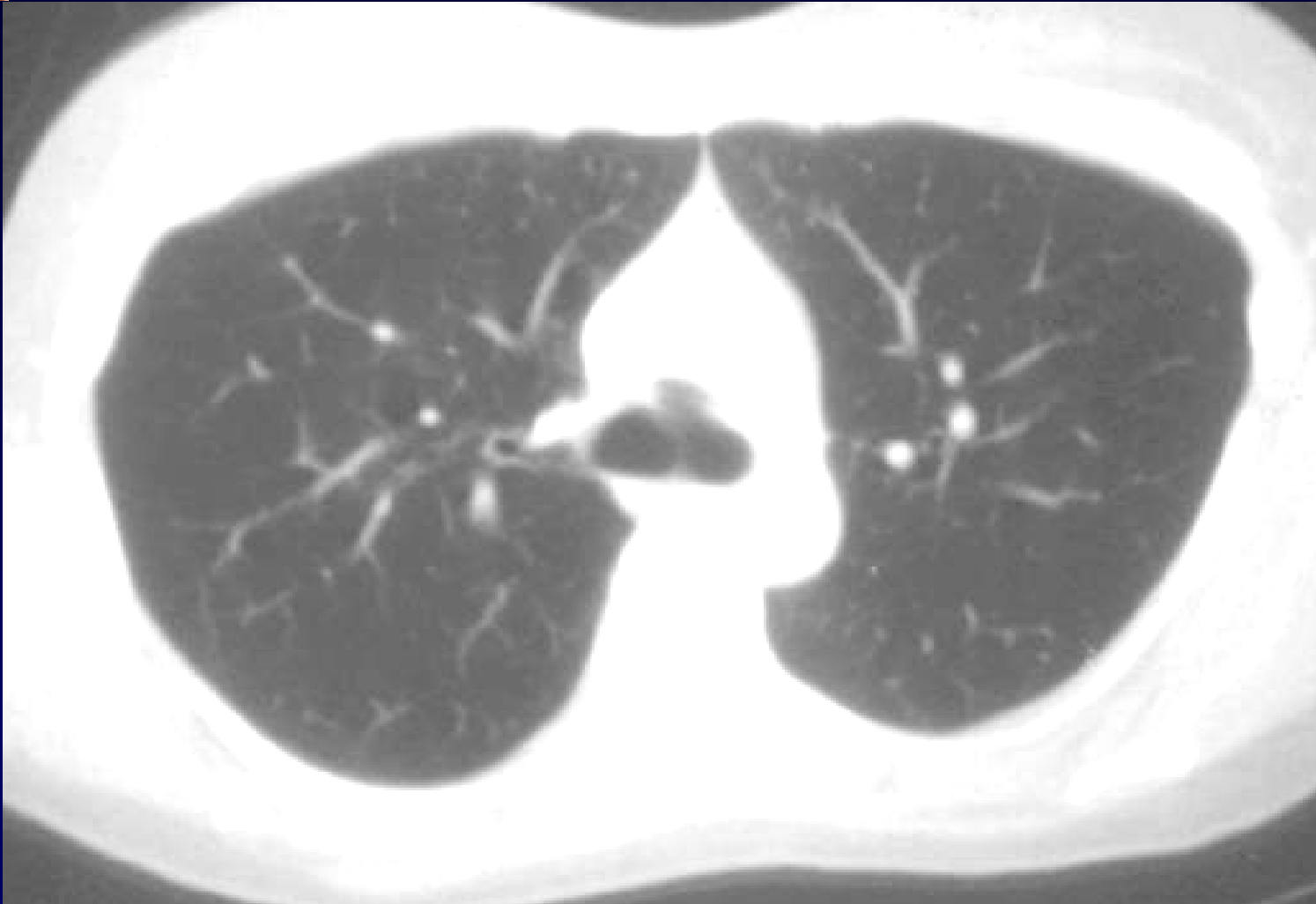
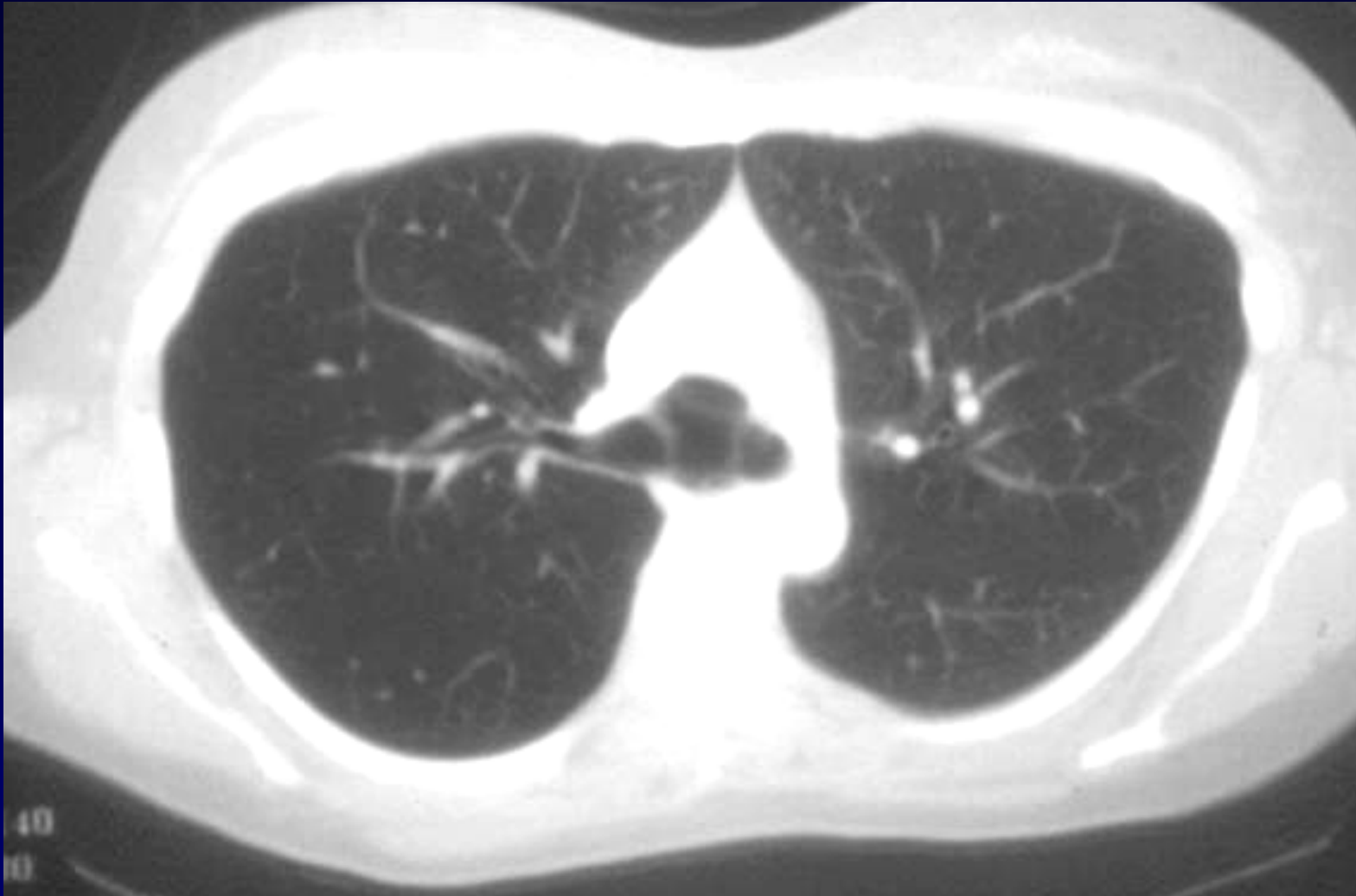


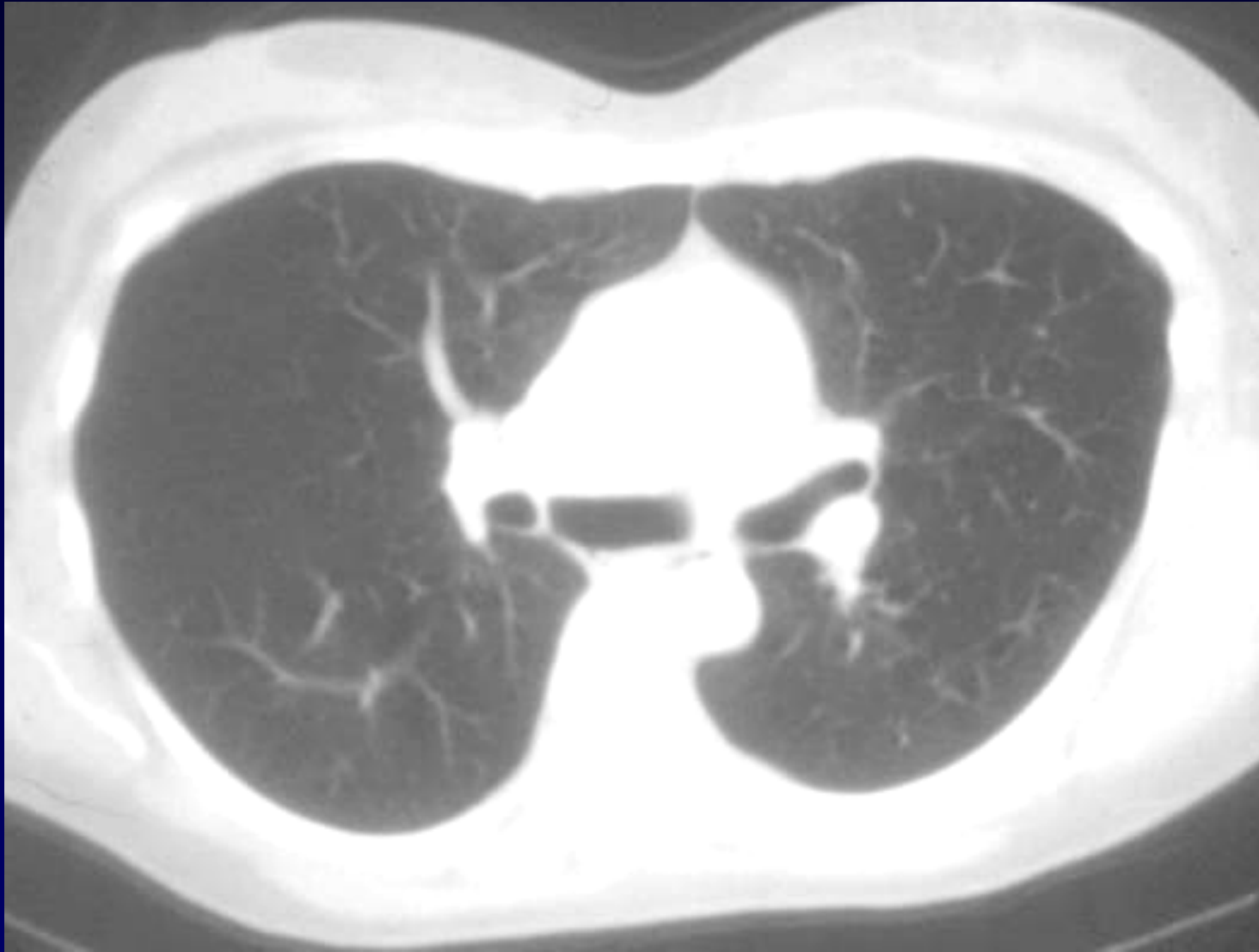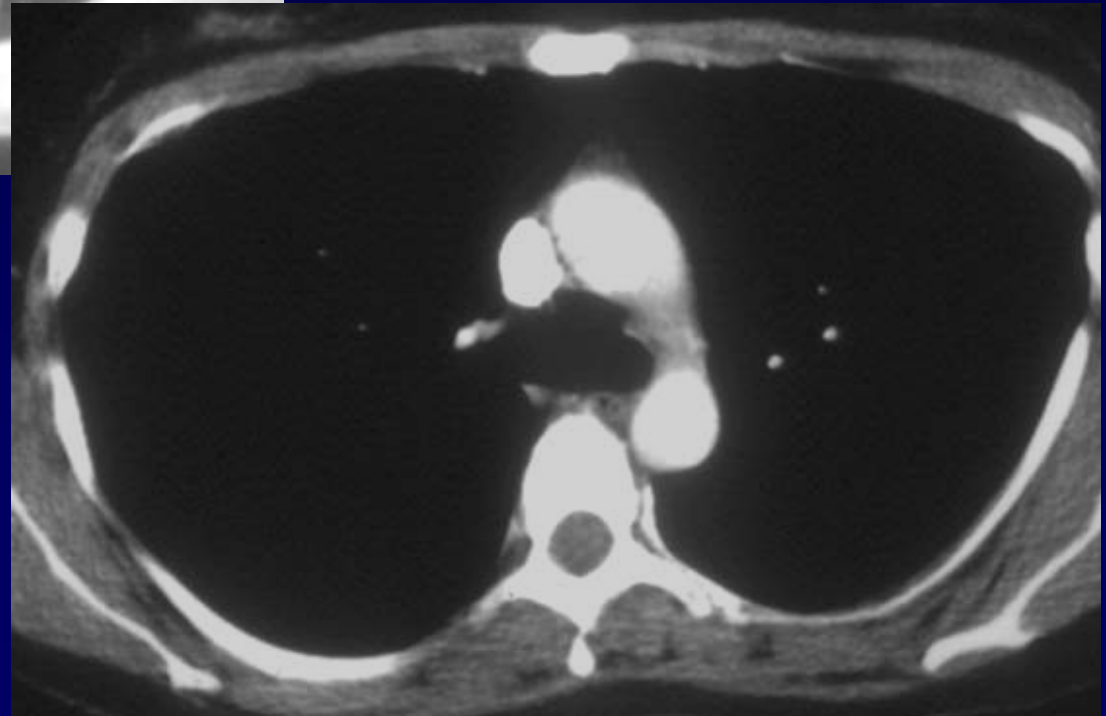
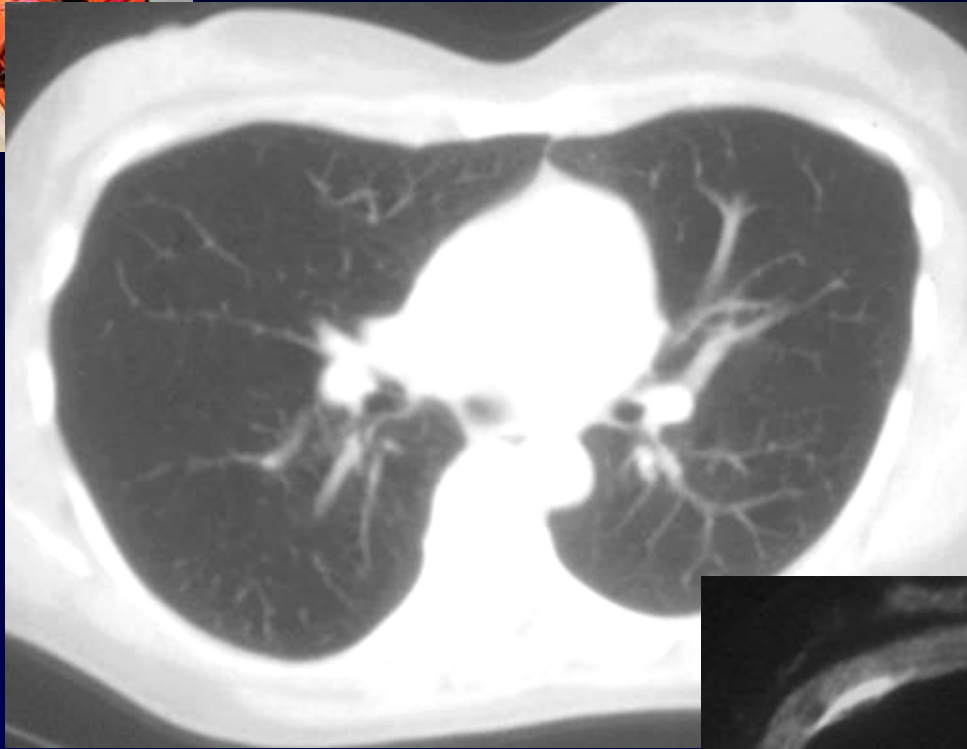
**J . GIRON – P . FAJADET**

- Femme de 40 ans
- Douleur thoracique subite puis expectorations abondantes pendant 1 semaine











**Diagnostic ?**



# Diagnostic

- Cavité aérée sous carinaire communicant avec les voies aériennes
- Pertuis en fibroscopie bronchique
- **Kyste bronchogénique « ouvert »**