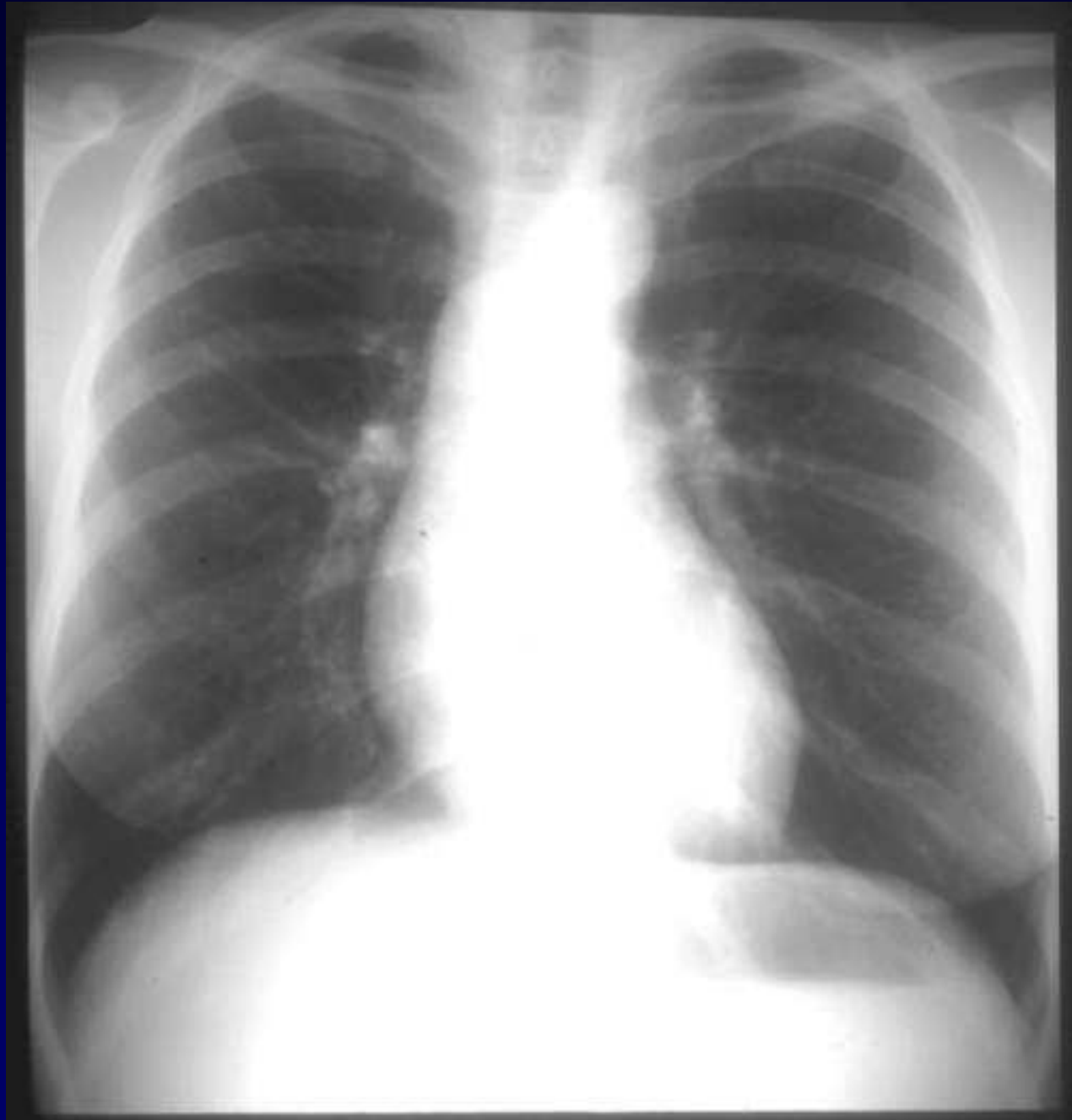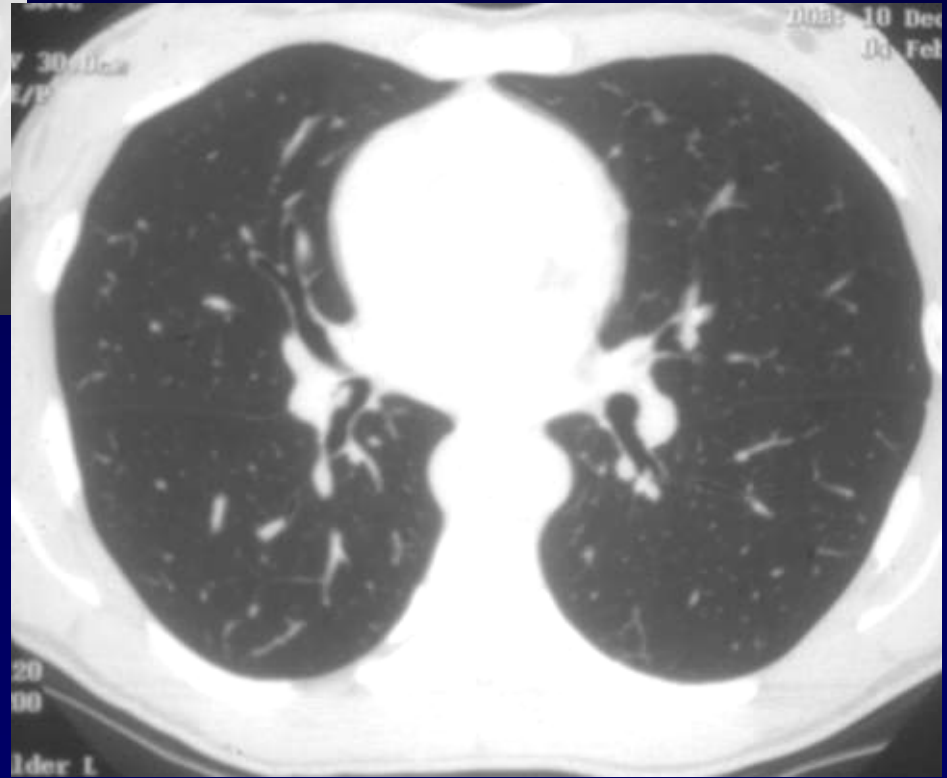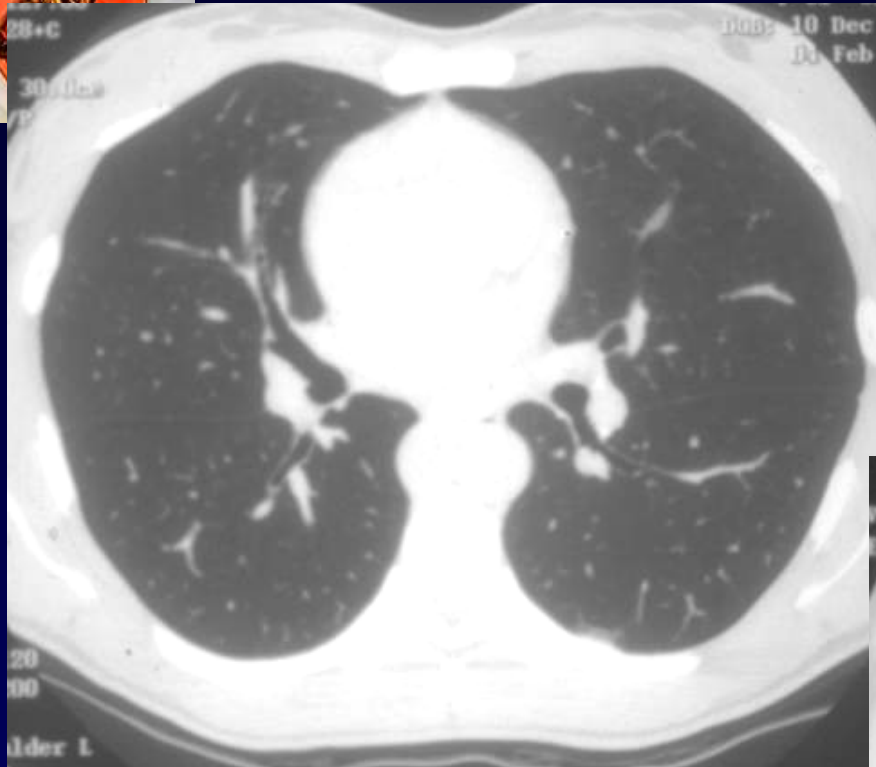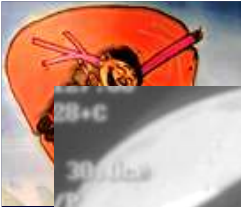


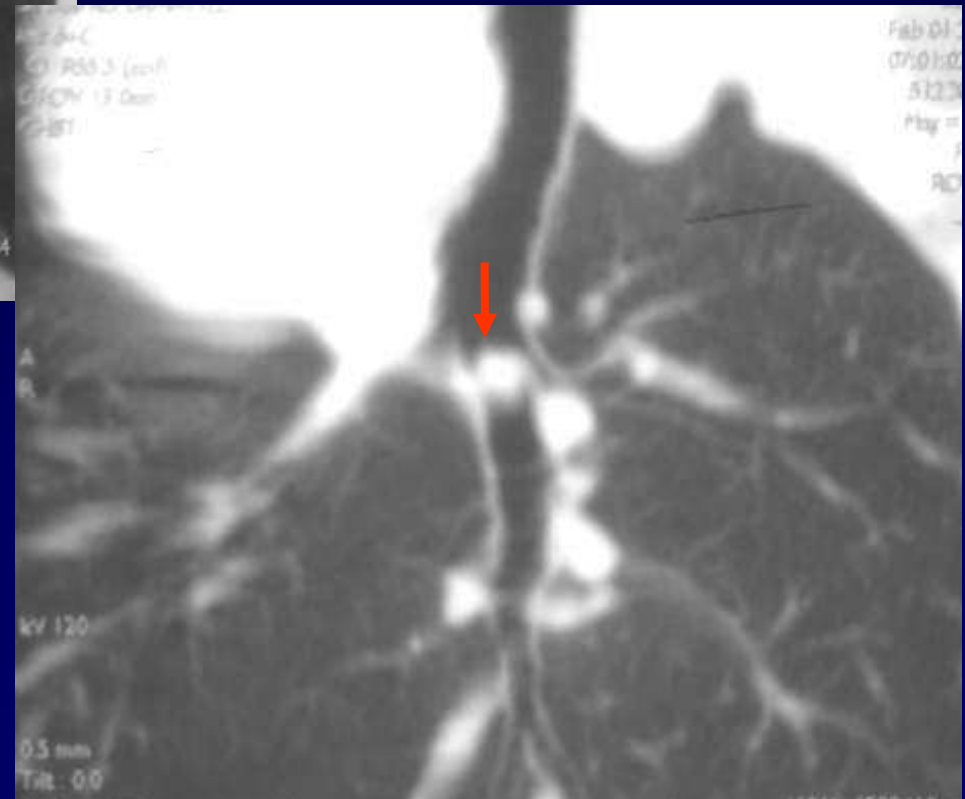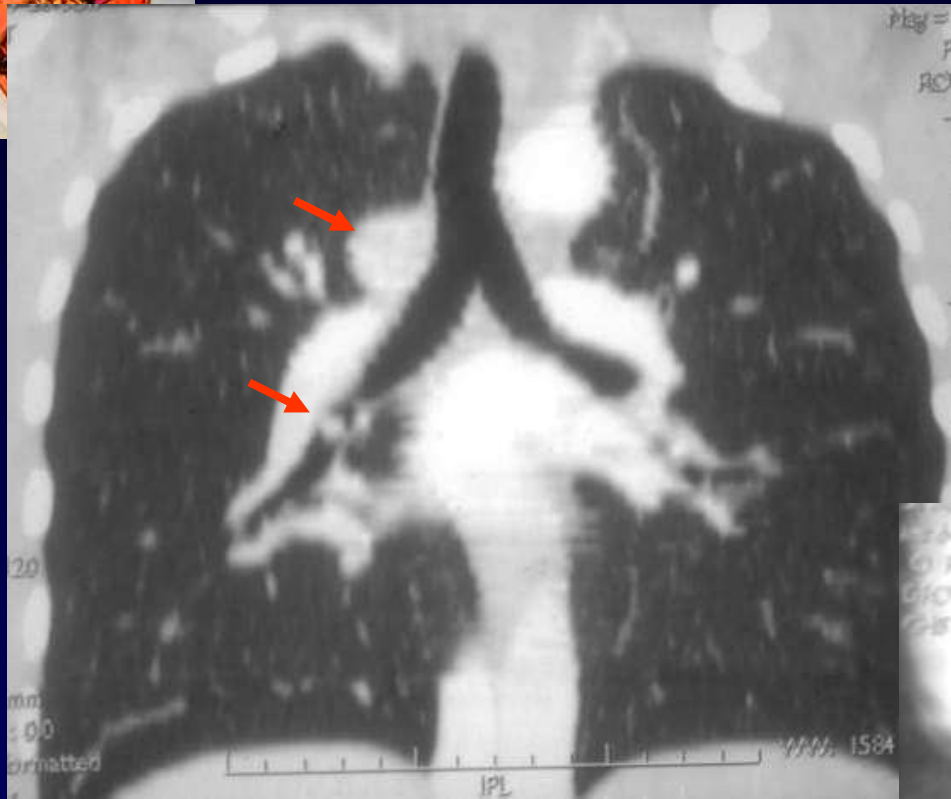


**J . GIRON – P . FAJADET**

- **Femme de 31 ans**
- **Pseudo-asthme + Wheezing nocturne positionnel**
- **Y-a-t-il d 'autres constatations utiles à faire ?**

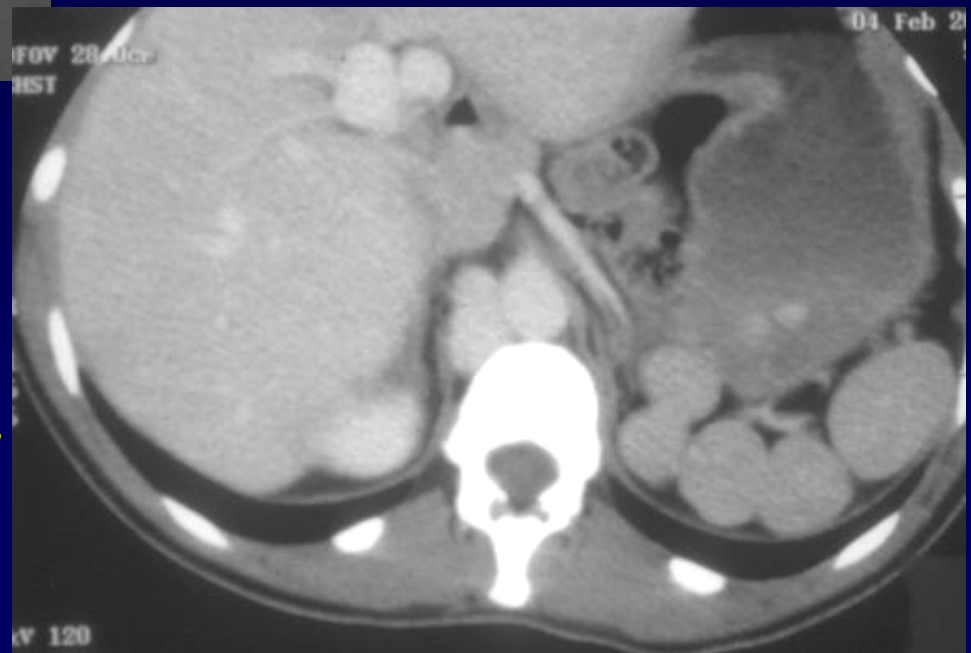
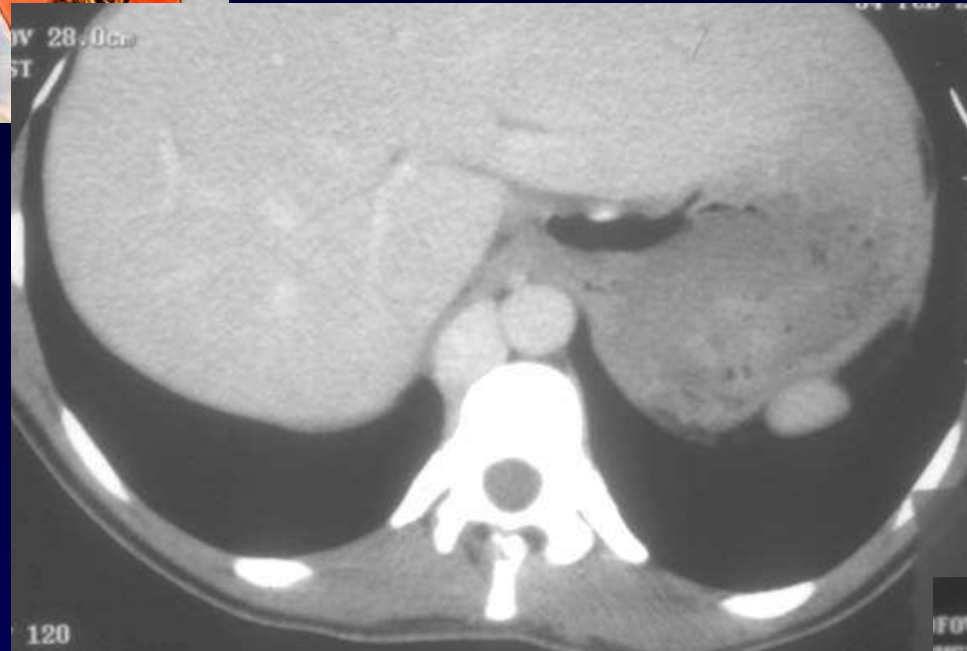
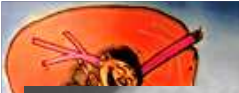

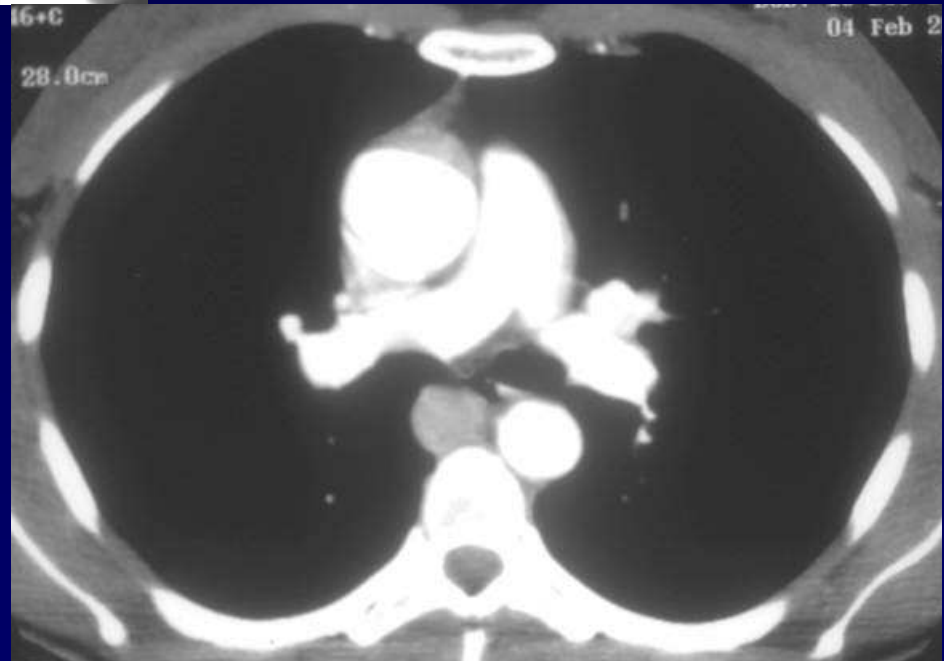
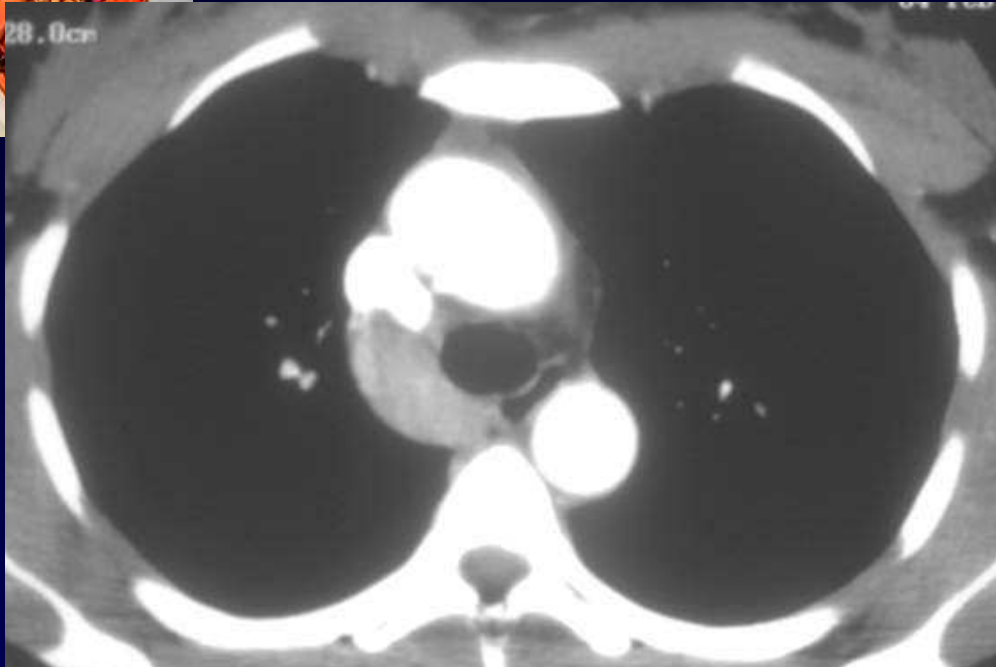




**Diagnostic ?**



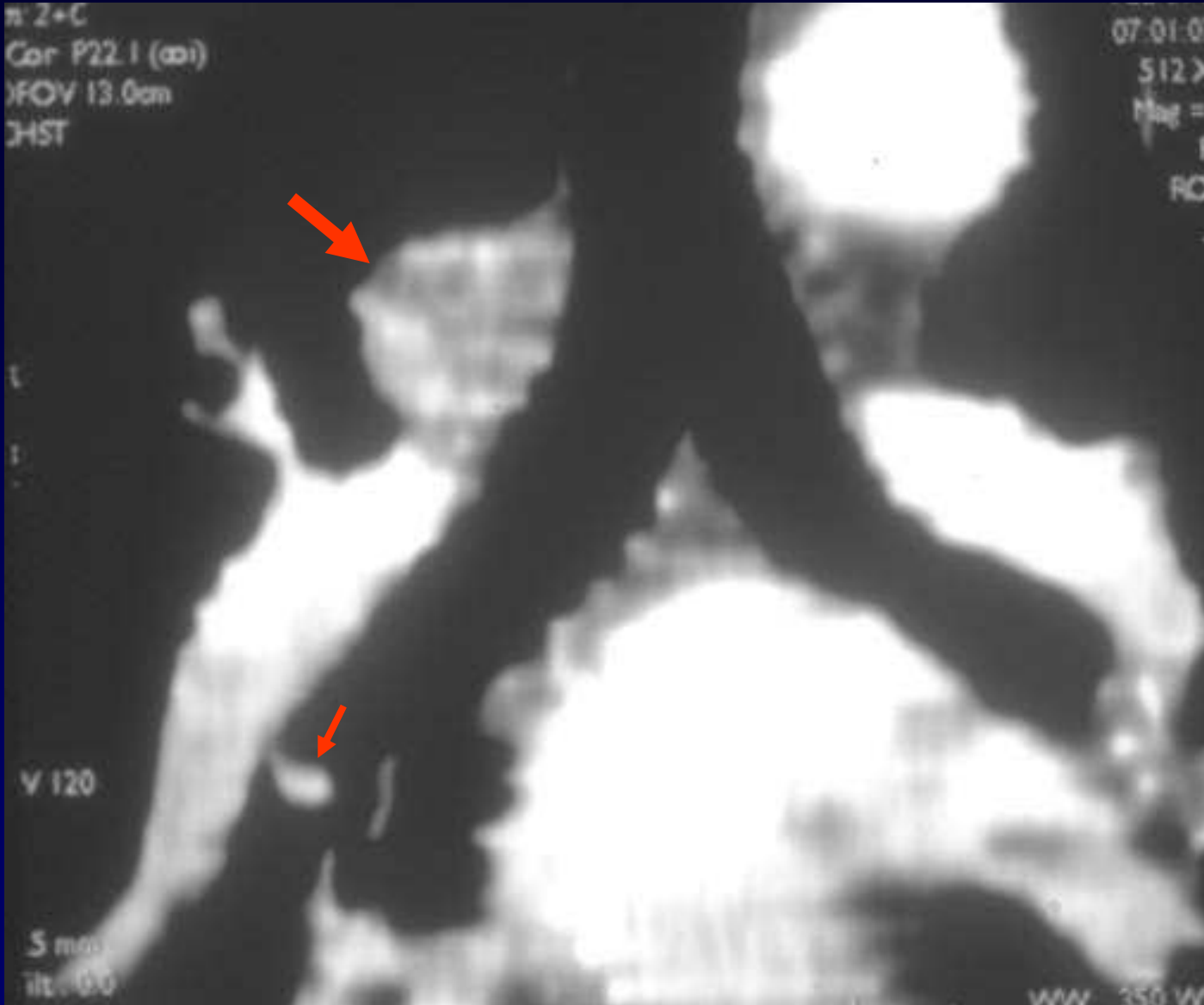**PAR AILLEURS...**





n: 2+C  
Cor: P22.1 (cm)  
FOV: 13.0cm  
CHST

07-01-02  
512 X  
Mag =  
F  
RO



V 120

S mm  
Tilt: 00

www.350.wi



## Diagnostic

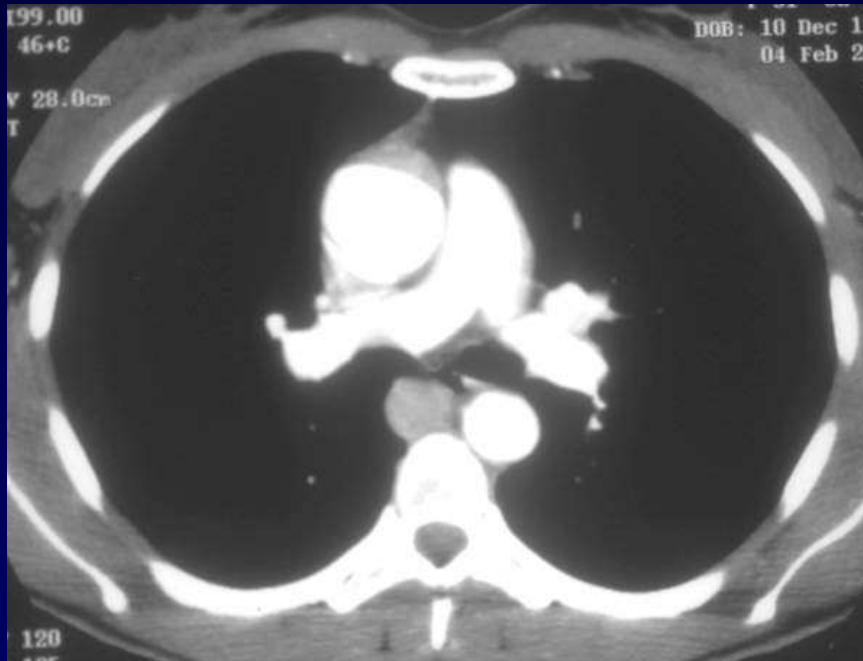
### Tumeur carcinoïde bronchique

- Opérée avec succès par résection-anastomose réimplantation délicate...sur un arbre bronchique particulier car non-droit (imparfaitement gauche)

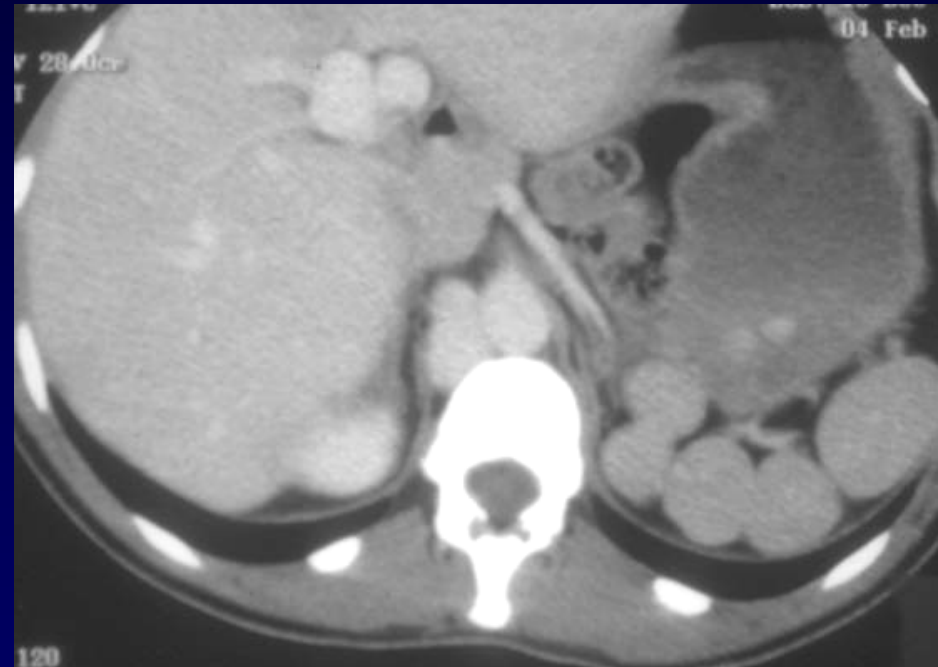**LEVO-ISOMERISME =**

Artériel +Bronchique +Polysplénie +

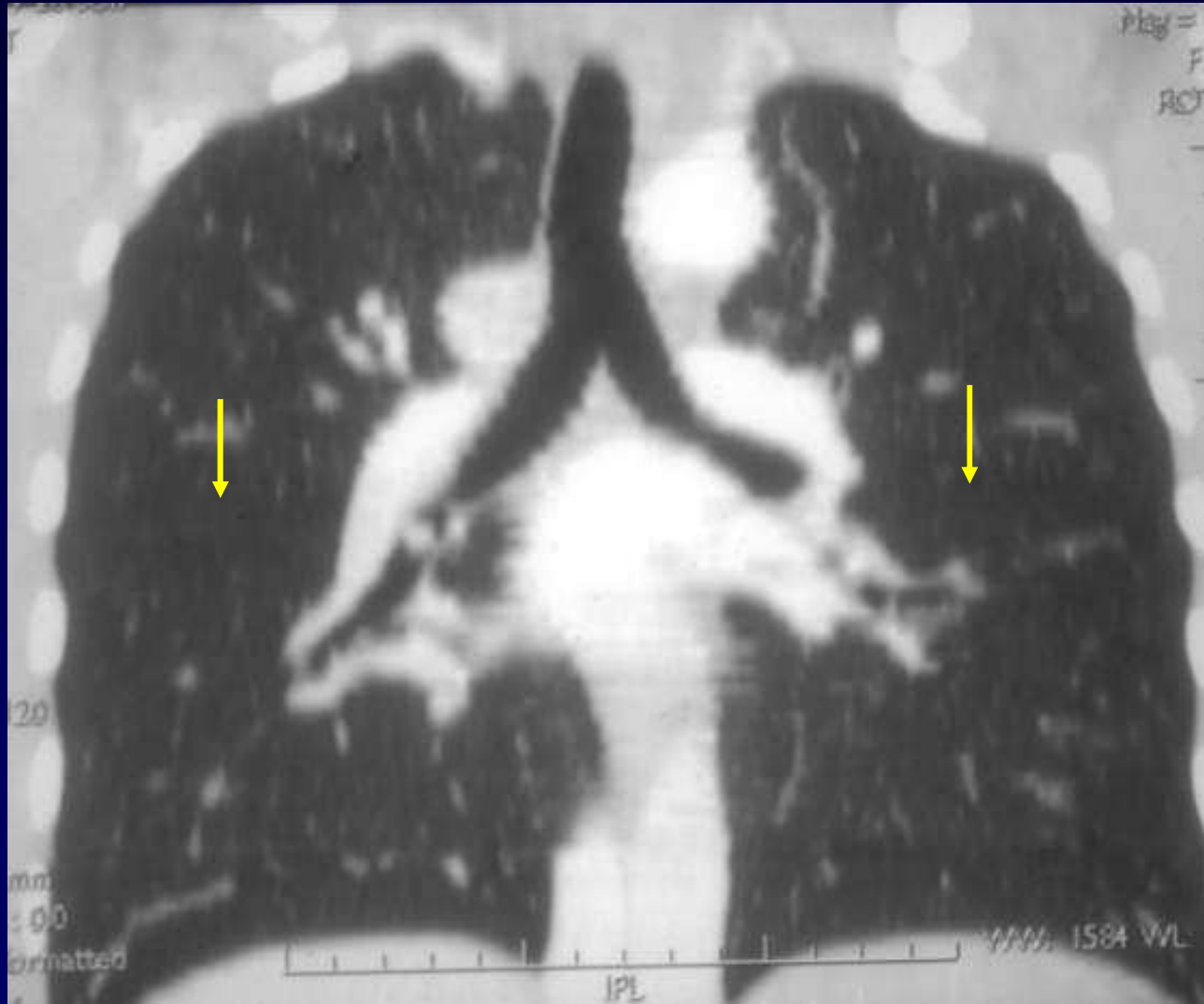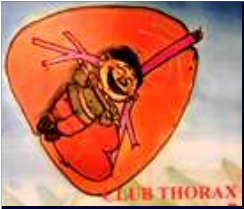Foie incertus + Continuation azygos

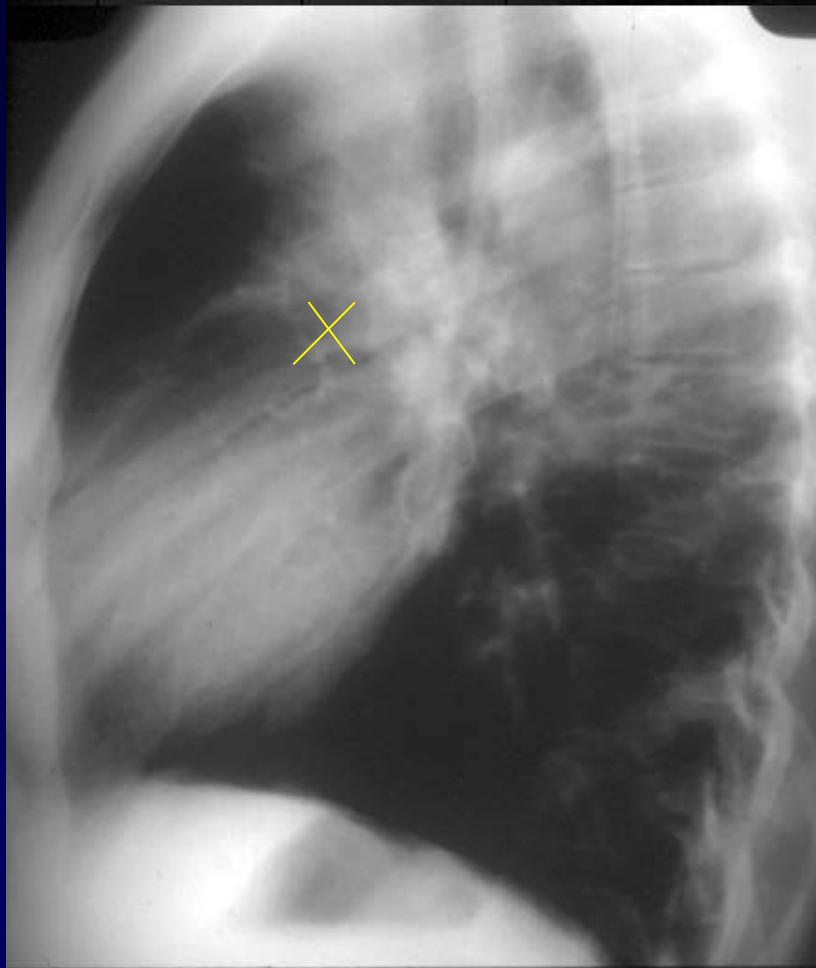

**Grosse veine azygos**

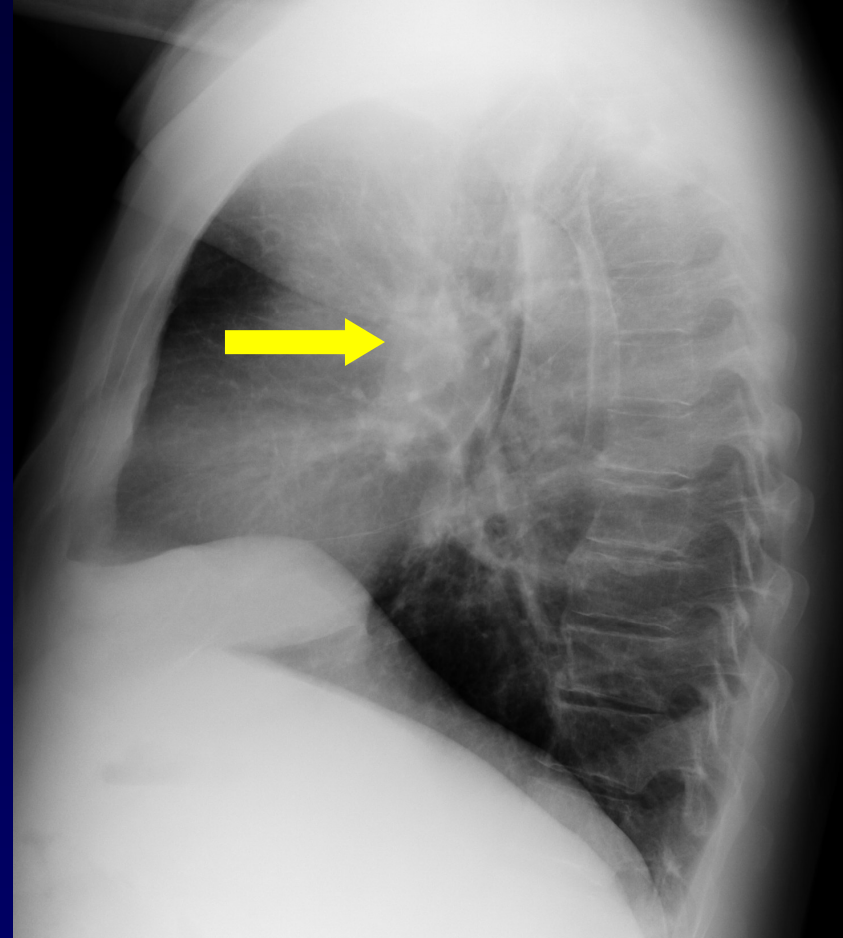


**Polysplénie**





**LEVO – ISOMERE**



**AN- ISOMERE( normal)**