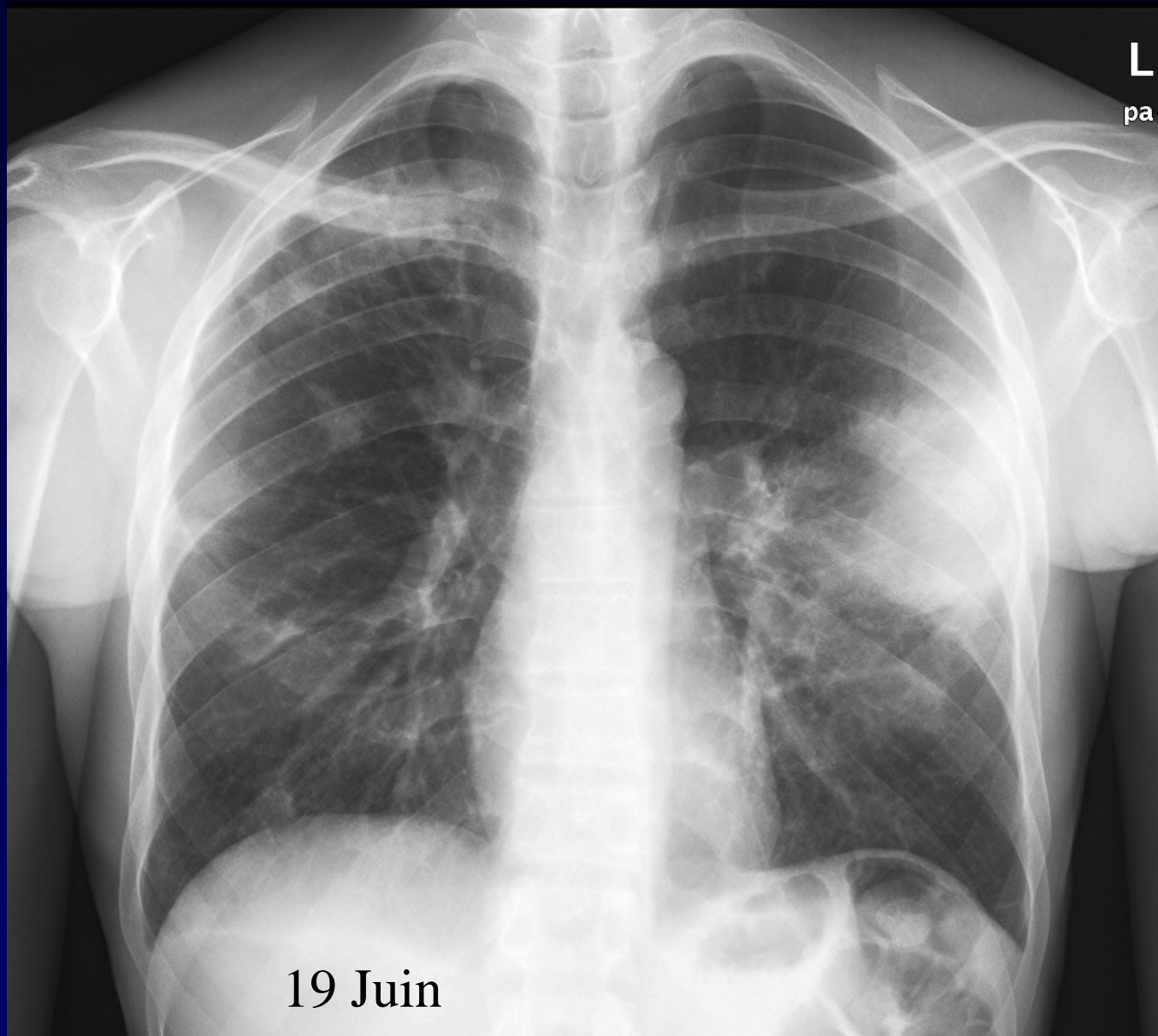

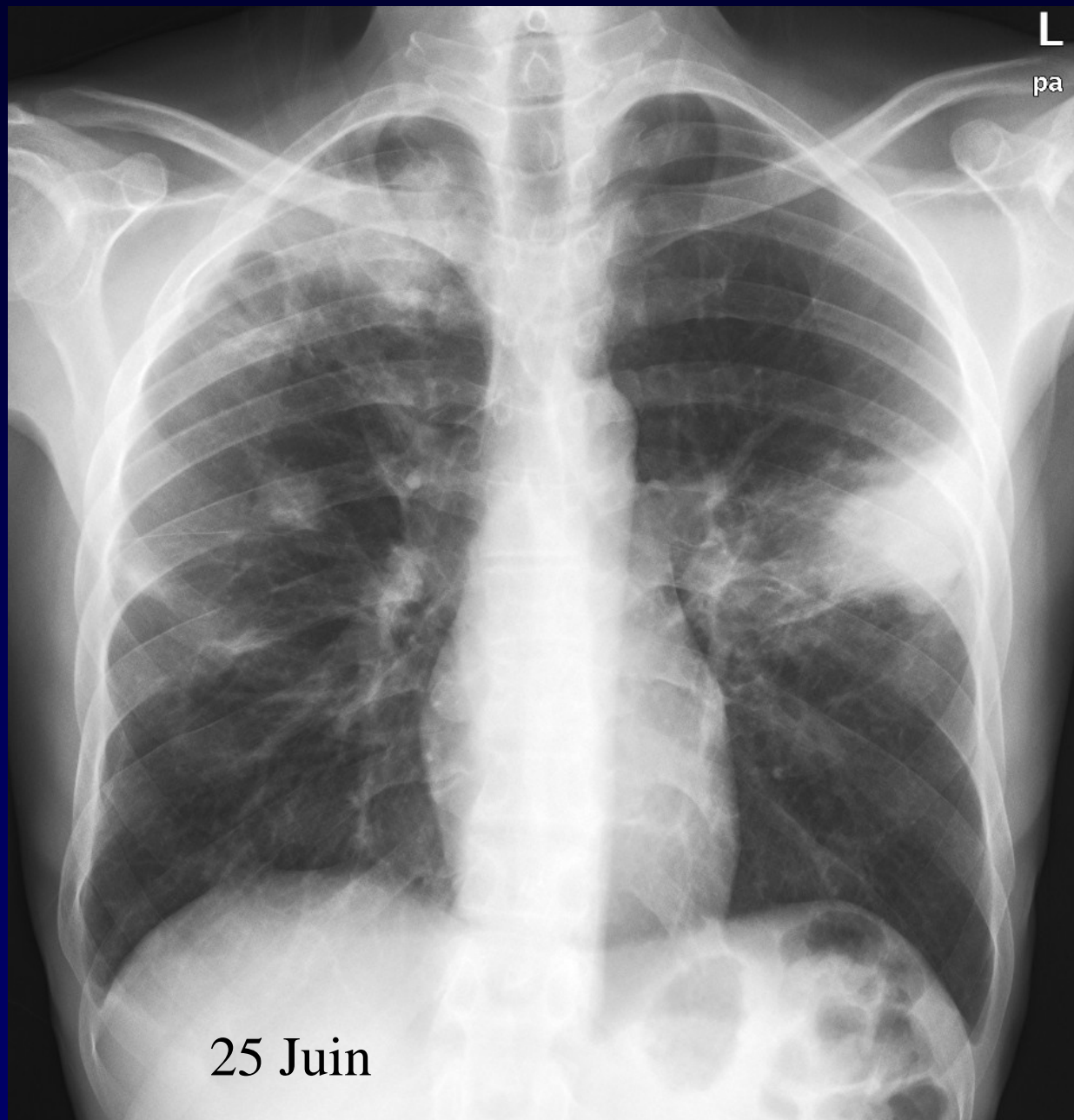

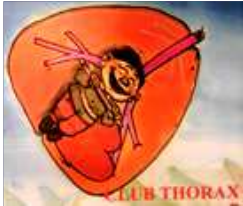
MP Debray

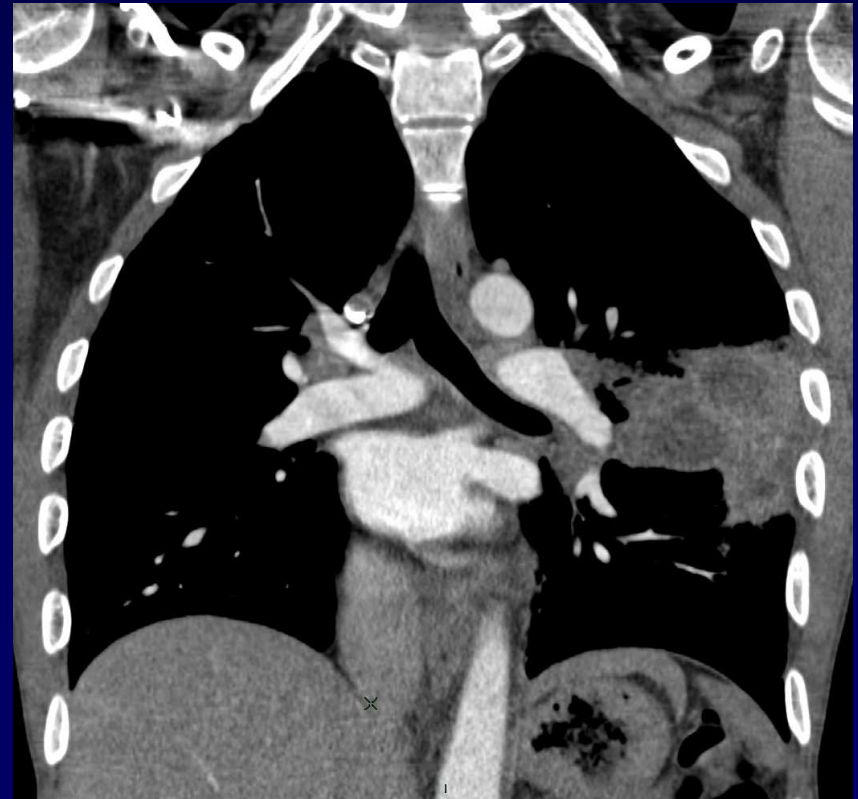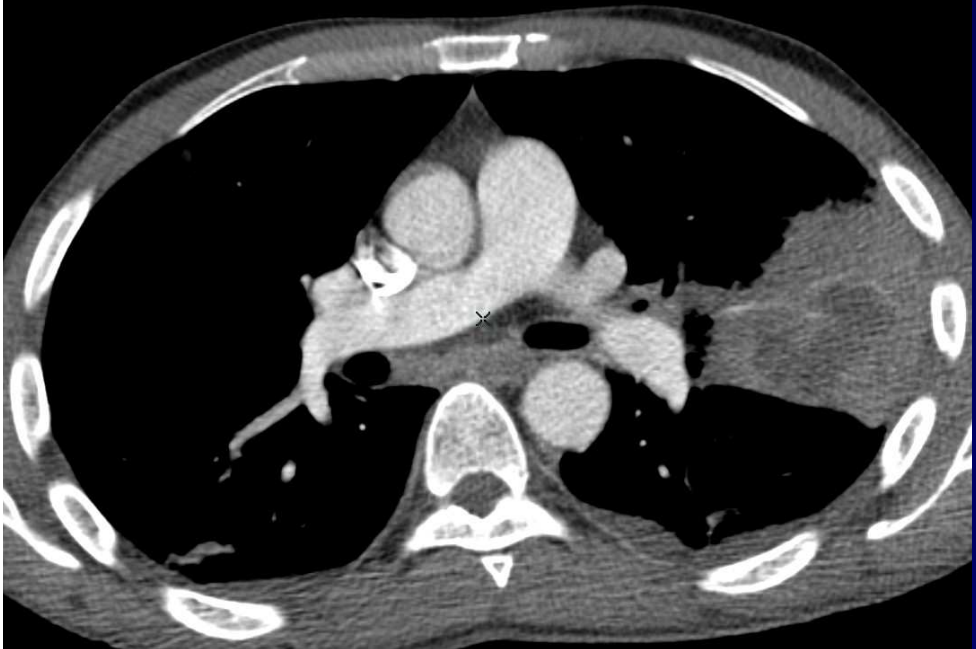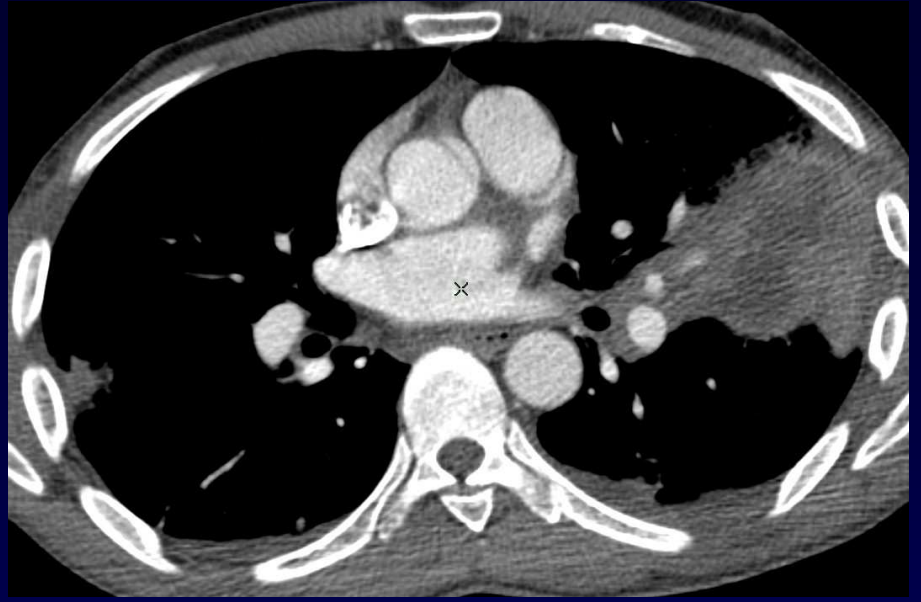
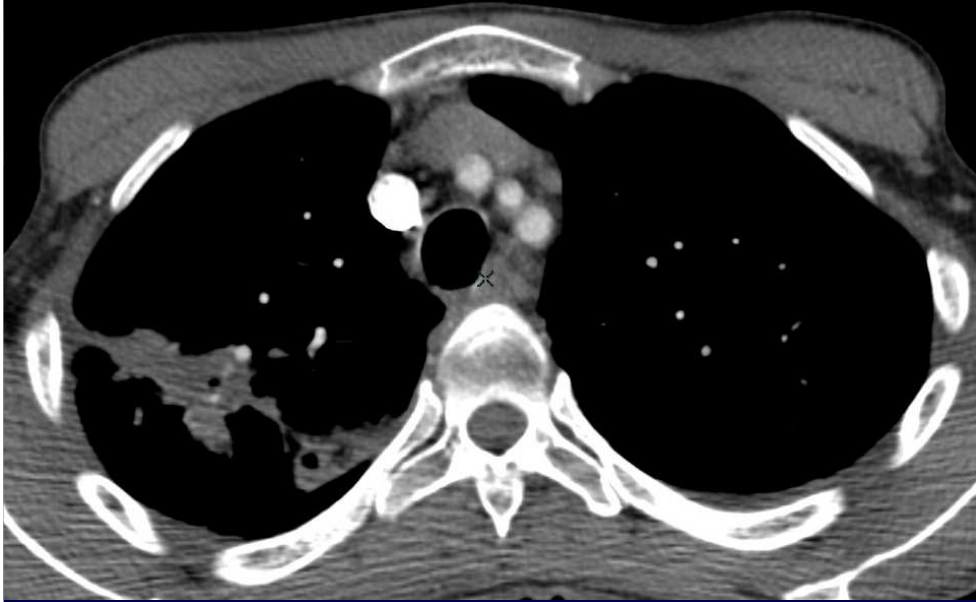Homme de 50 ans

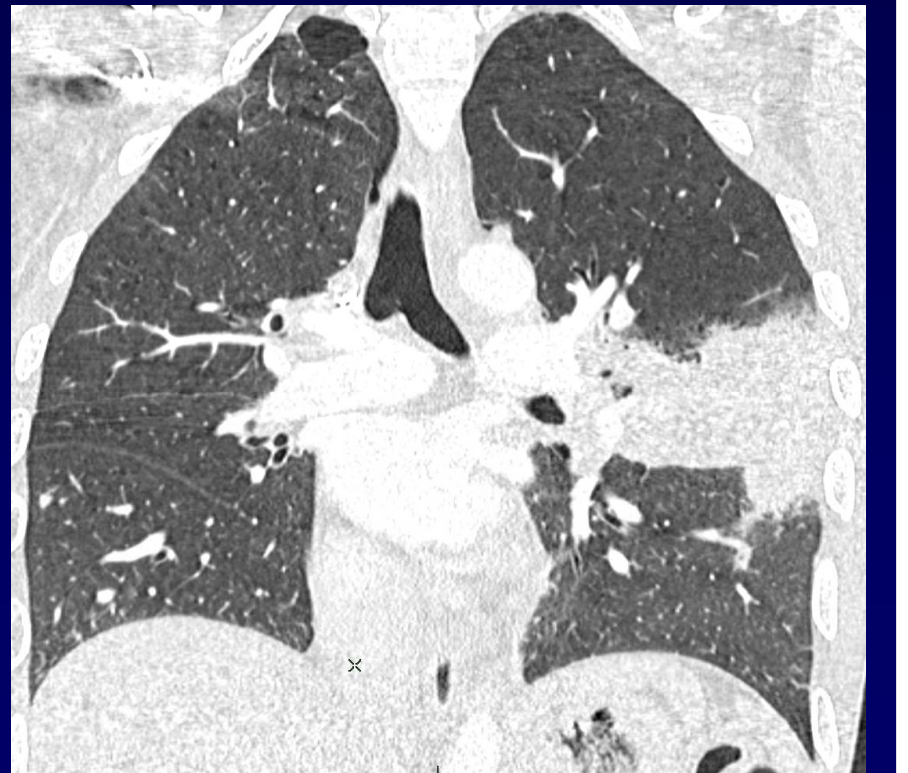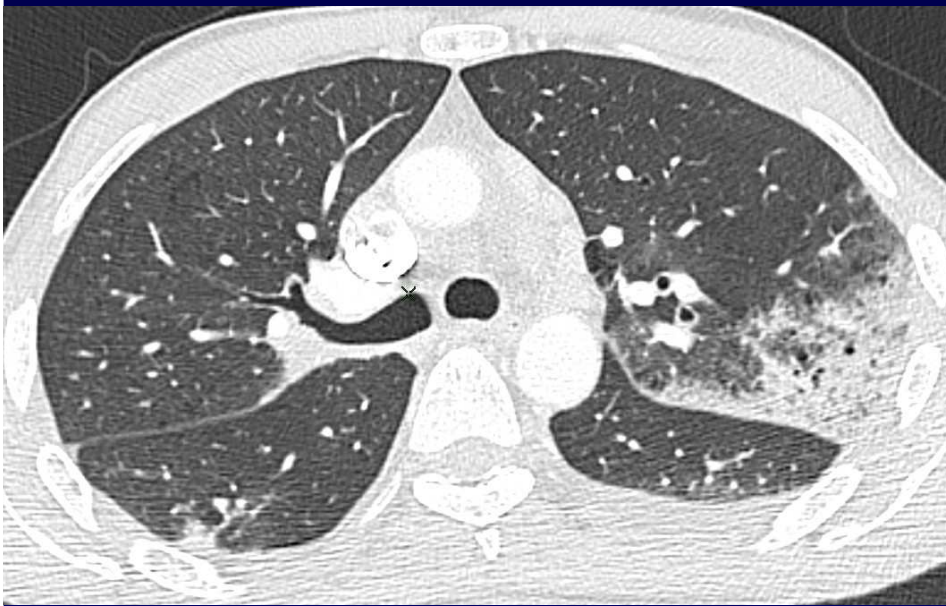
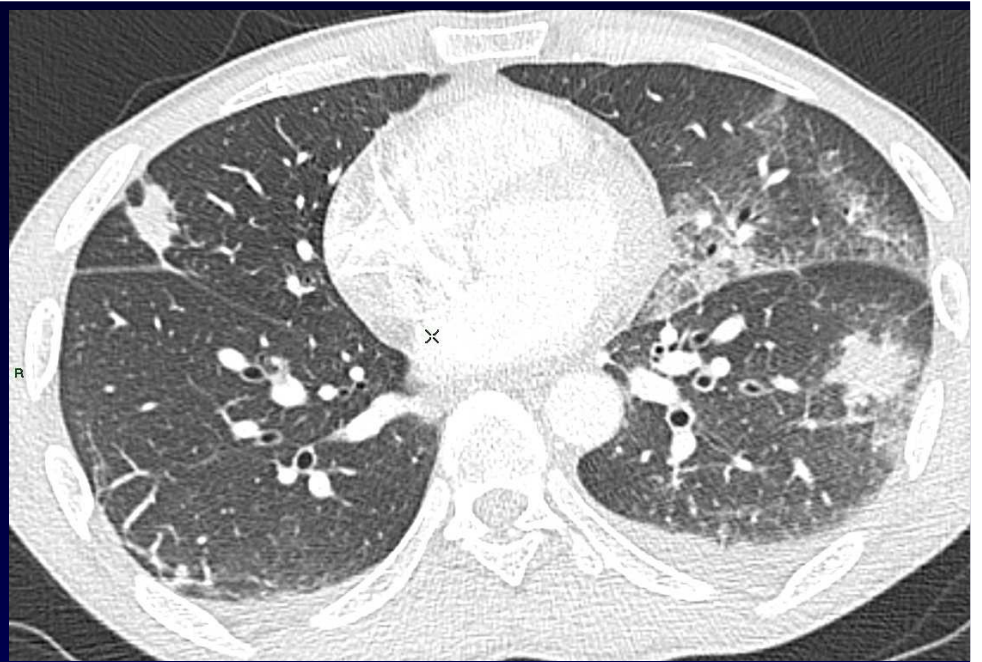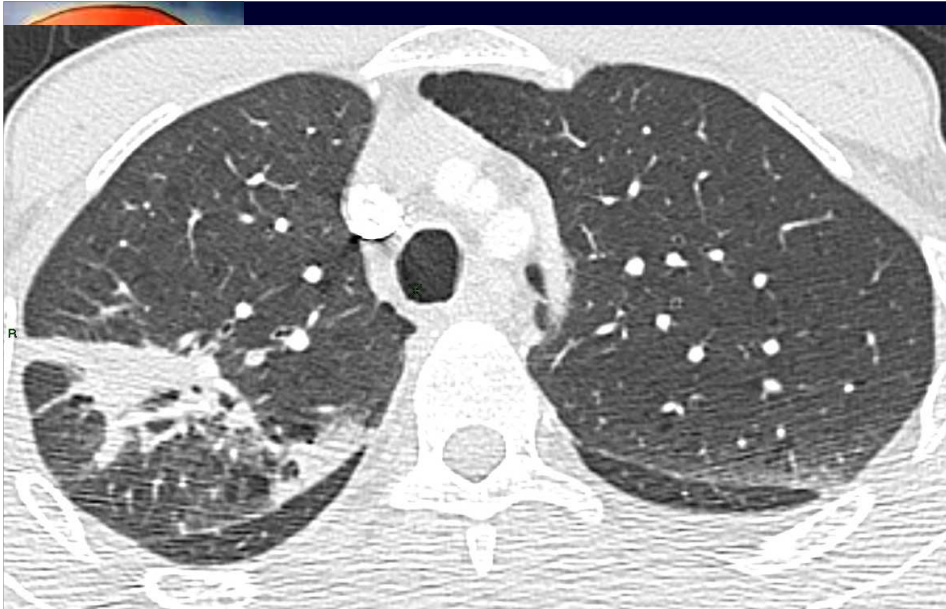AEG
Toux





25 Juin







Pas de germe retrouvé

ANCA -

LBA 67% PNN

BTB -



Diagnostic ?



Diagnostic

Actinomycose pulmonaire

diagnostic par biopsie pulmonaire



Evolution – Discussion – Points à retenir

Actinomyose thoracique

Bactérie G + anaérobie saprophyte de la cavité orale

Atteinte parenchymateuse

condensation chronique d'aspect nécrotique pseudotumorale

excavation fréquente

extension de proche en proche, sans respect des barrières anat

Atteinte endobronchique

colonisation secondaire d'une broncholitiase

Diagnostic bactériologique difficile



Références

Kim TS. AJR 2006;186:225

Mabeza GF ERJ 2003;21:545