



**A KHALIL**

**MF CARETTE**

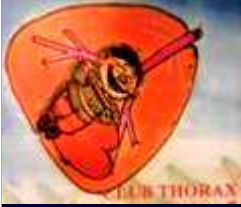Femme de 27 ans

Enceinte de 28 semaines, elle présente une crise convulsive partielle puis généralisée.

L'examen clinique est normal.

Les gaz du sang:  $\text{PaO}_2 = 72\text{mmHg}$ ,  $\text{PaCO}_2 = 29\text{mmHg}$ ,  $\text{pH} = 7,39$

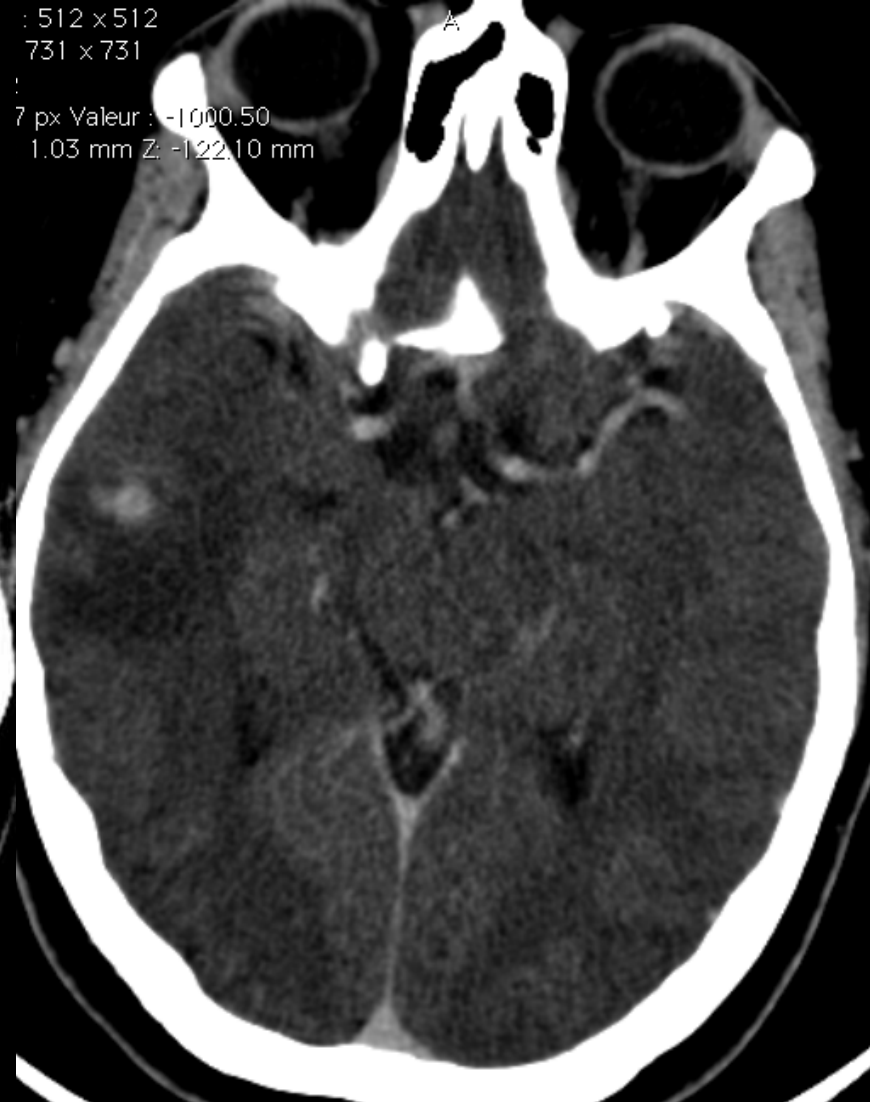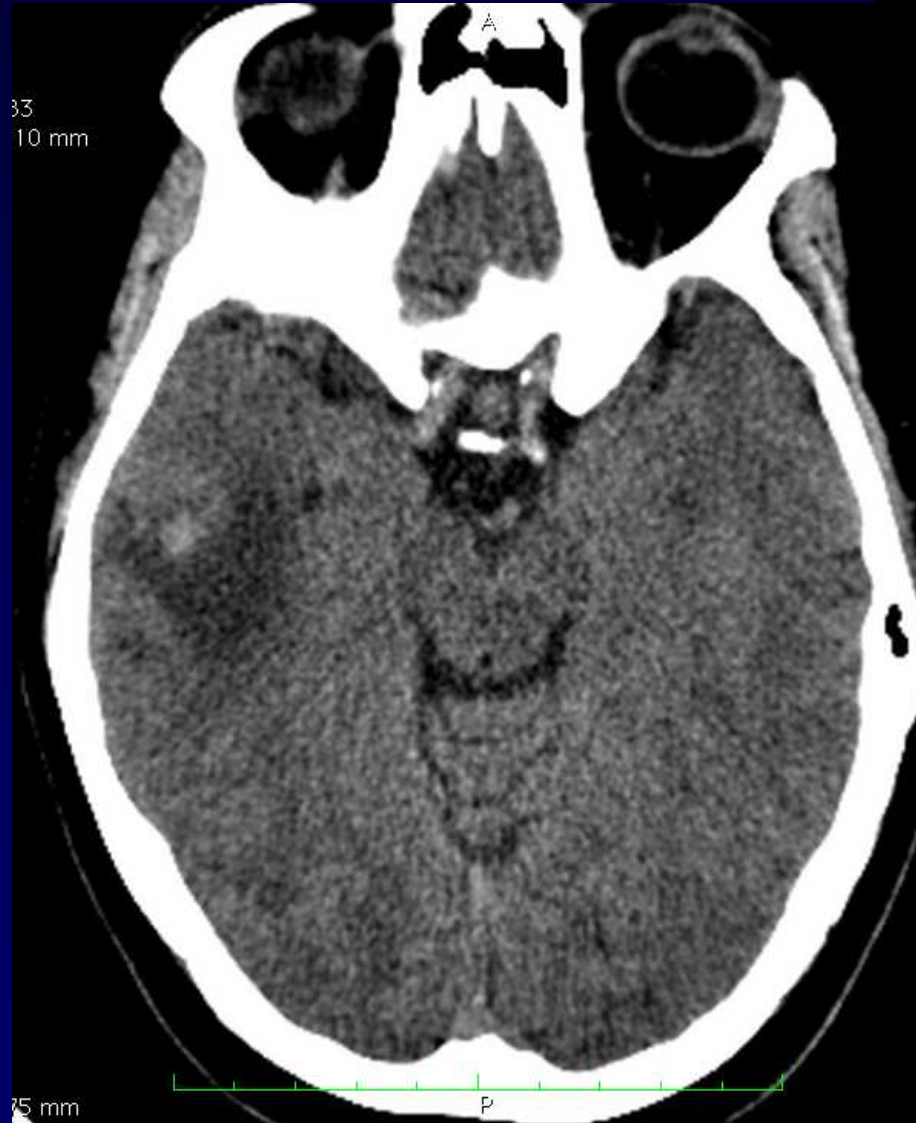TDM Cérébrale



# TDM Cérébrale

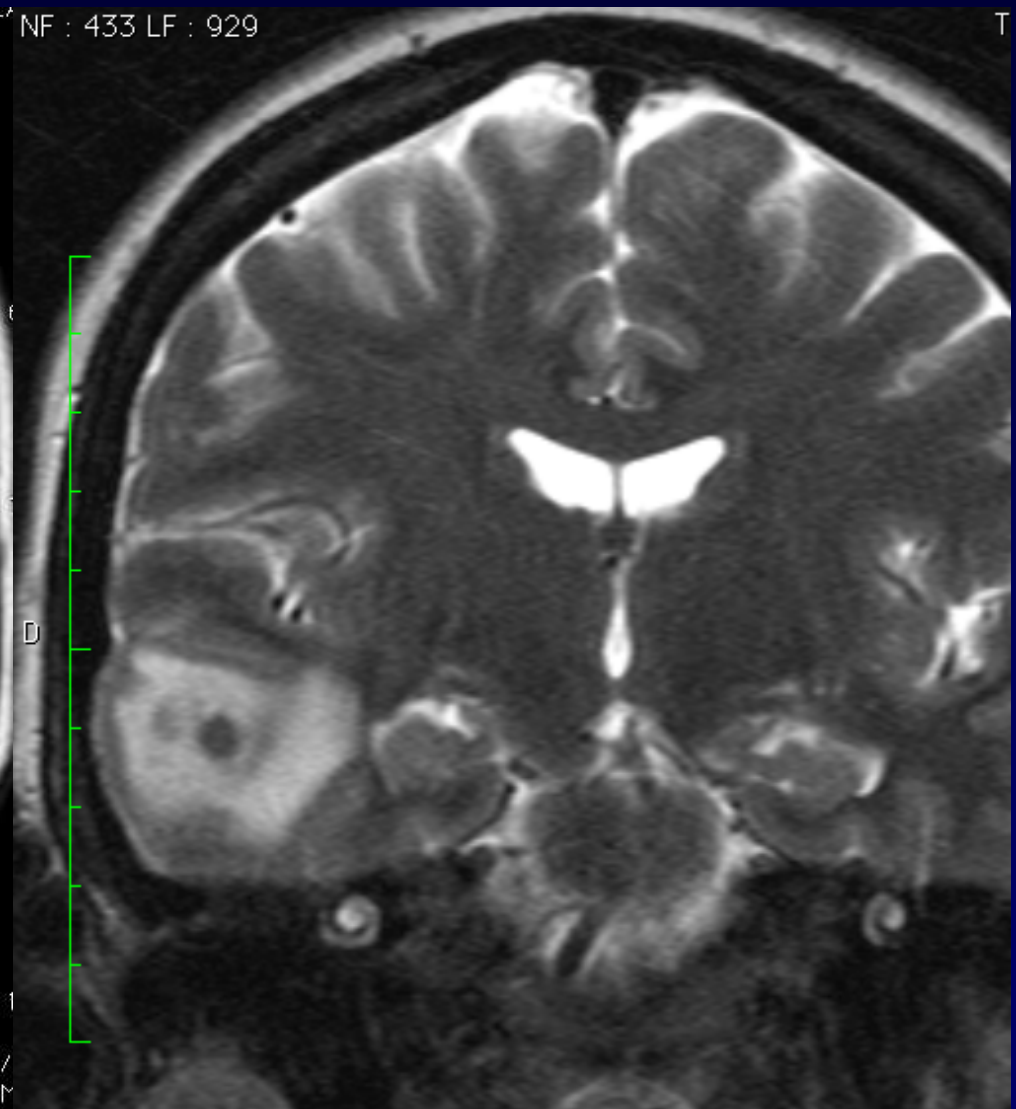
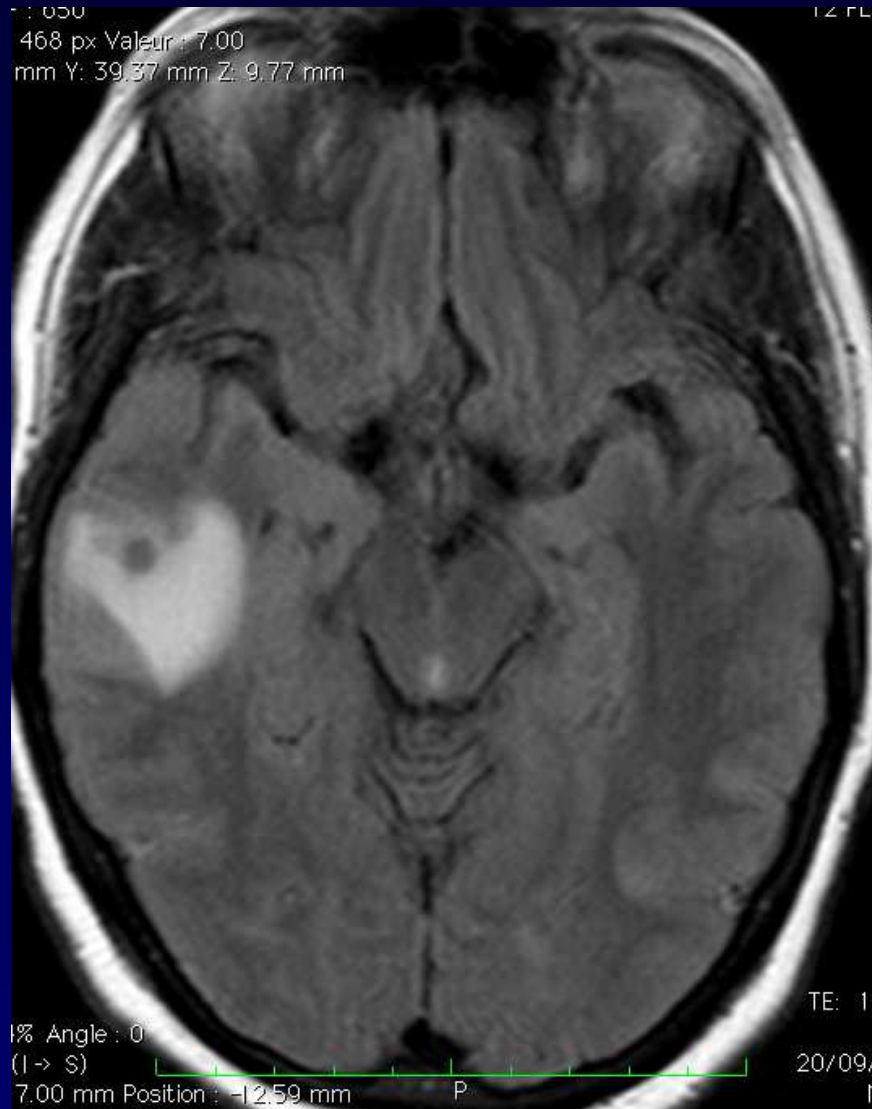
Iode -

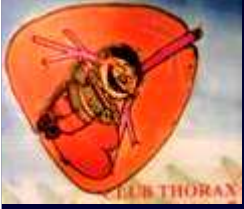Iode +





# IRM cérébrale



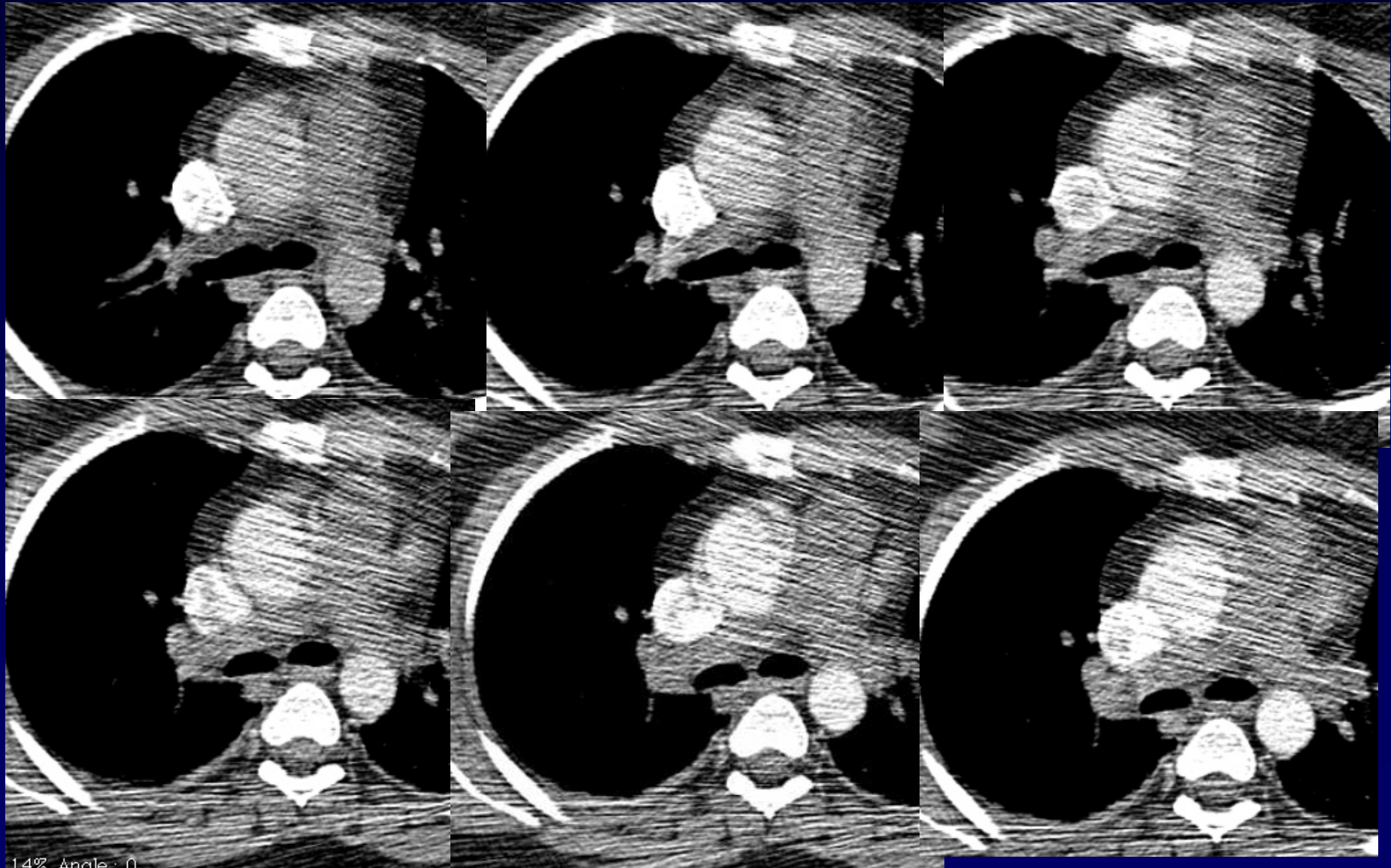


Une scintigraphie à la recherche d'embolie pulmonaire est ininterprétable.

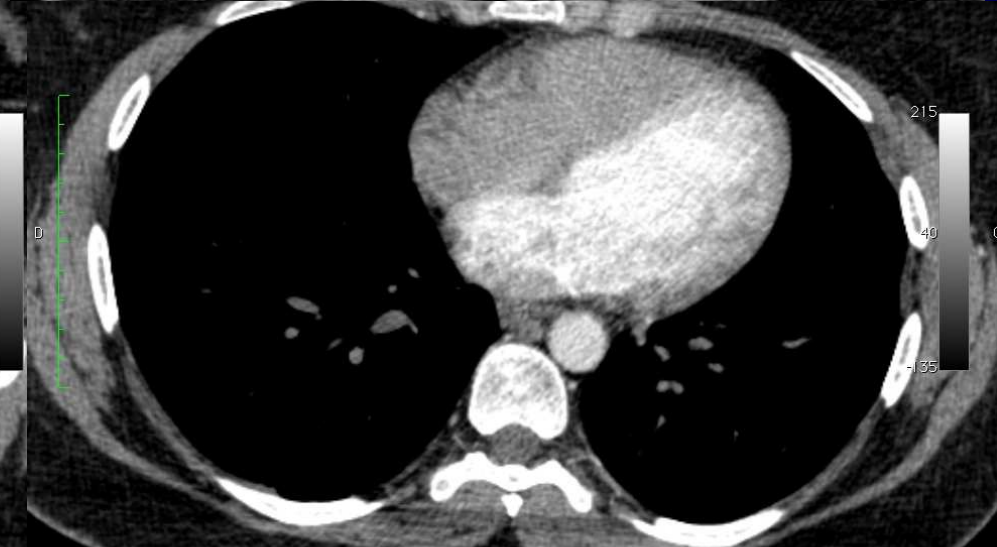
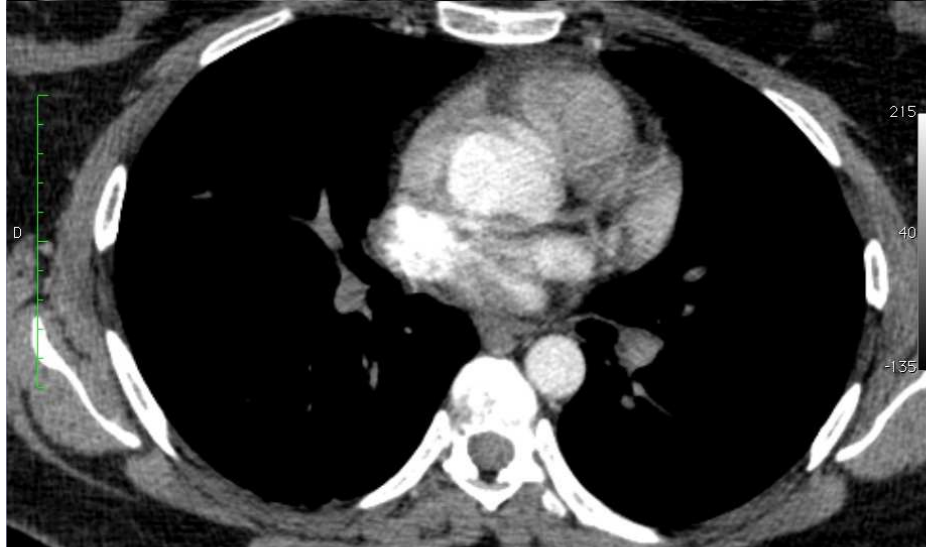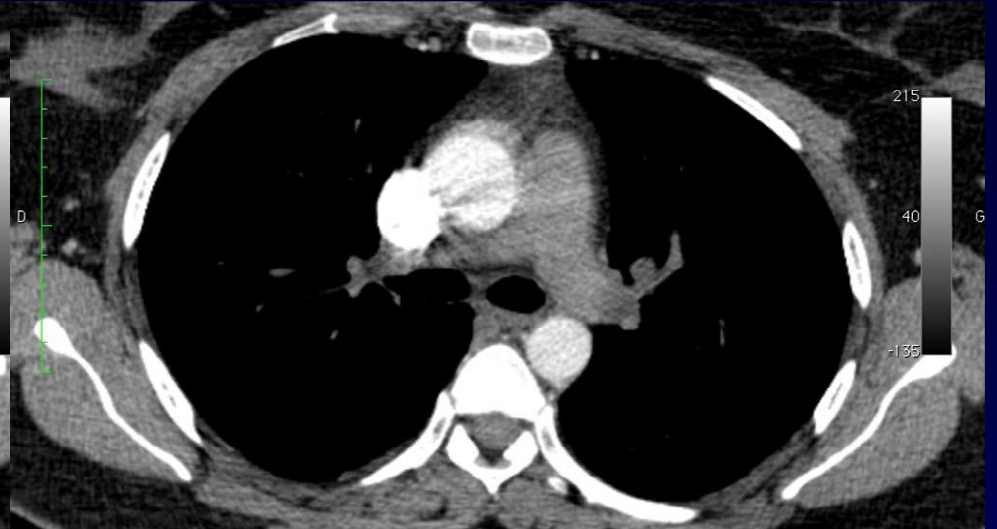
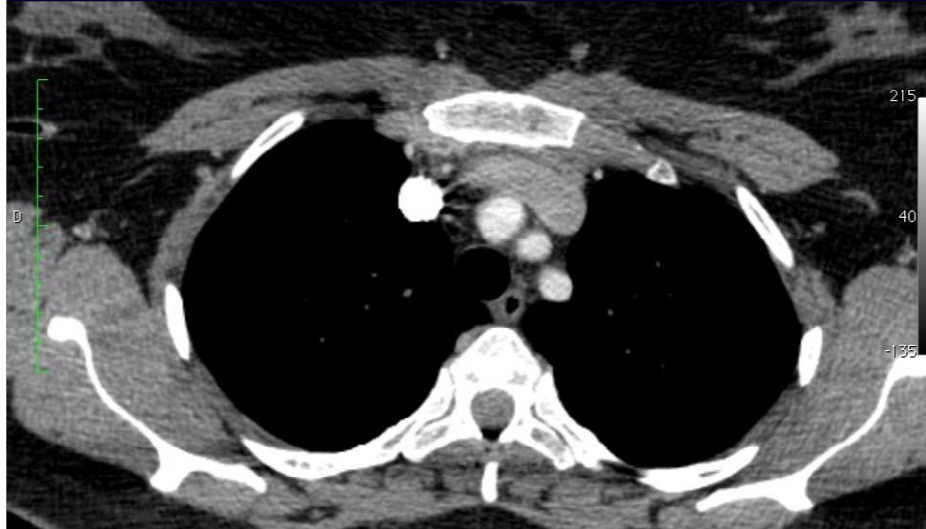Angio-TDM à la recherche d'embolie pulmonaire



# Suivi de bolus



14% Angle: 0



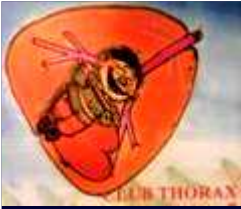Zoom : 189% Angle : 0  
Im : 137/301 (S -> I)  
Epaisseur : 1.00 mm Position : 513.60 mm

Zoom : 189% Angle : 0  
13/03/08 19:13 Im : 171/301 (S -> I)  
Made In O. Epaisseur : 1.00 mm Position : 479.60 mm

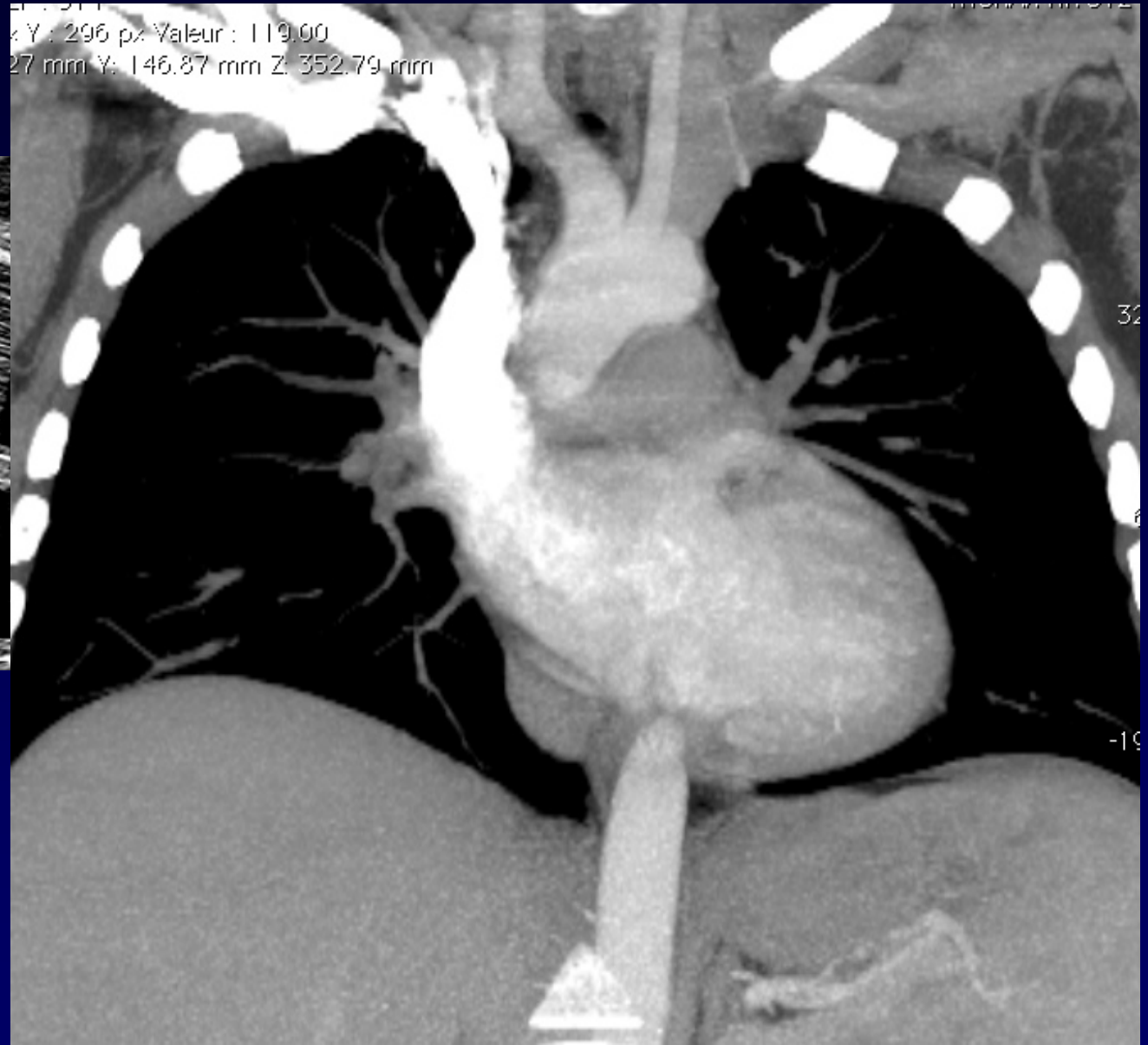
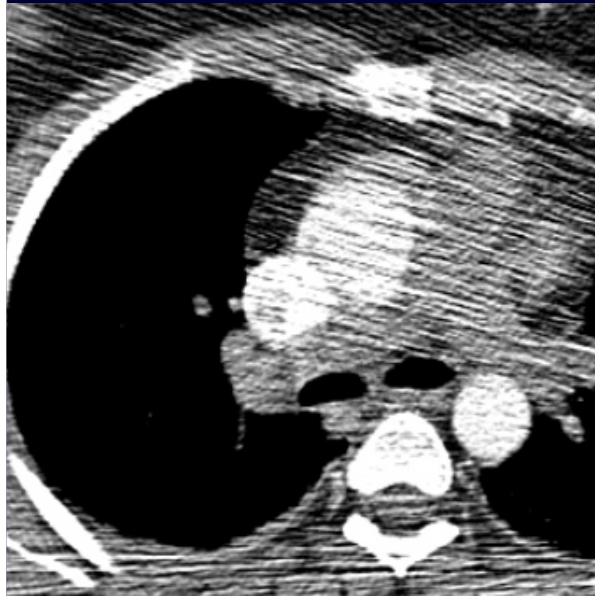
13/03/08 19:13:52  
Made In OsirX

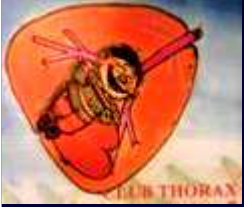

**Diagnostic ?**



z Y : 296 px Valeur : 119.00  
27 mm Y: 146.87 mm Z: 352.79 mm





## Diagnostic

Abcès cérébral secondaire à un shunt droit-gauche  
Abouchement anormal de la veine cave supérieure  
dans l'atrium gauche