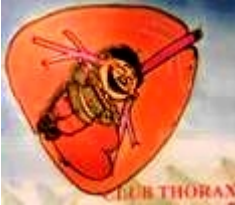



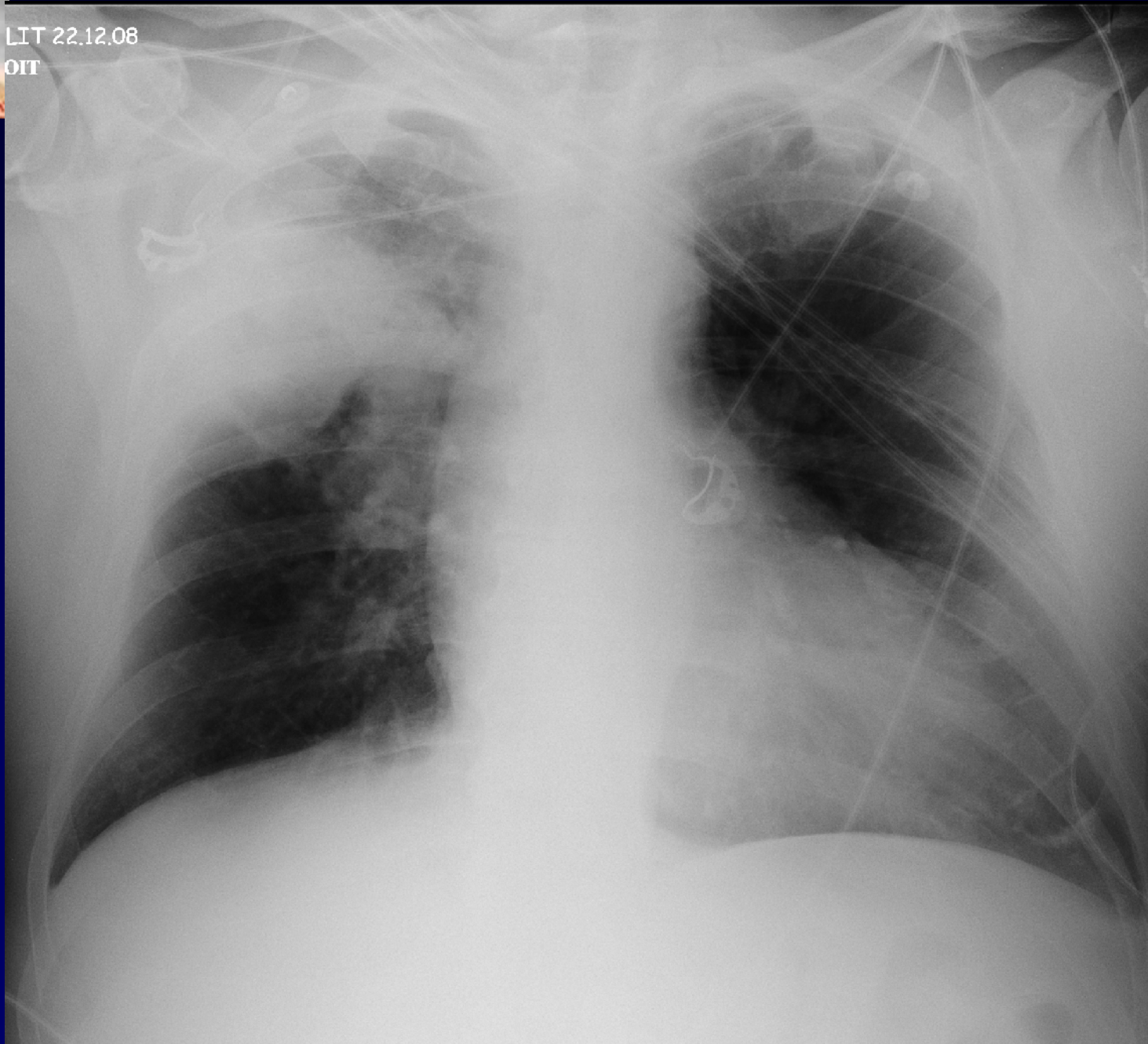
**M EL HAJJAM
P LACOMBE**

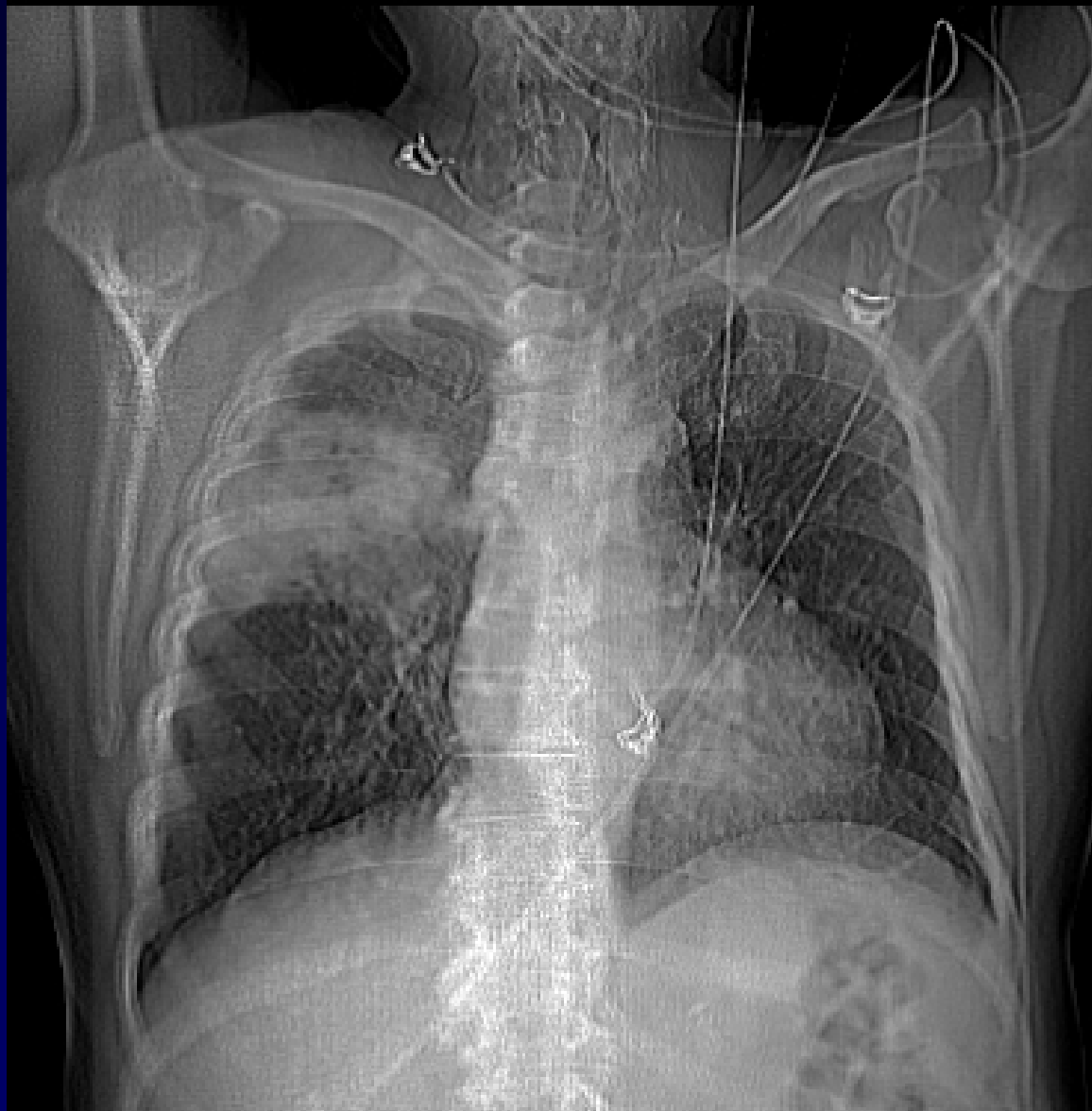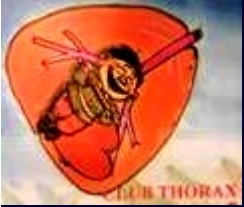Homme de 68 ans

Hémoptysie abondante de sang noirâtre.

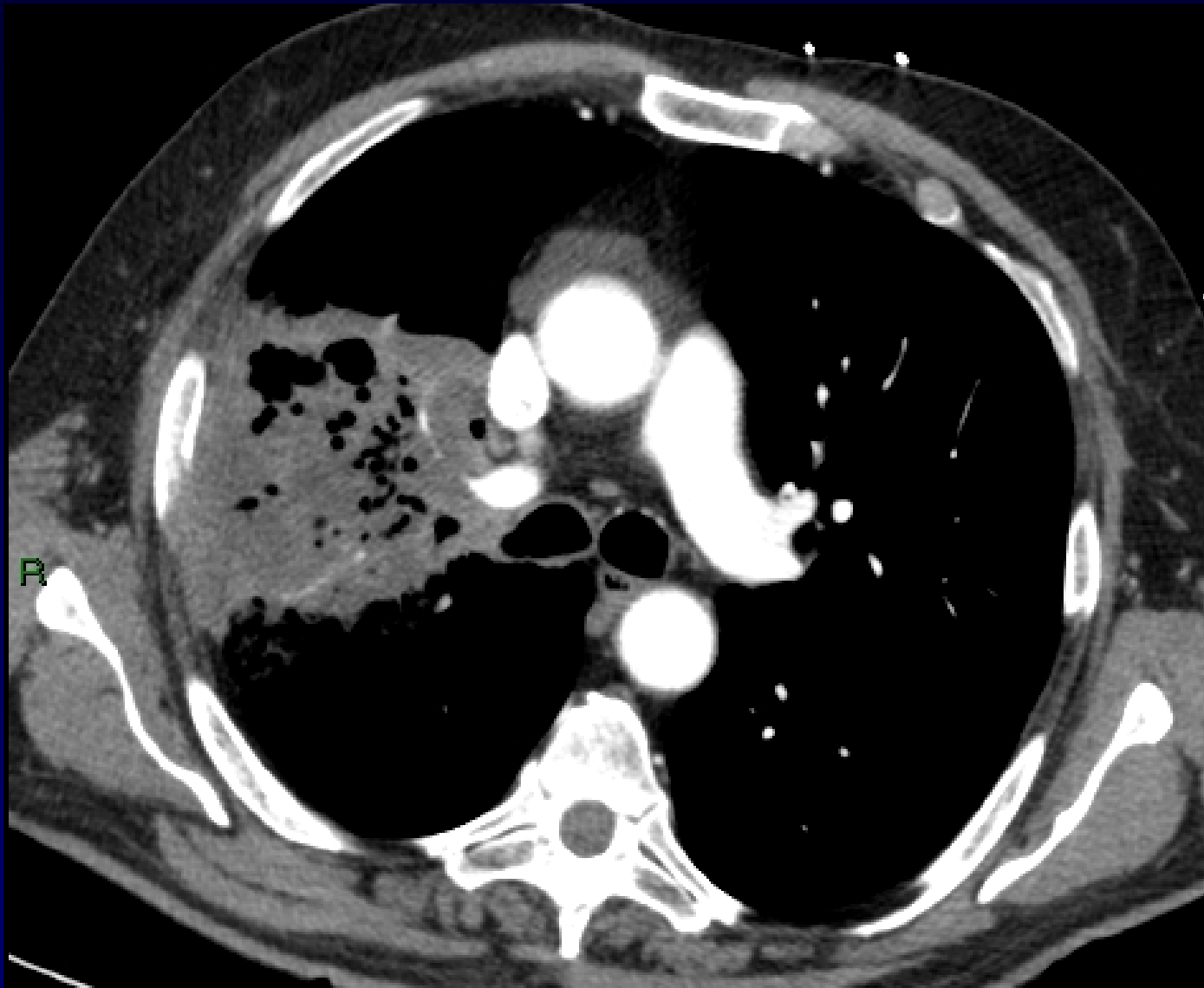
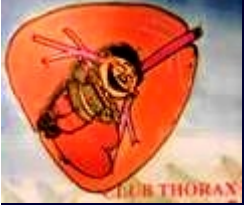


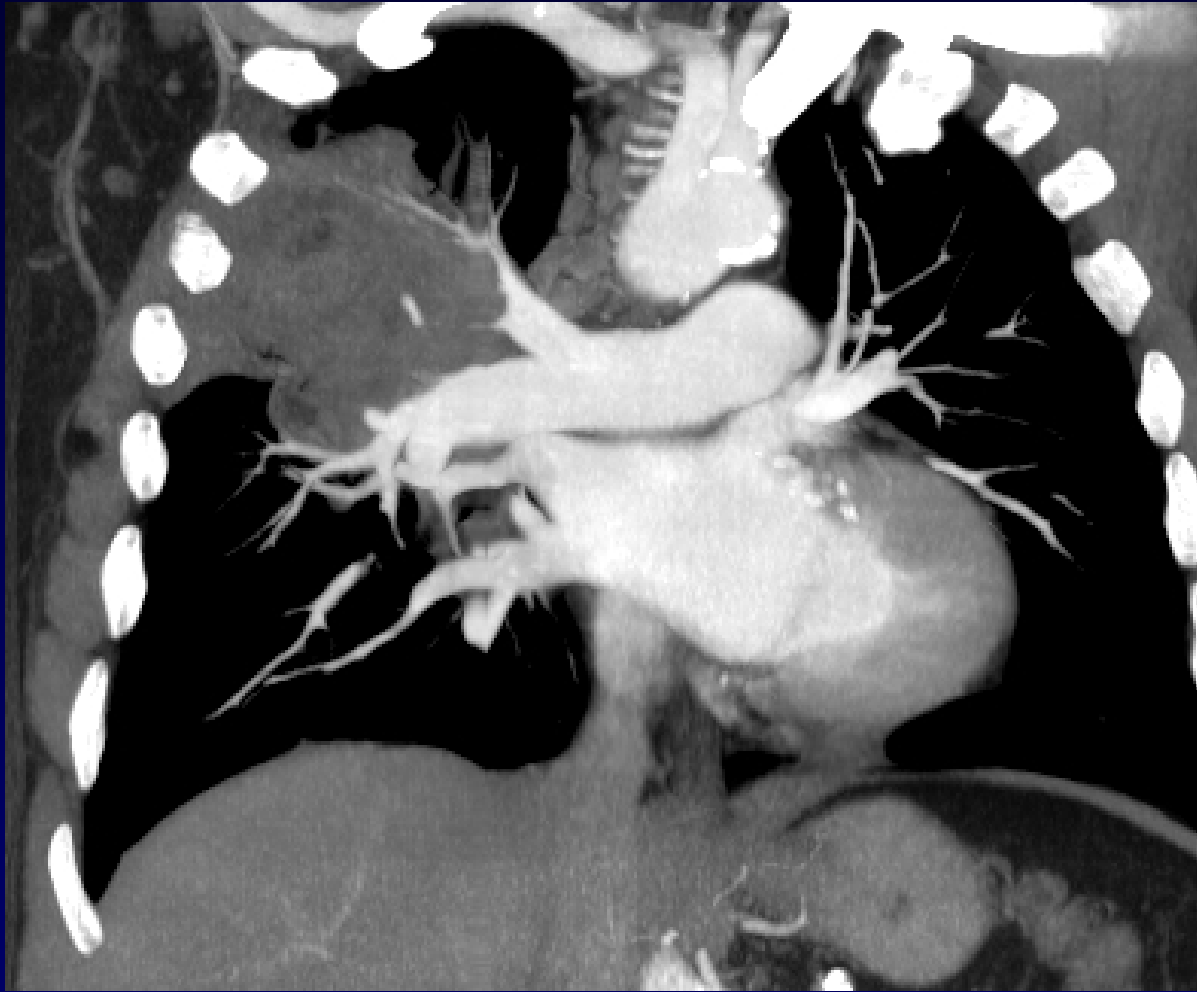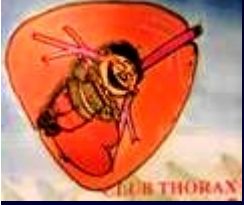LIT 22.12.08
OIT

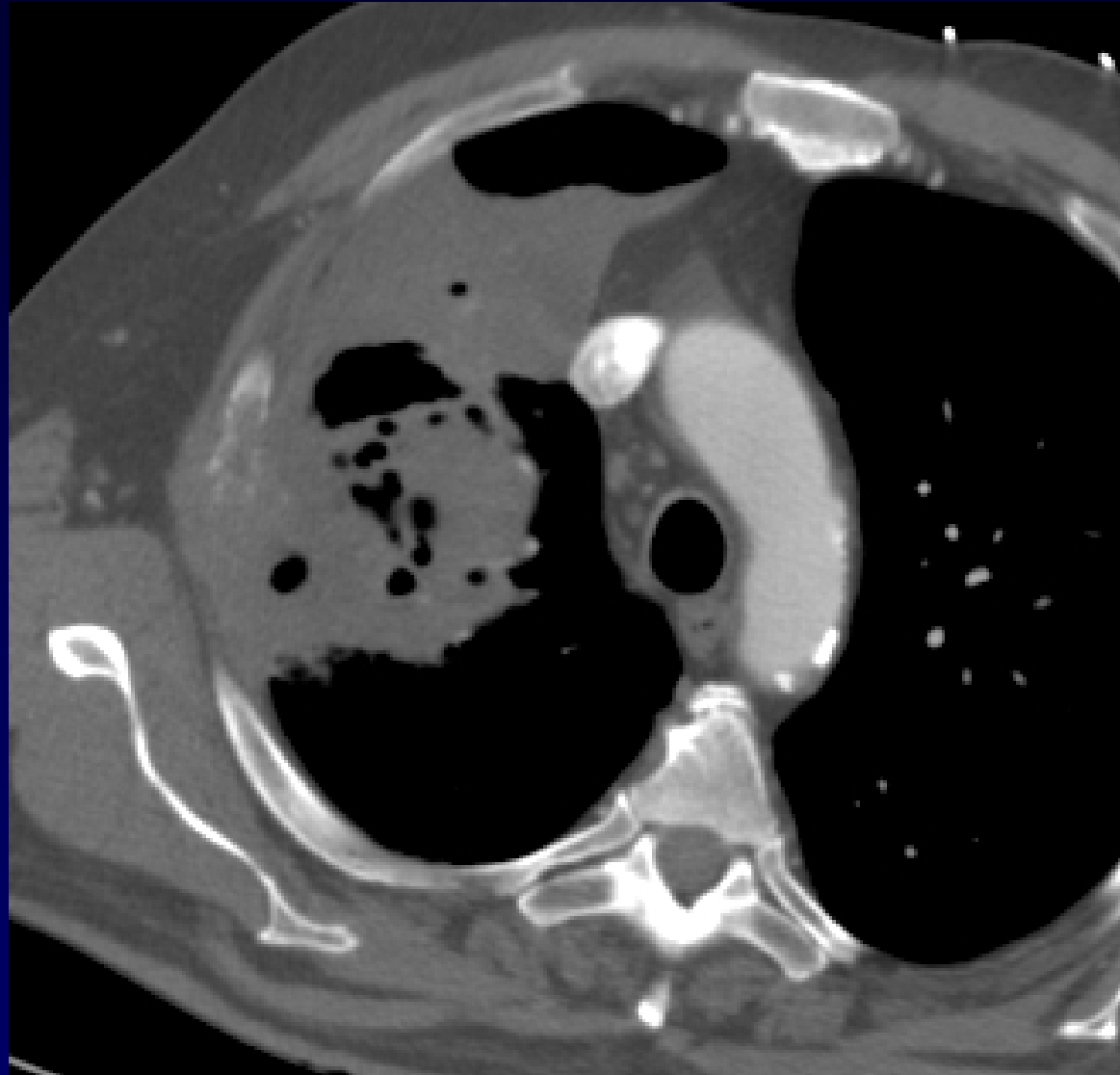
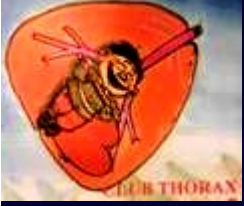

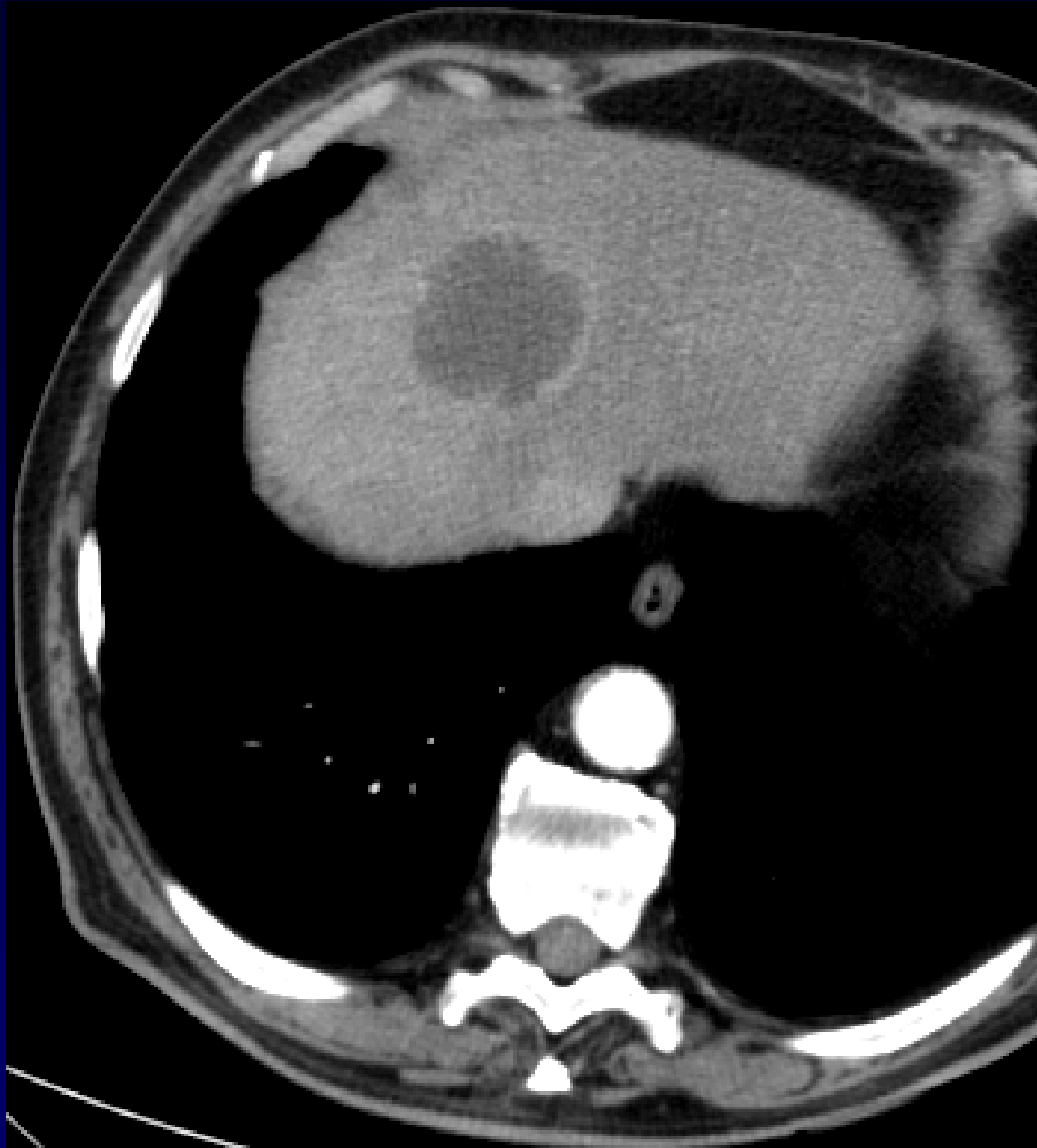

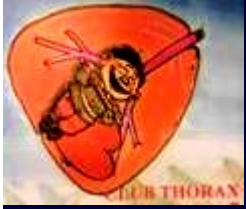
Scout view



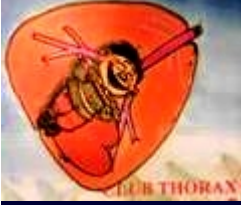







Diagnostic ?



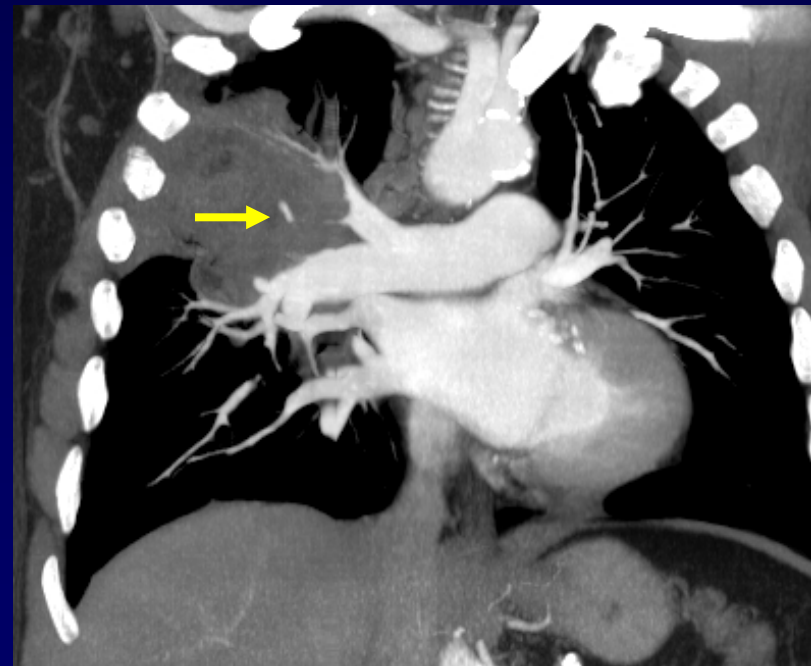Diagnostic

Cancer broncho-pulmonaire **excavé
du lobe supérieur droit.**

Extension costale et pariétale

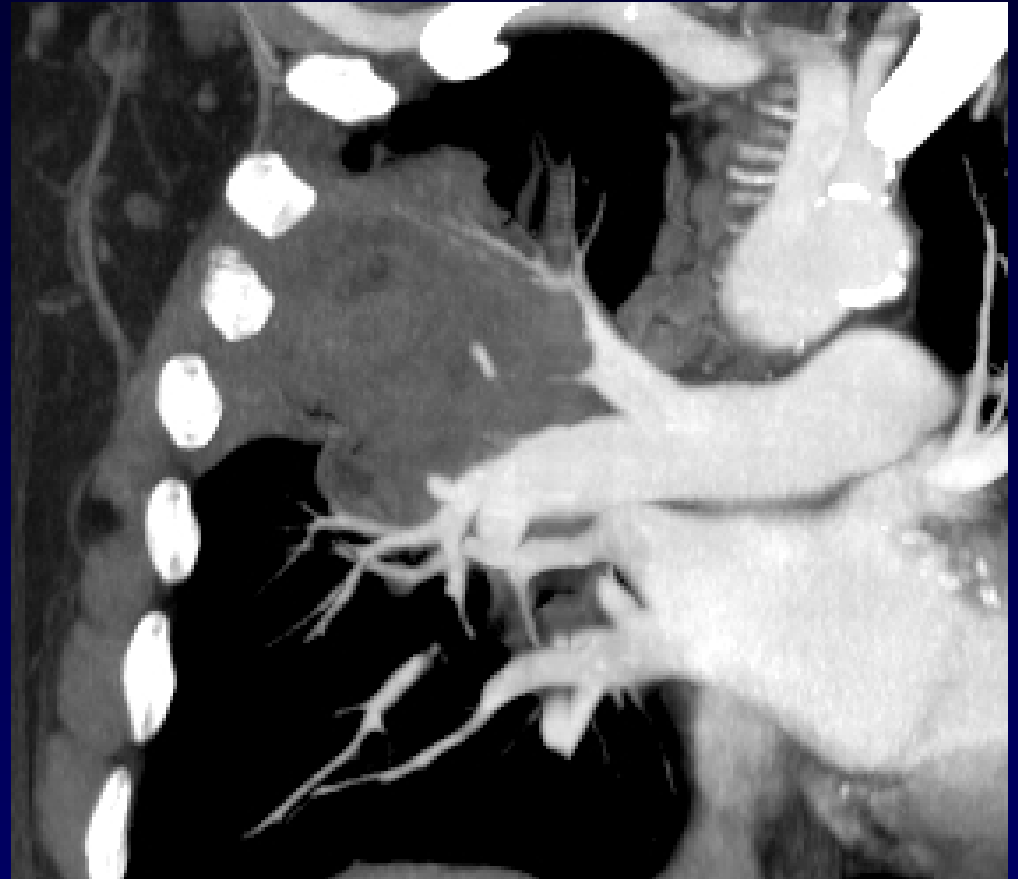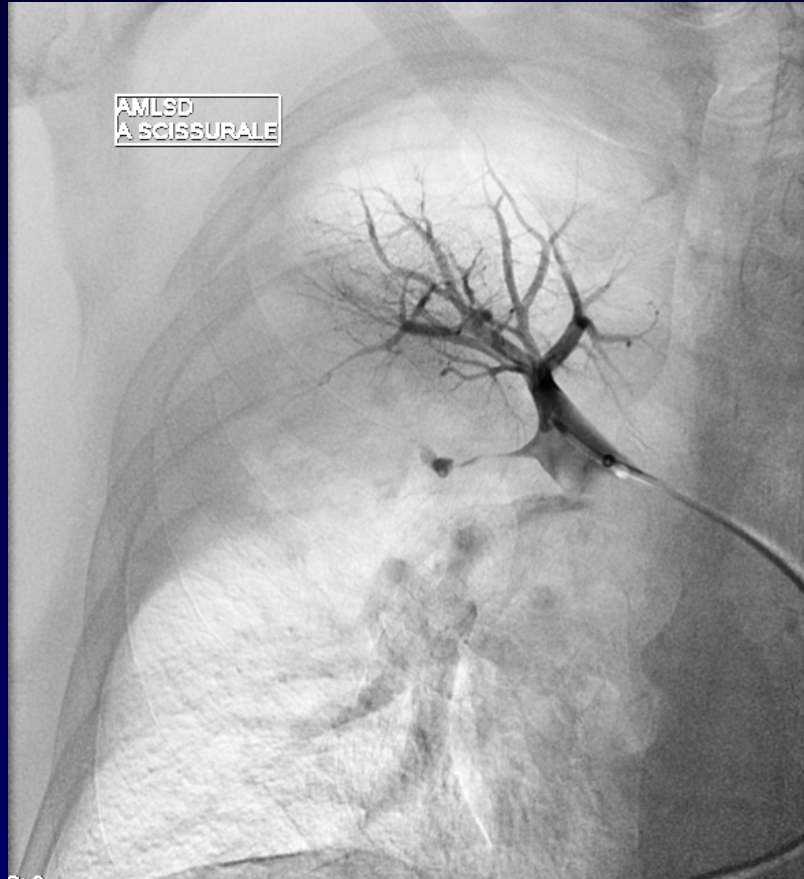
Métastases hépatiques et cérébrales

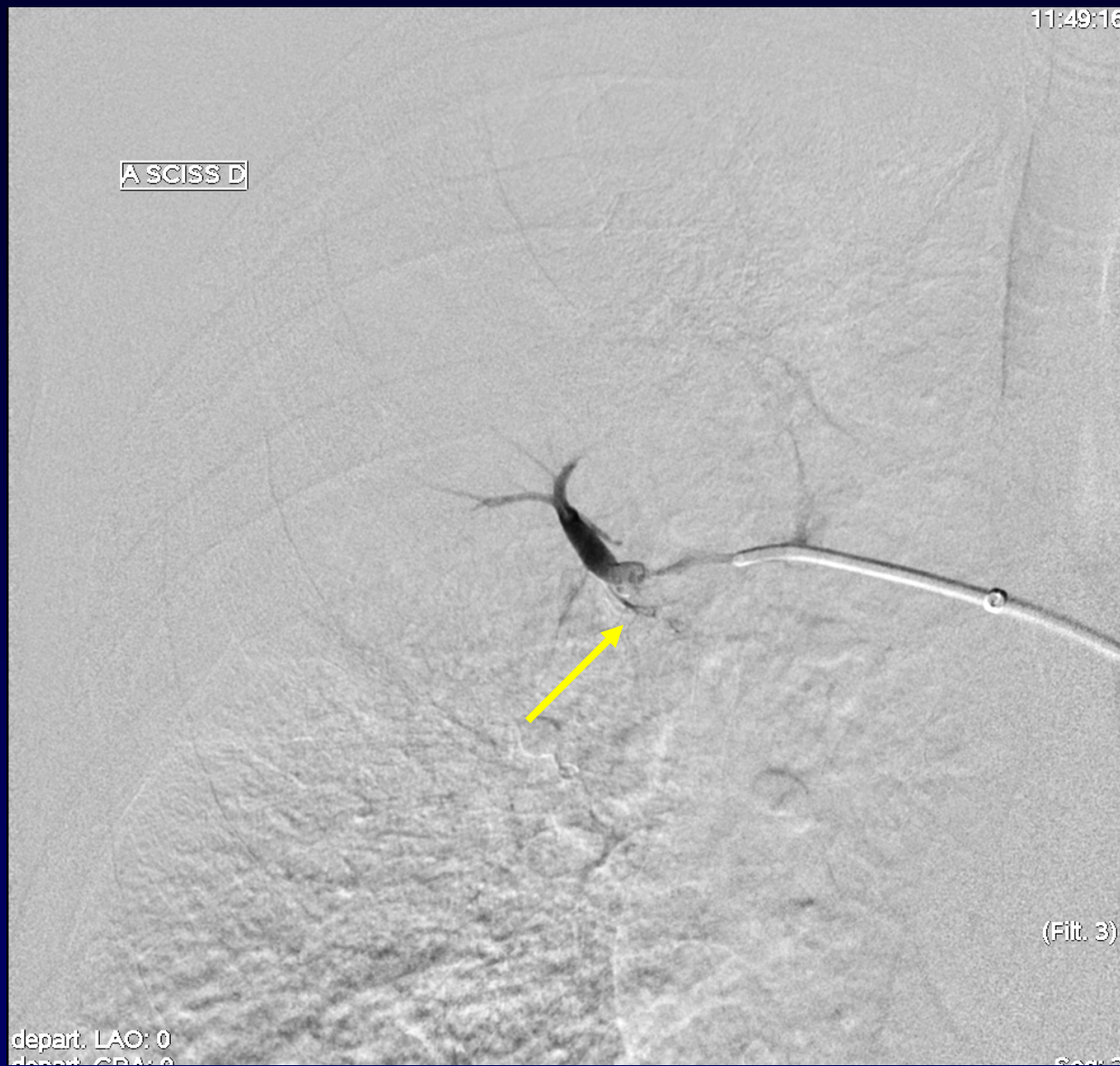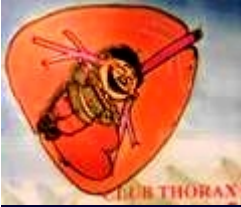**Hémoptysie par érosion
des branches artérielles
pulmonaires,
d'où le sang « noir » !**



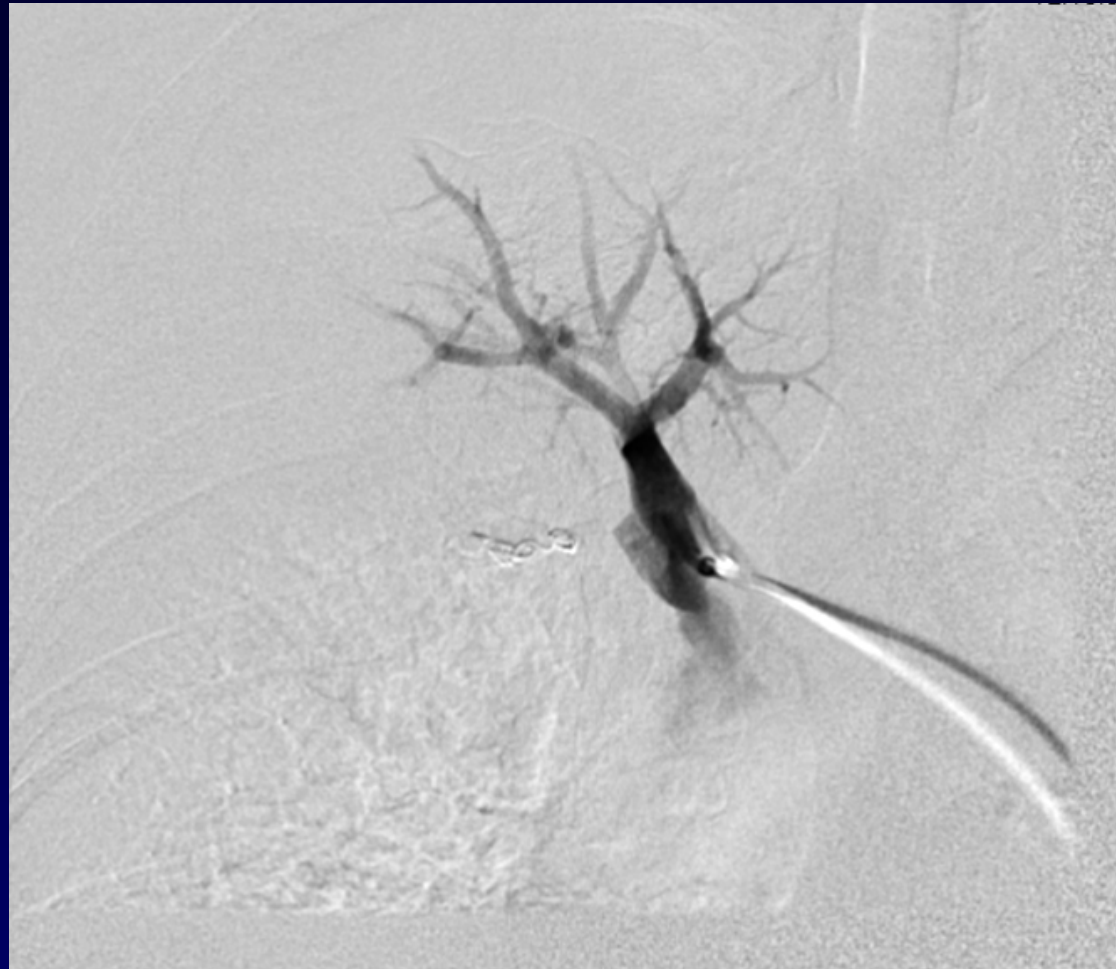

Conduite à tenir ?





Rupture artérielle pulmonaire



**Vaso-occlusion artérielle
par spires métalliques**