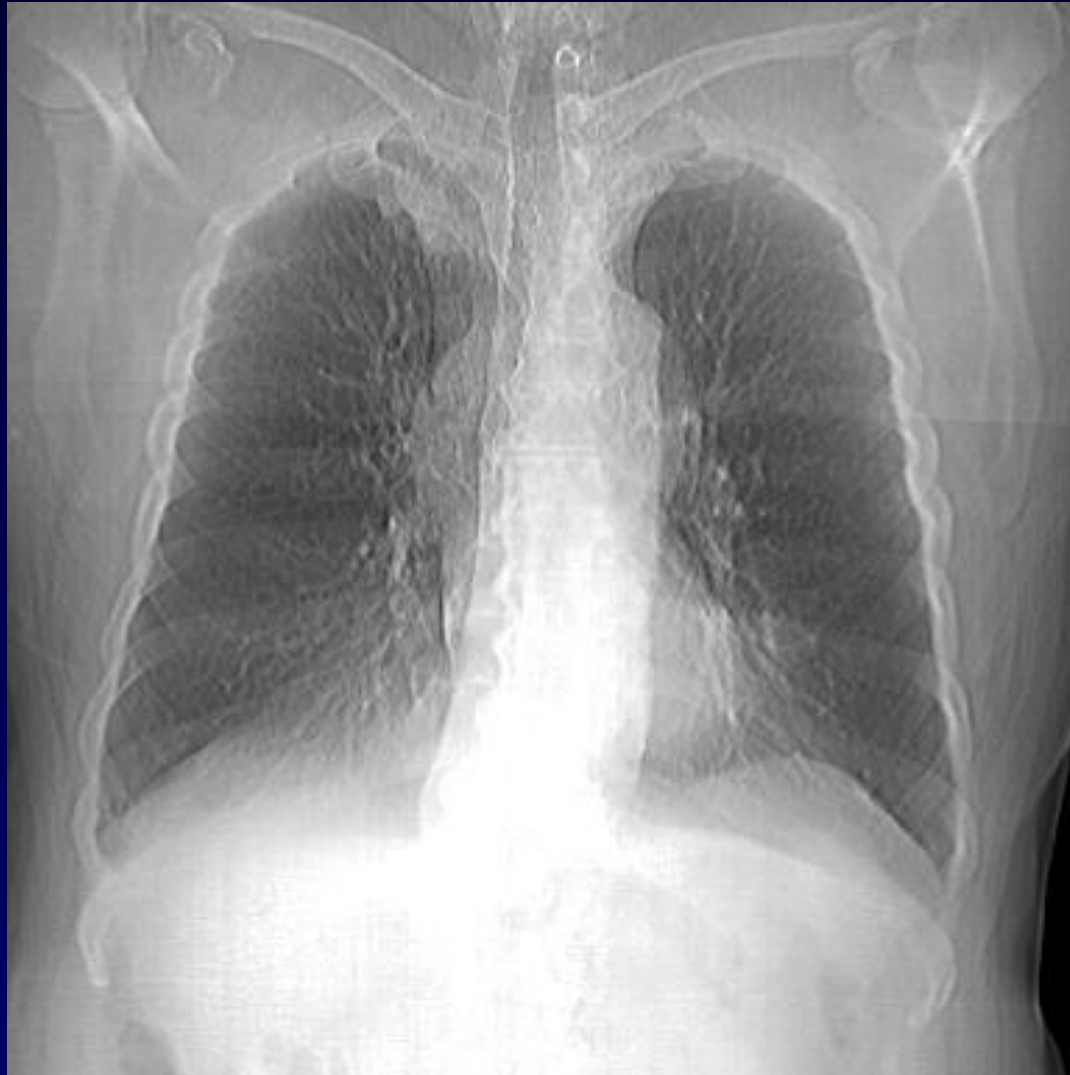



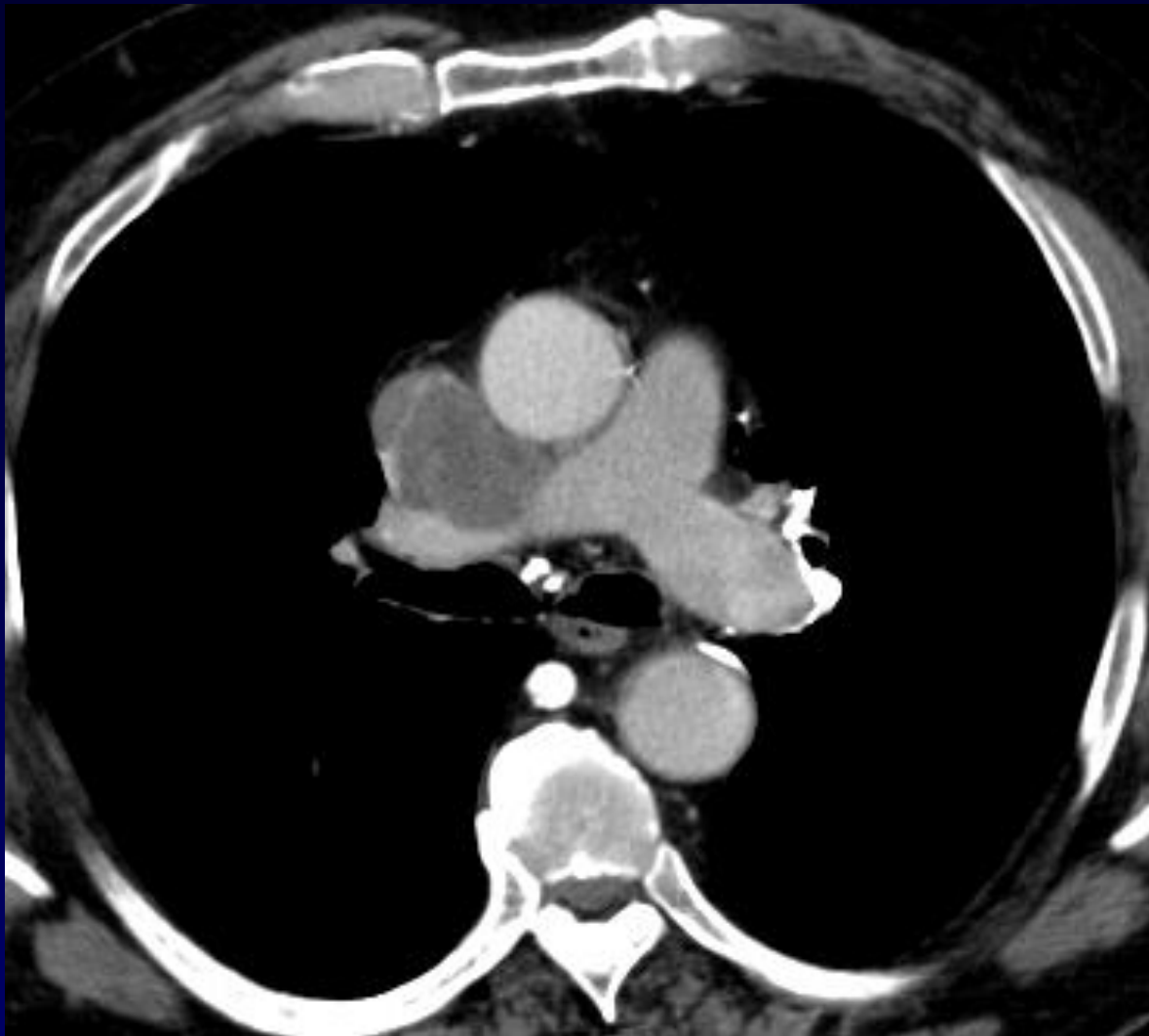
**M EL HAJJAM
P LACOMBE**

Homme de 73 ans

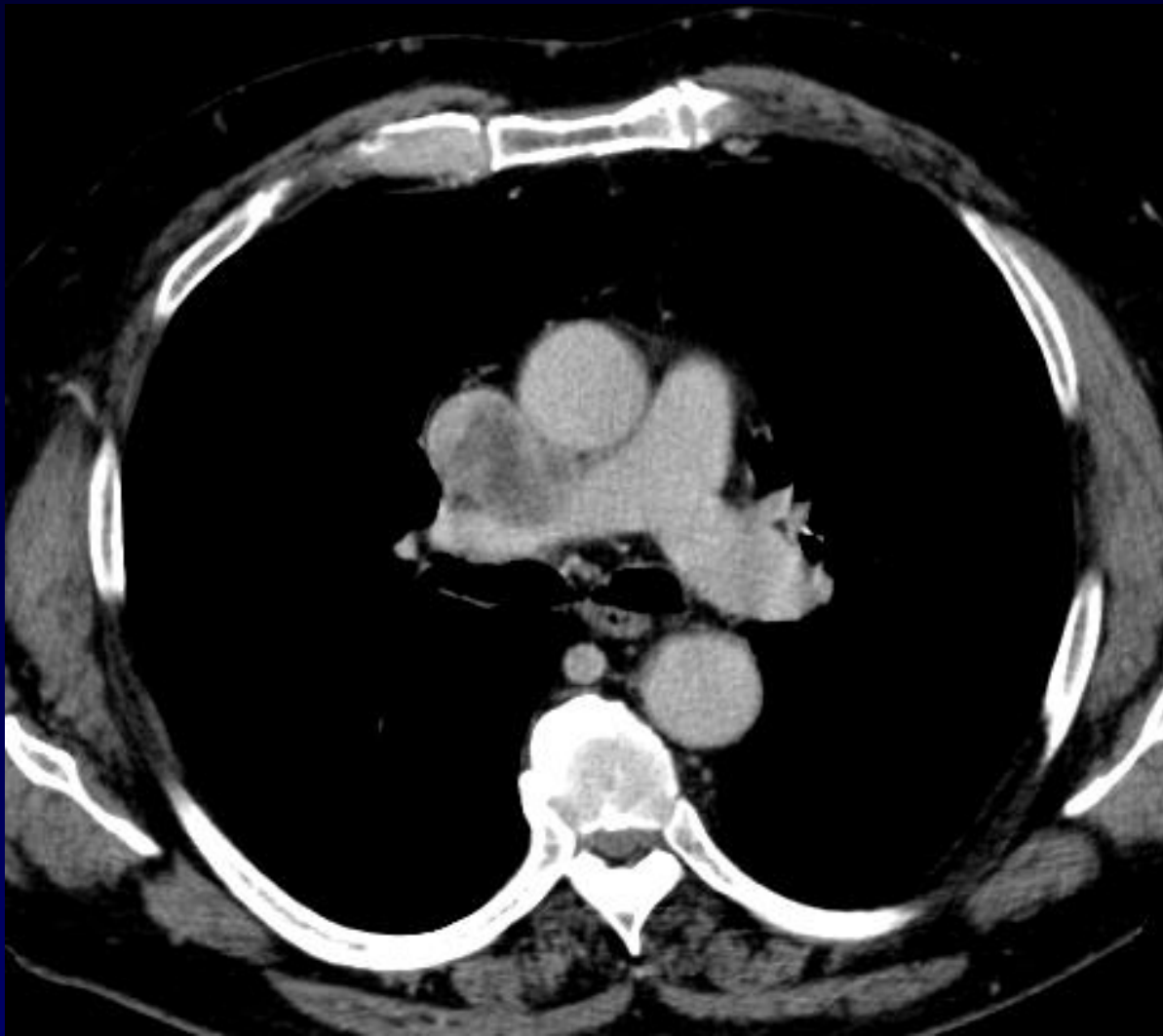
Syndrome cave supérieur



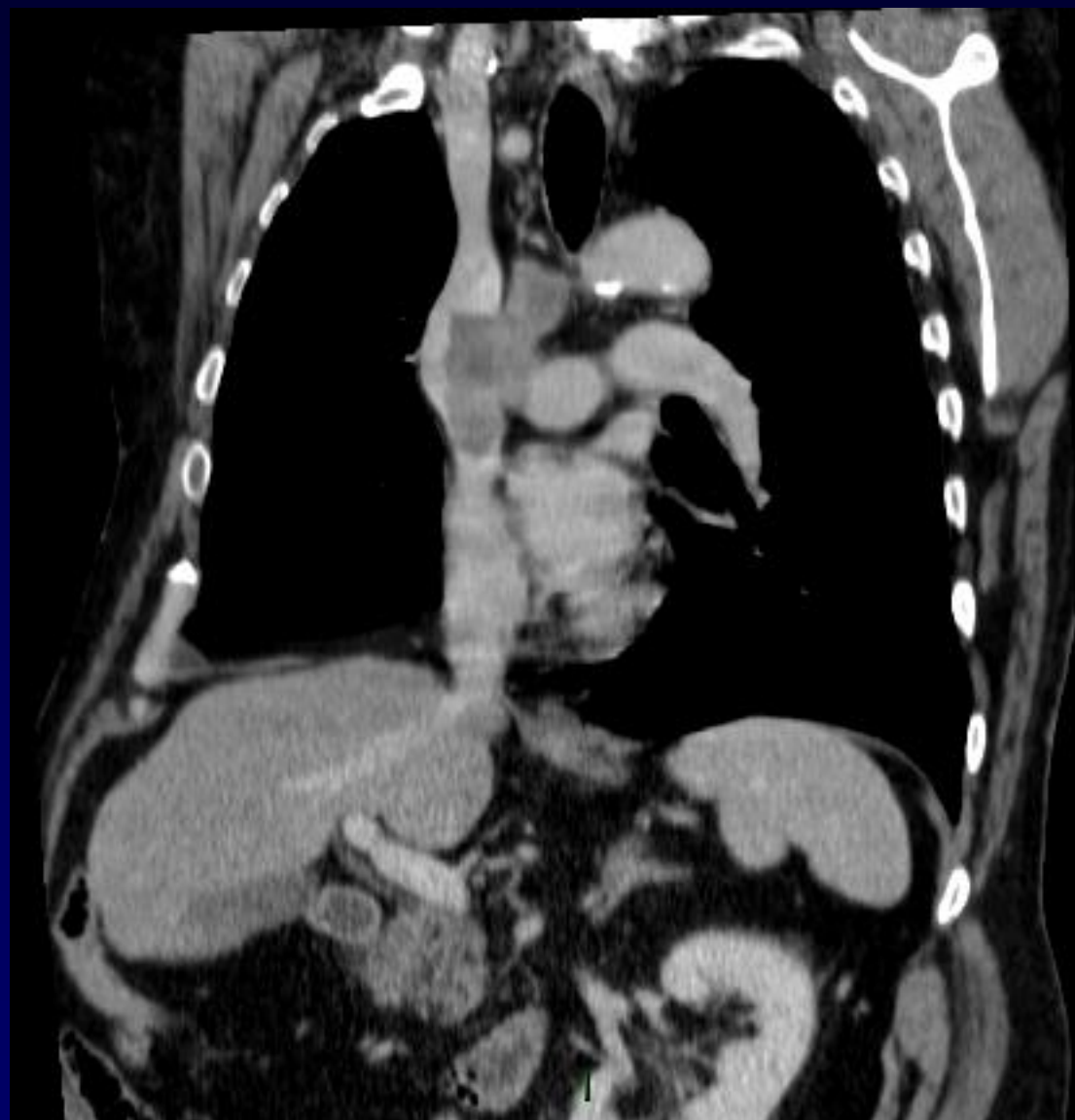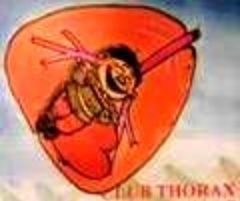Scout view



Temps précoce

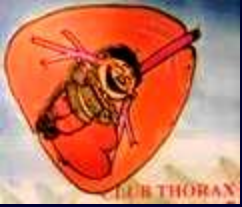

Temps tardif





Diagnostic ?



Diagnostic

Thrombus tumoral de la VCS

Carcinome à petites cellules

Diagnostic par biopsie trans-bronchique

