



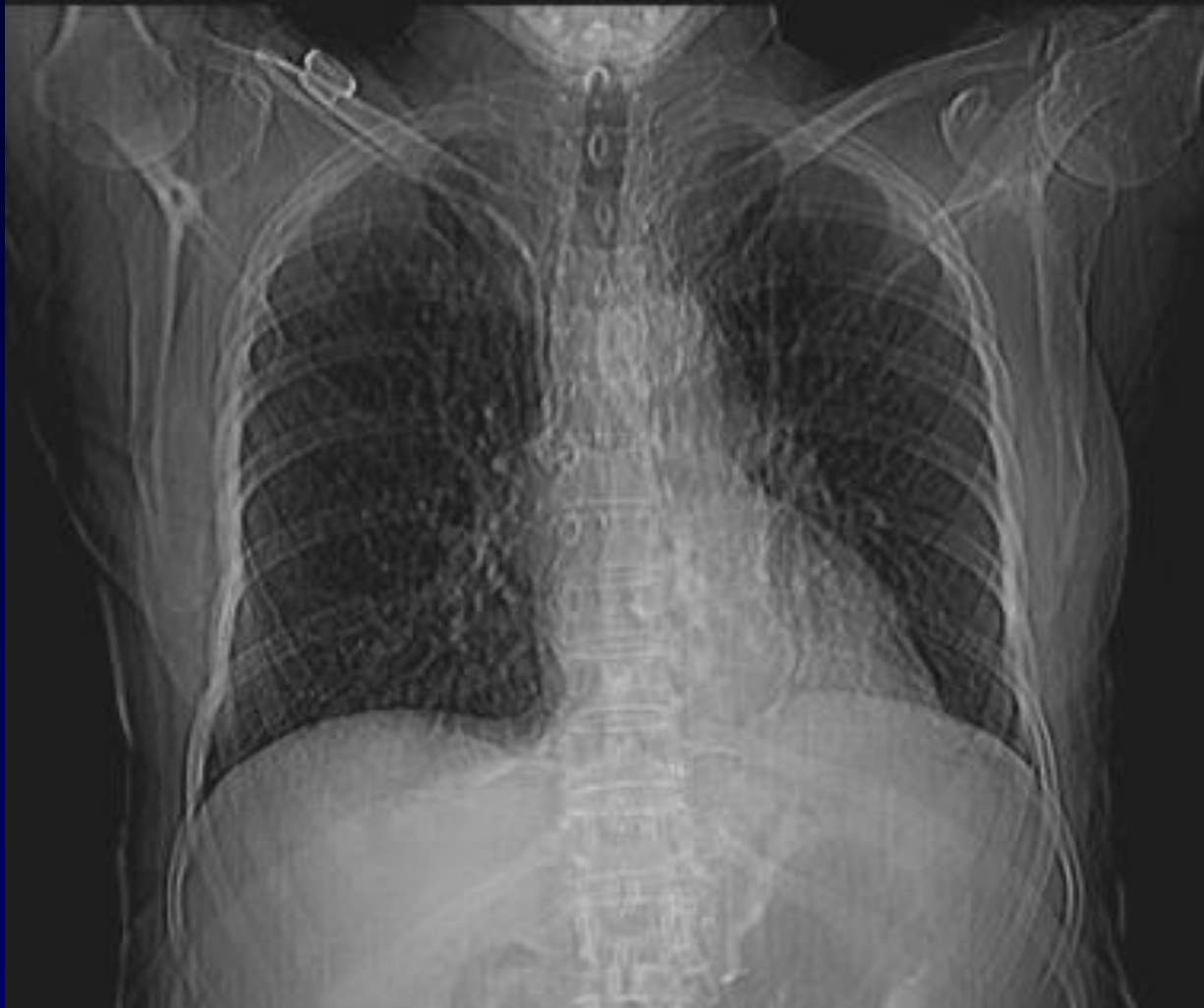**M EL HAJJAM
P LACOMBE**

Femme de 75 ans

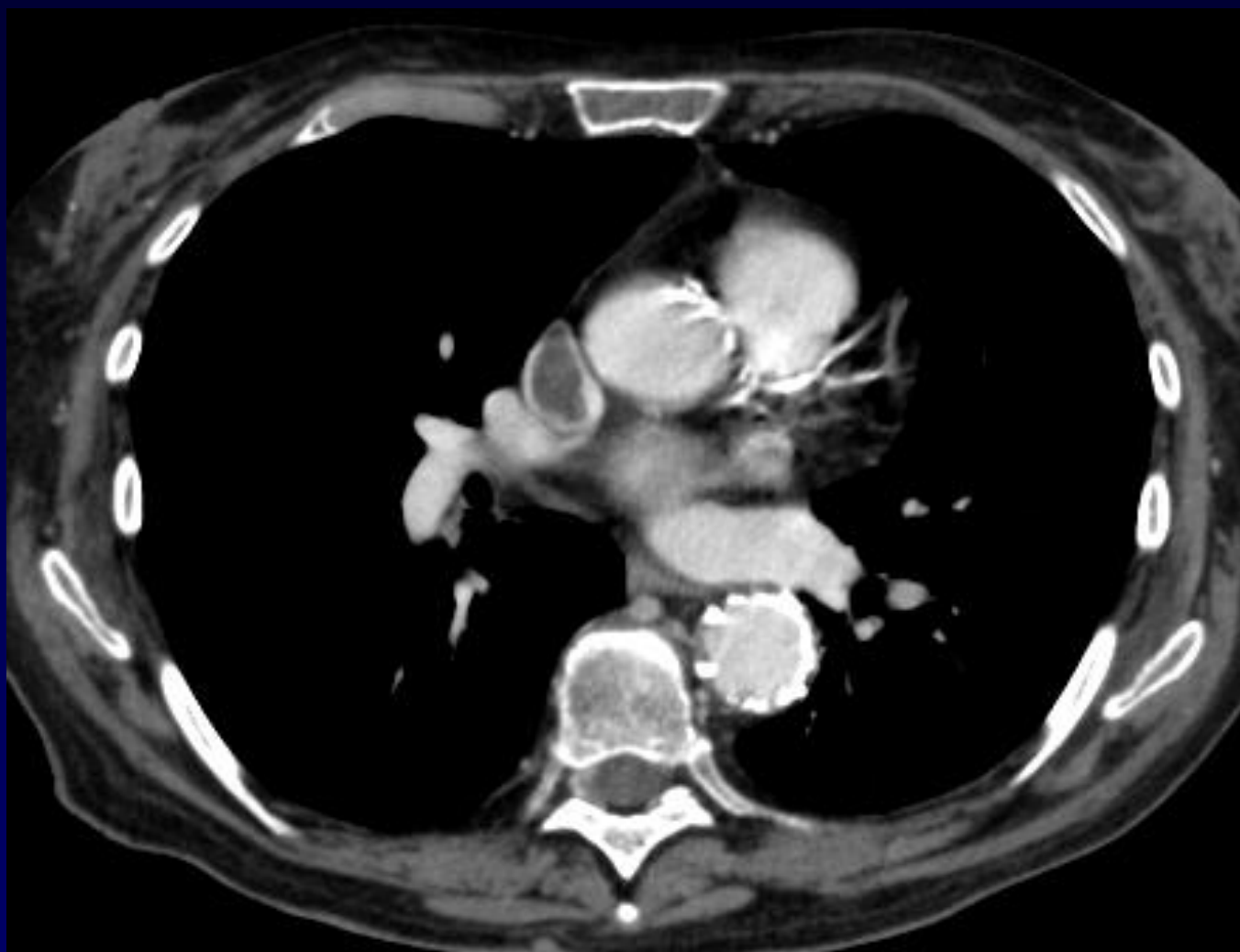
Cancer du rectum opéré

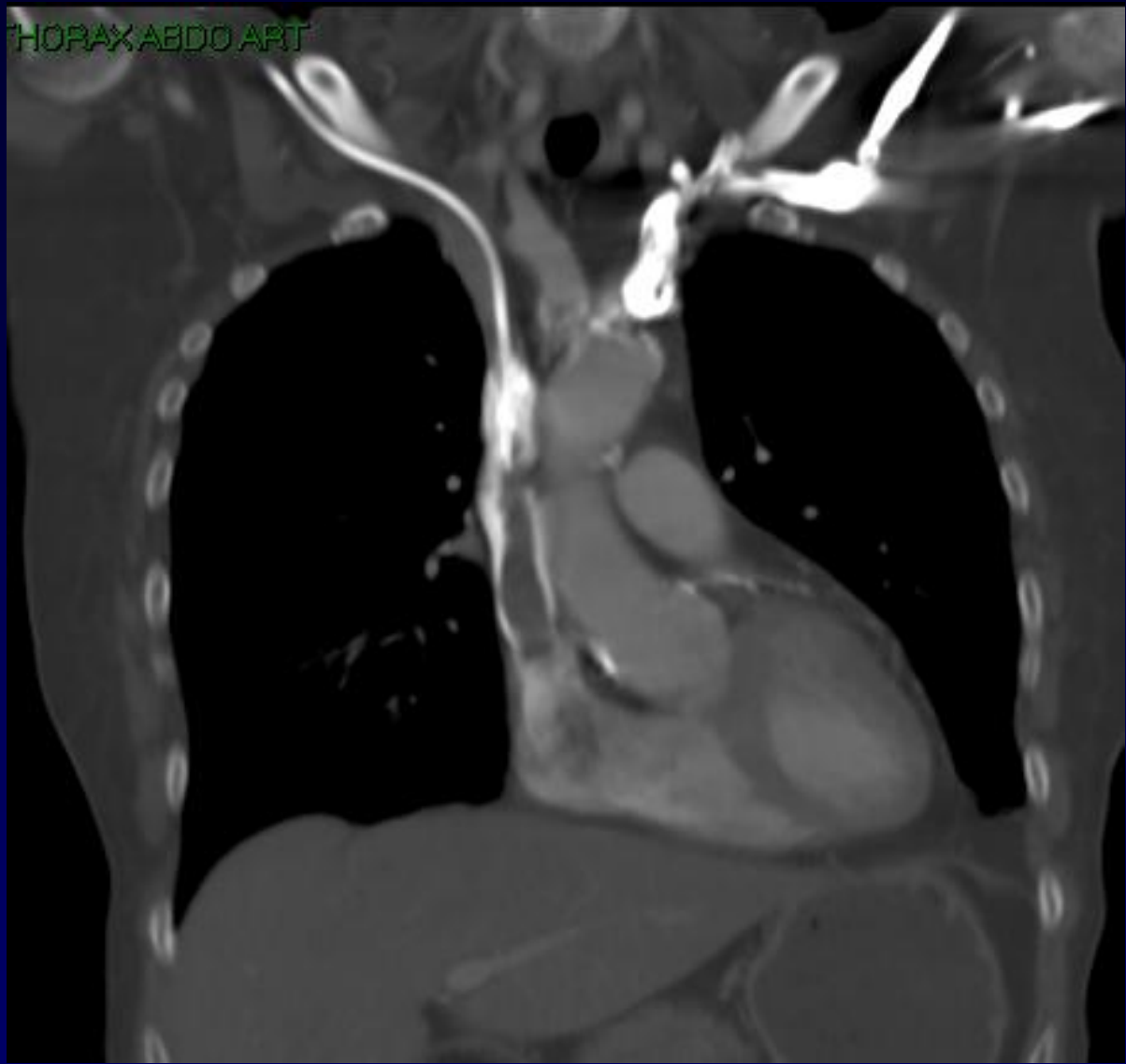Chimiothérapie adjuvante

Scanner thoraco-abdomino-pelvien de surveillance



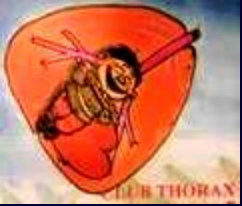Scout view : DVI court







Diagnostic ?



Diagnostic

**Thrombose veineuse cave supérieure
sur DVI**

Traitement anticoagulant