



M EL HAJJAM
P LACOMBE

Femme de 39 ans

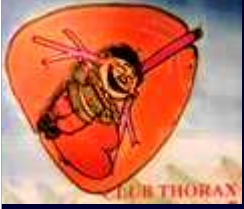Lupus érythémateux aigu disséminé

ATCD de splénectomie

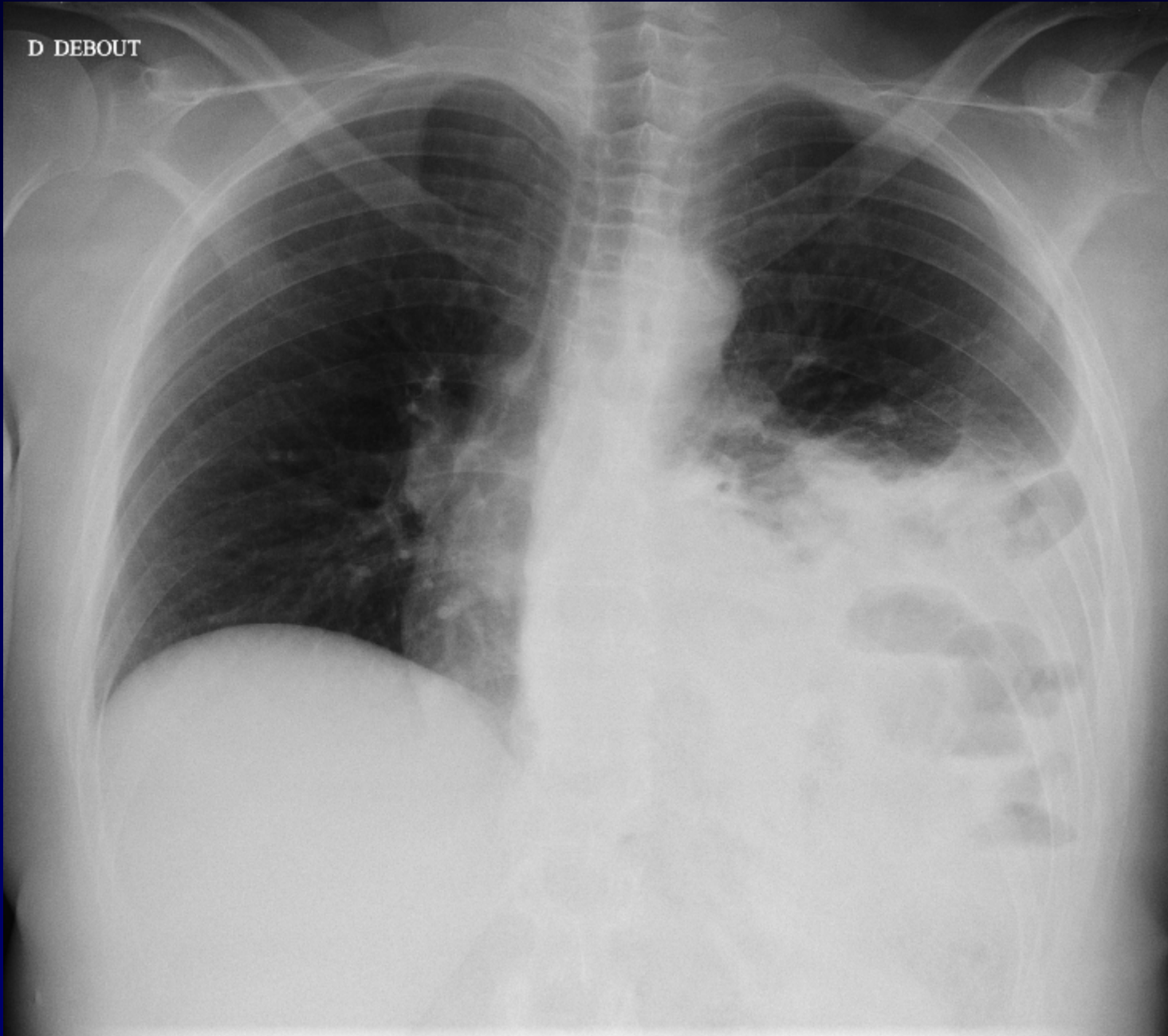
Douleurs abdominales brutales

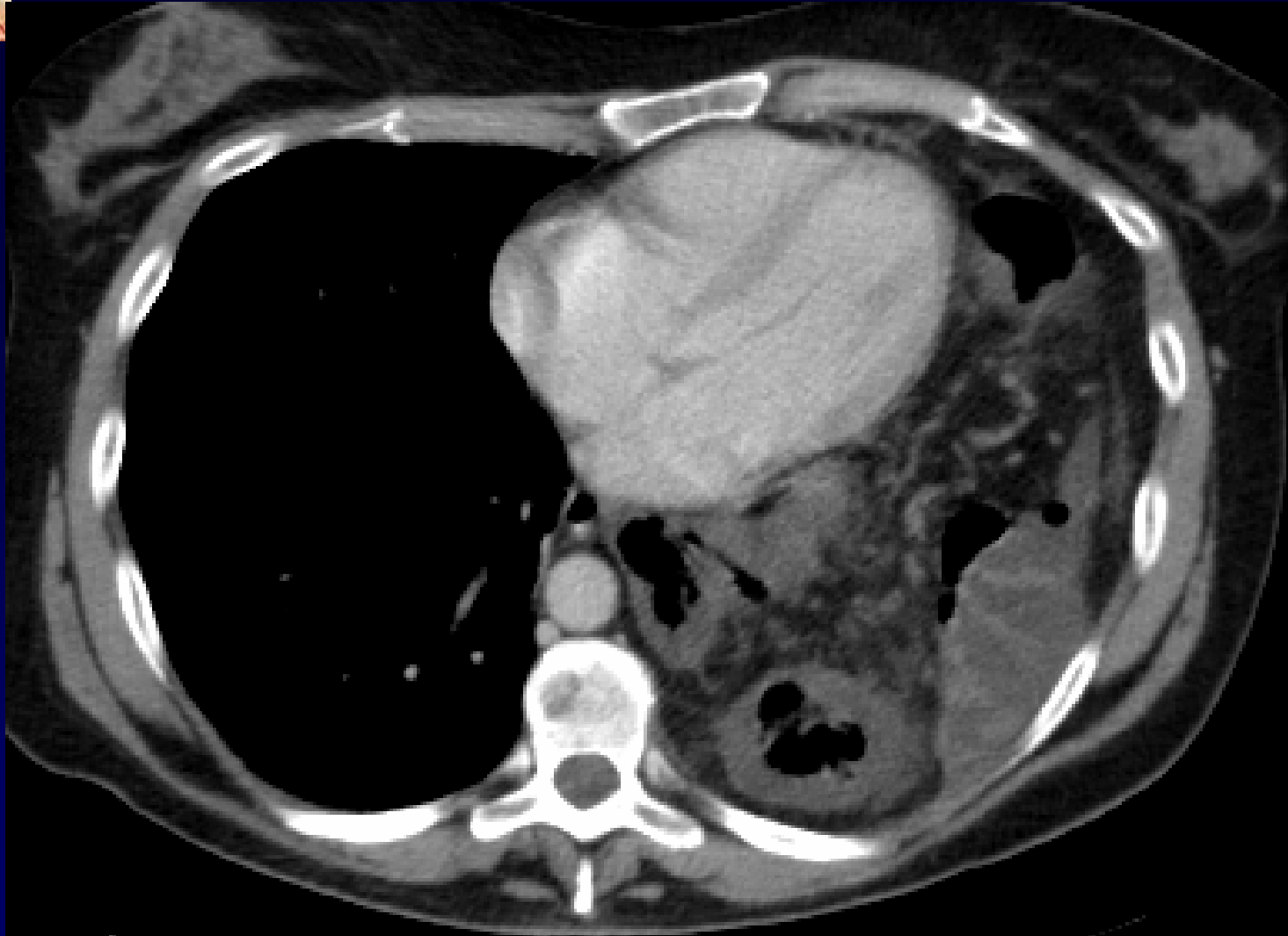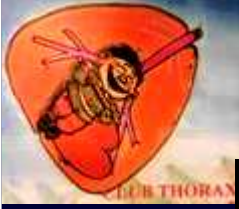Troubles du transit

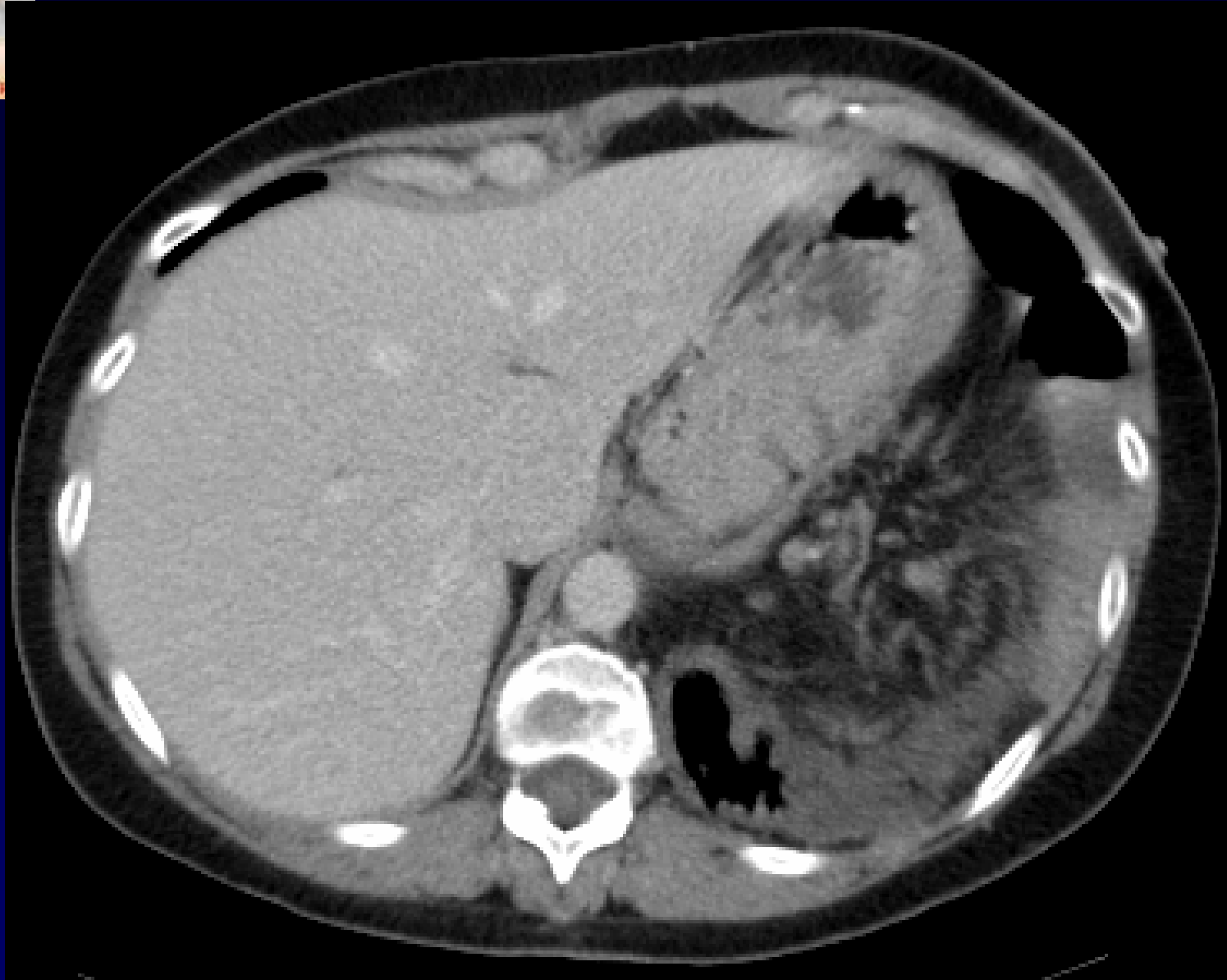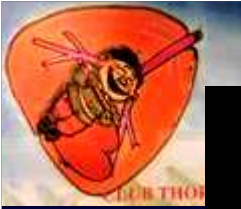Sepsis

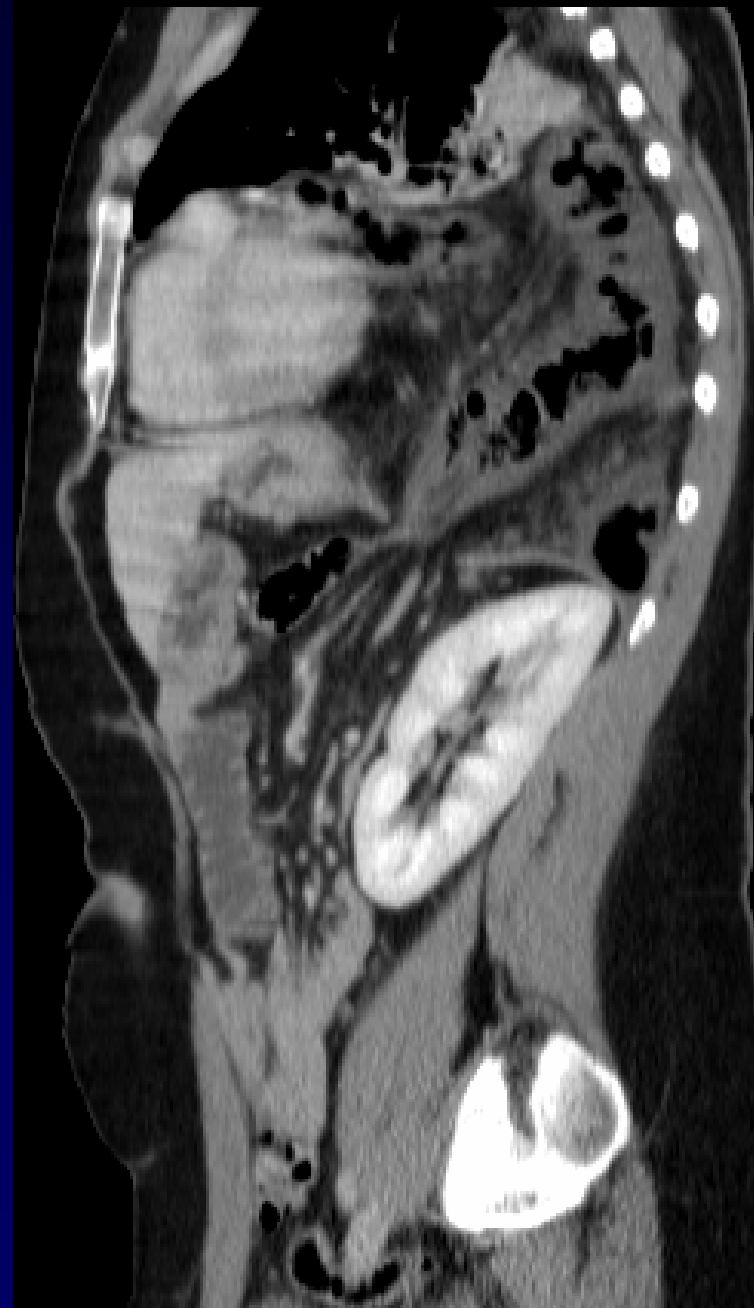
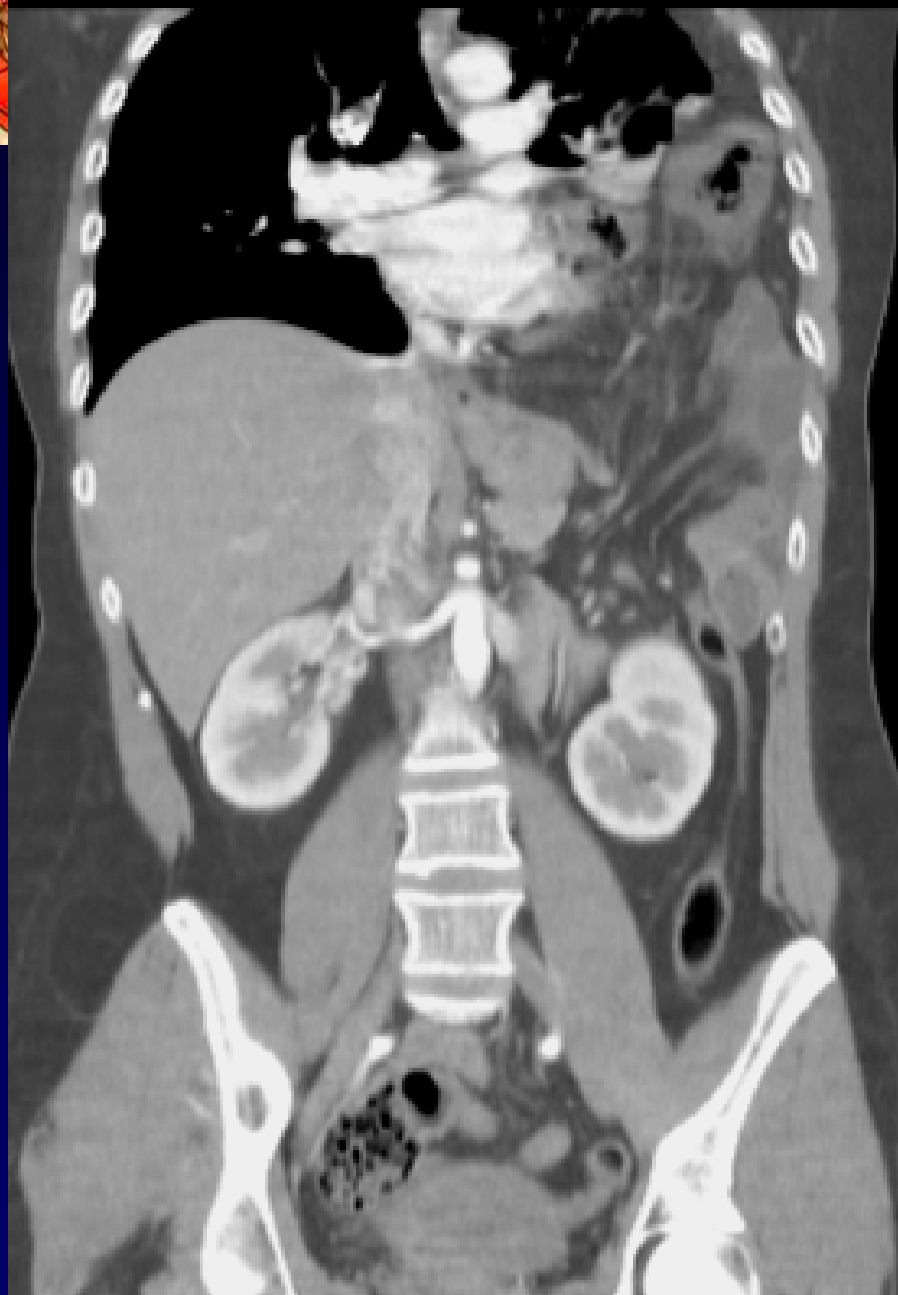
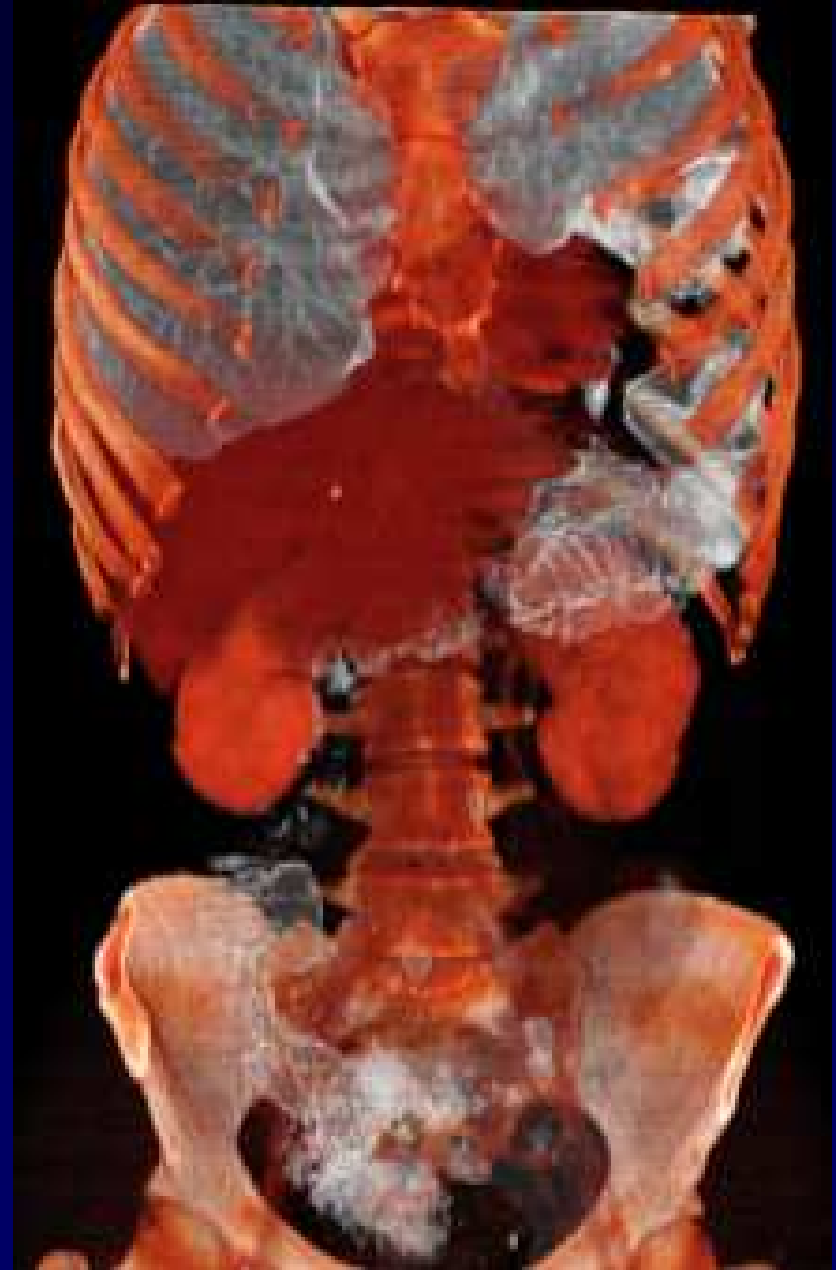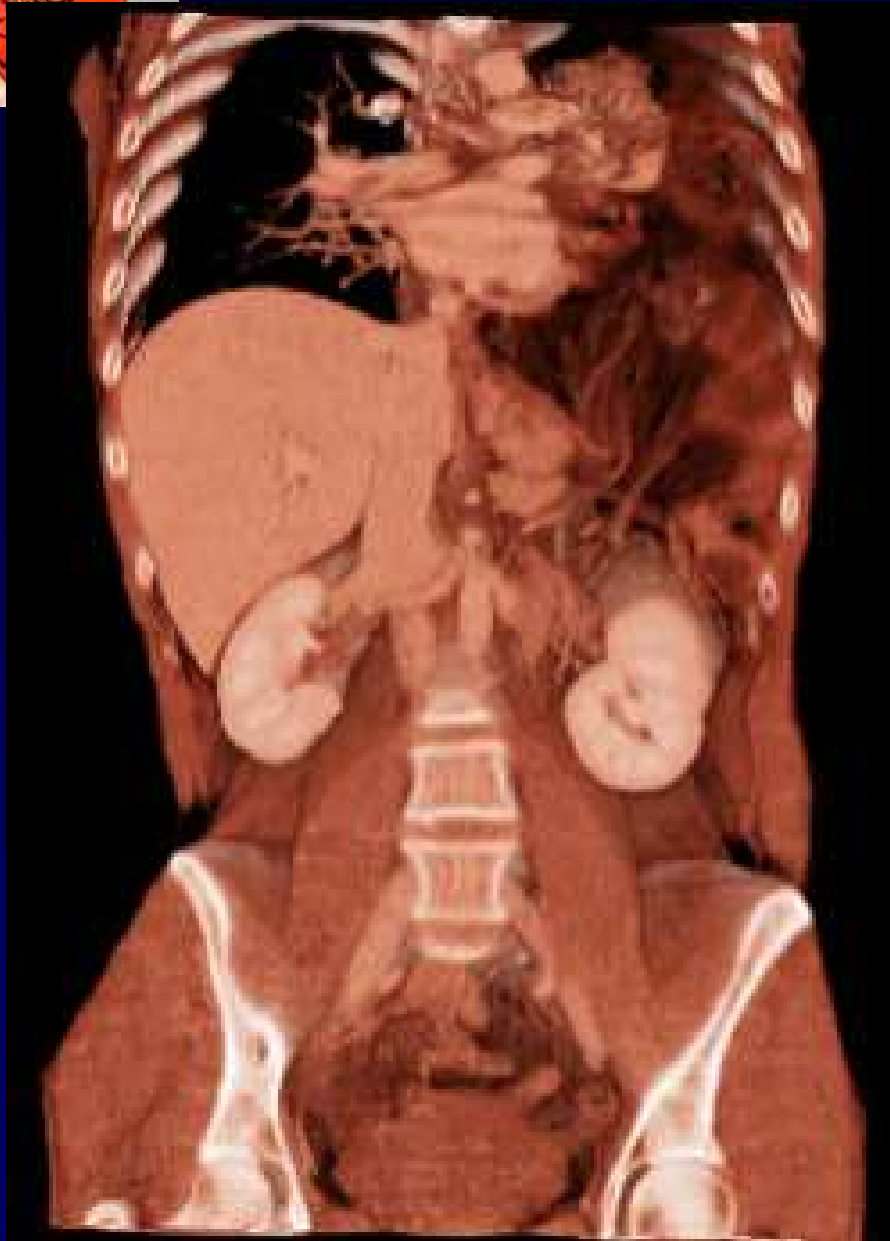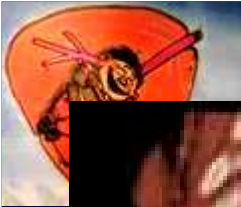D DEBOUT











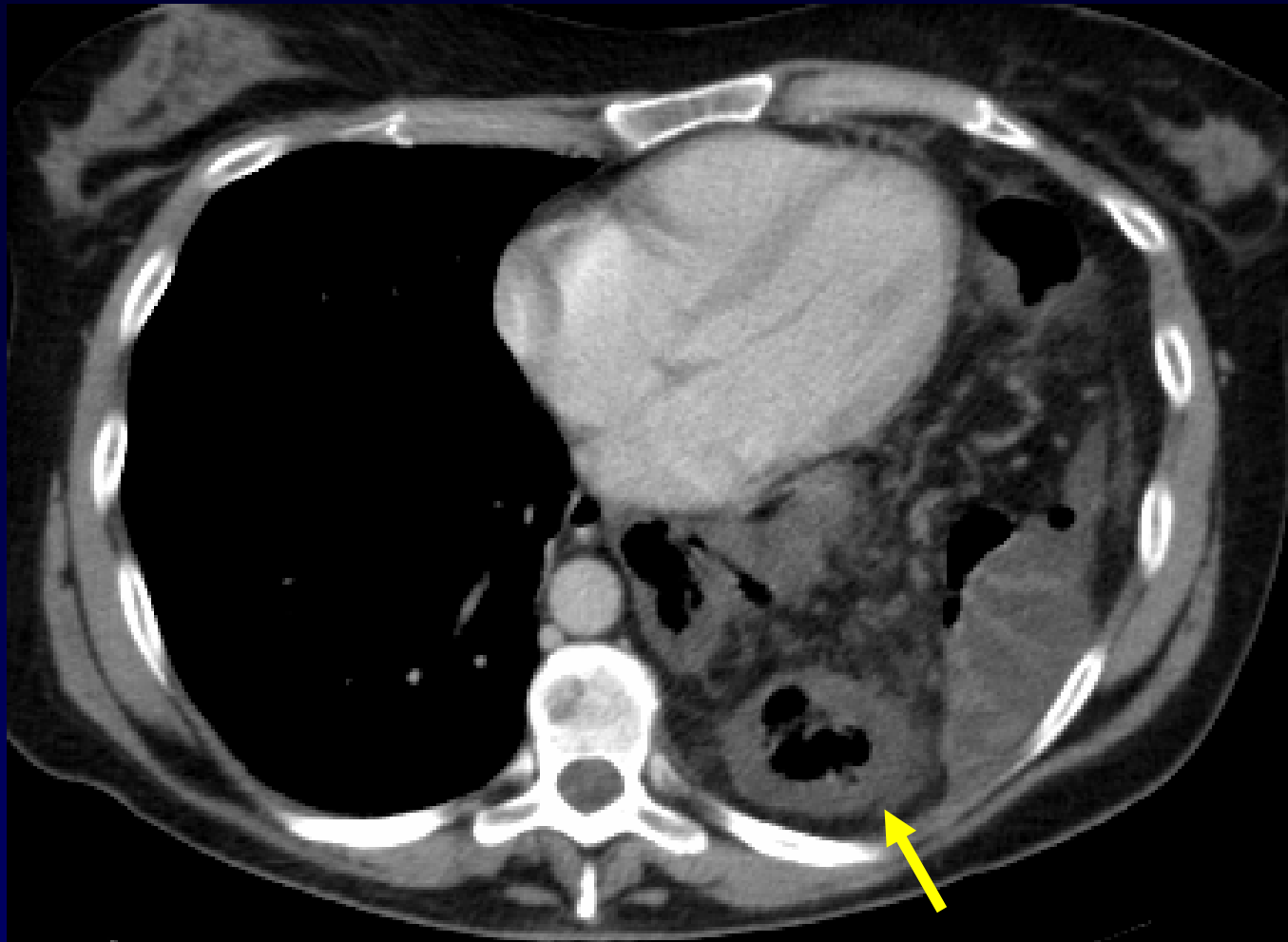


Diagnostic ?

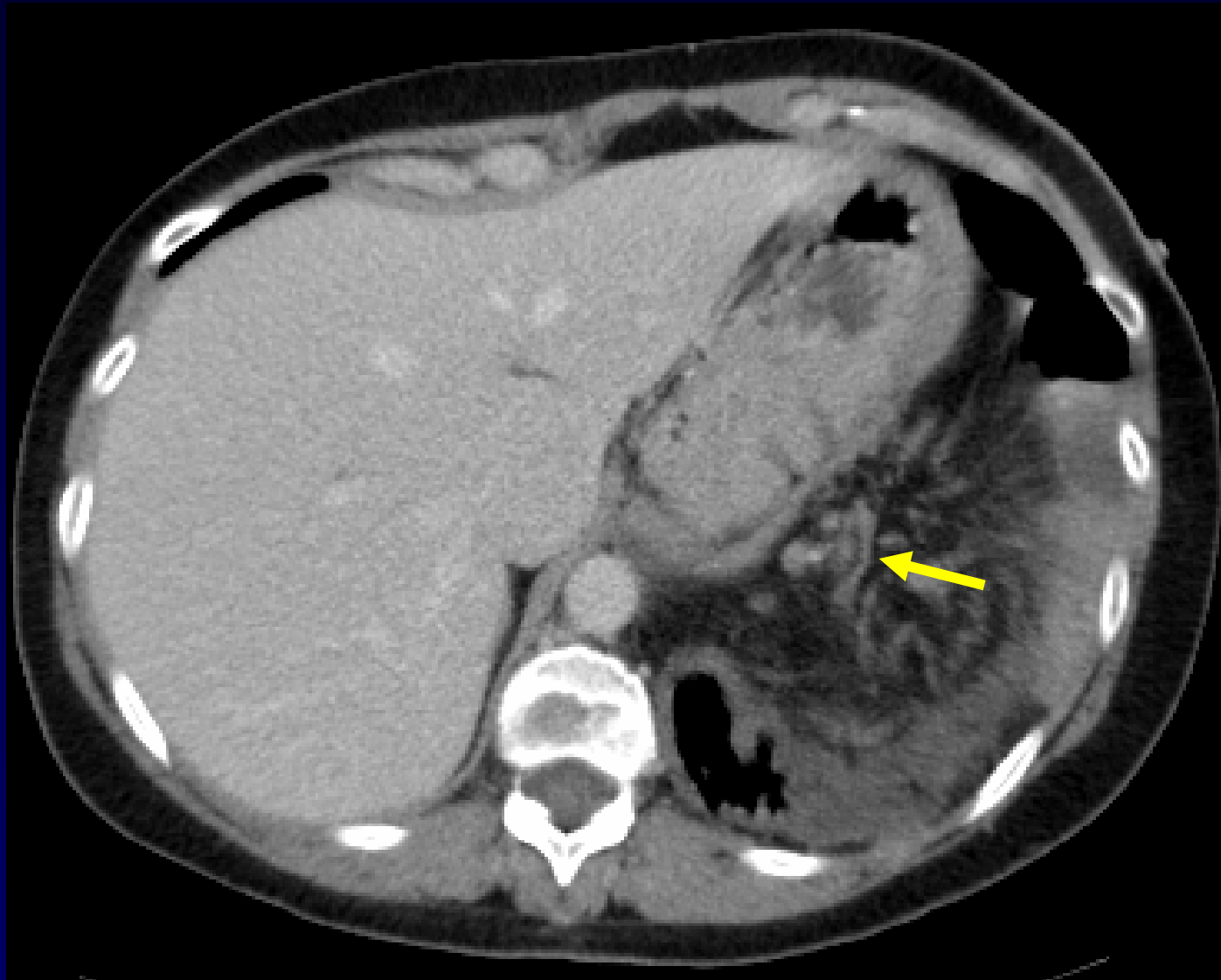
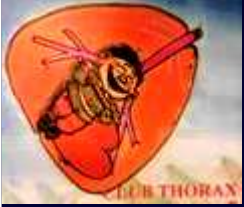

Diagnostic

Rupture diaphragmatique gauche



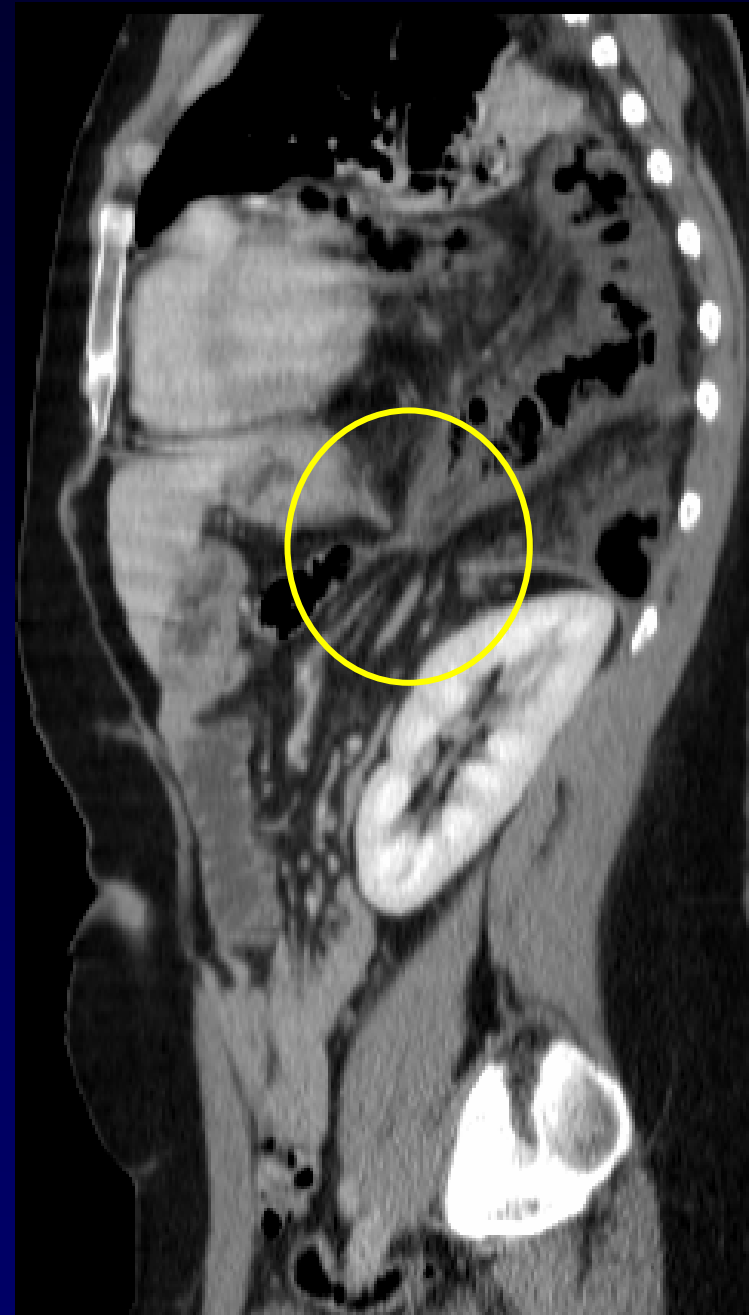**Colon gauche en intra-thoracique,
à paroi épaissie et non rehaussée**



**Zone de strangulation colique
au niveau du collet**



Reconstruction curviligne
Brèche diaphragmatique
Strangulation colique





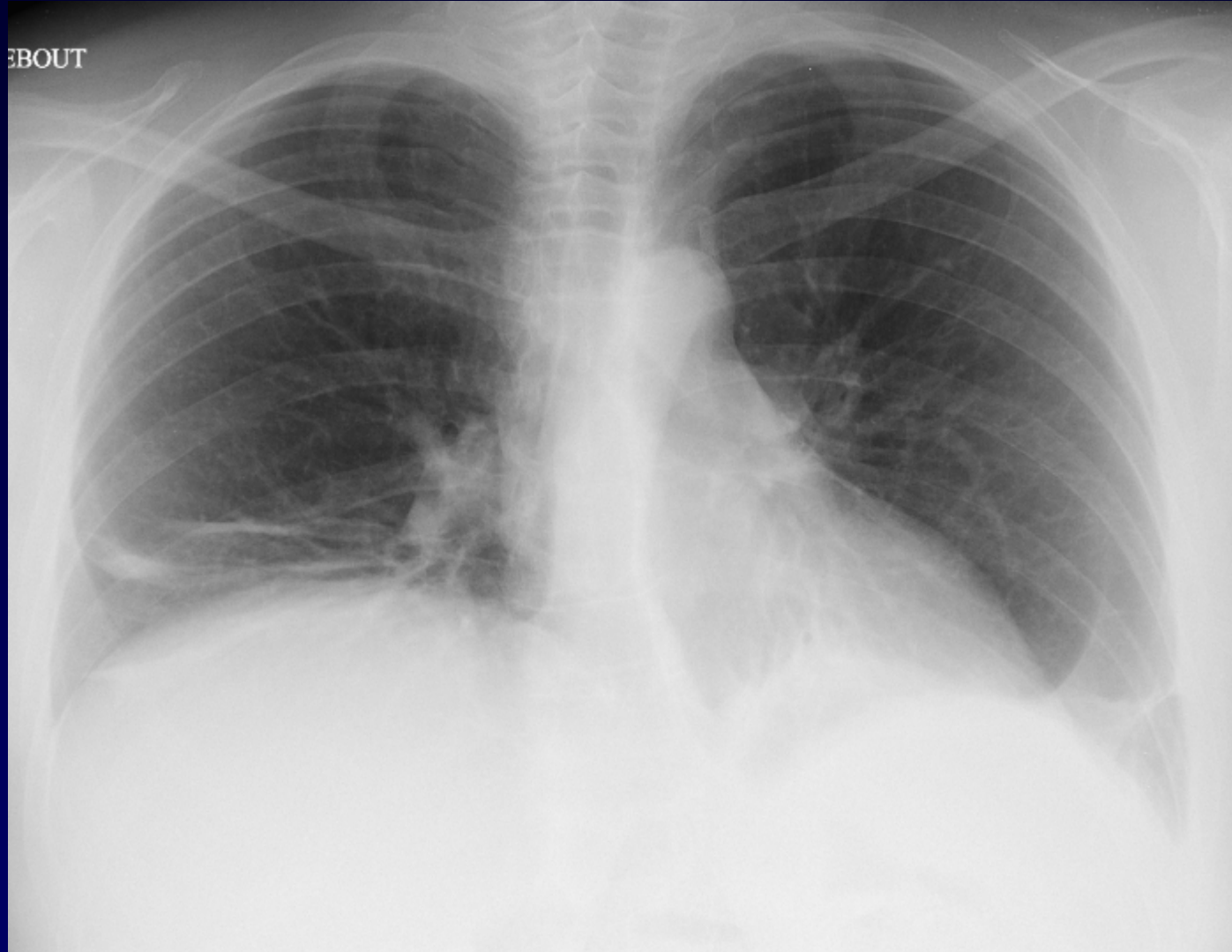Traitement

Laparotomie médiane

**Réintégration difficile du colon et du grêle,
ayant nécessité un élargissement de la brèche
diaphragmatique.**

Pas de souffrance colique ou grêlique

→ Suture de la brèche + prothèse



Rx thorax de contrôle à J8