



**M EL HAJJAM**  
**P LACOMBE**

**Homme de 68 ans**

**Ethylo-tabagique +++**

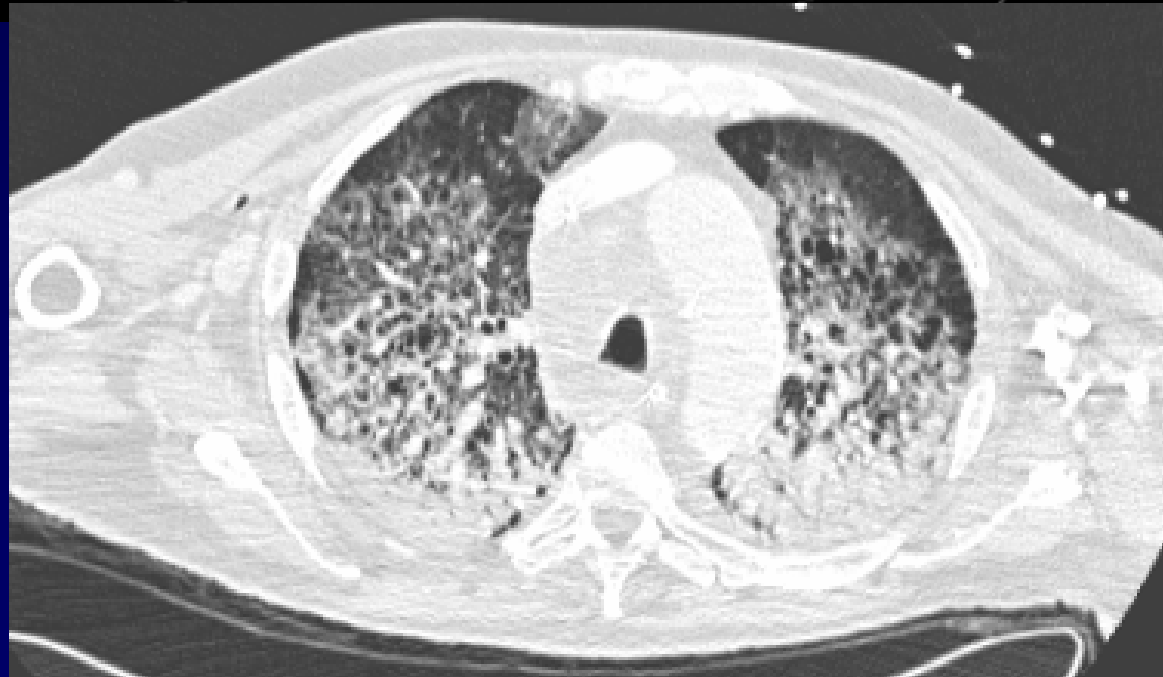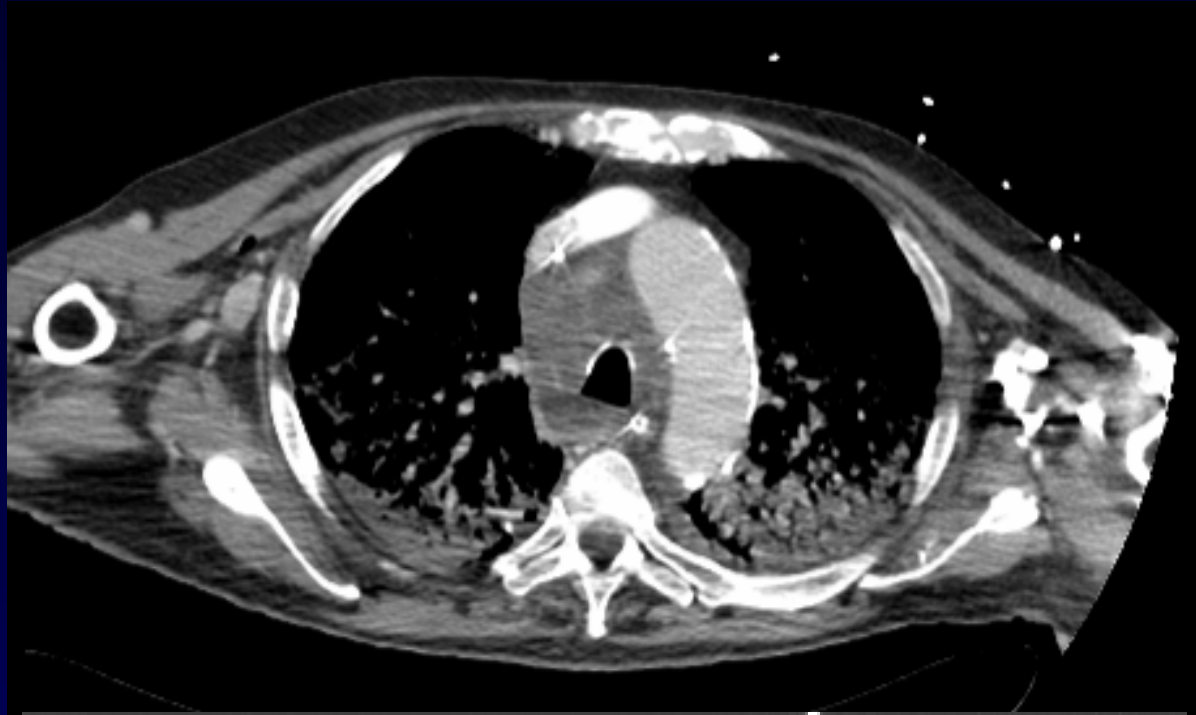
**Dyslipidémie**

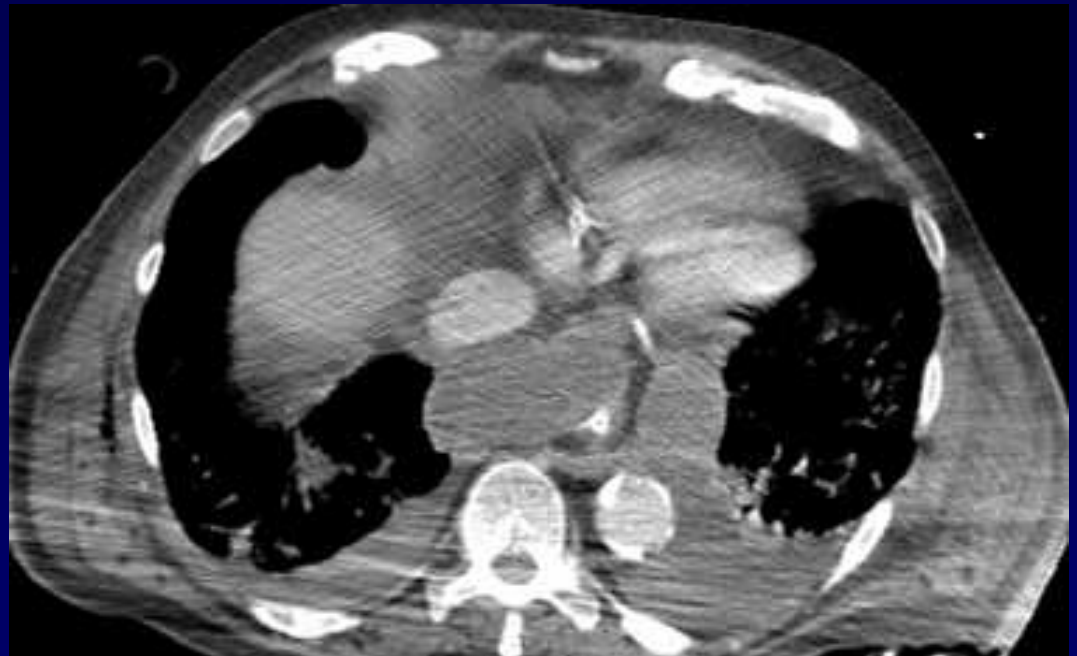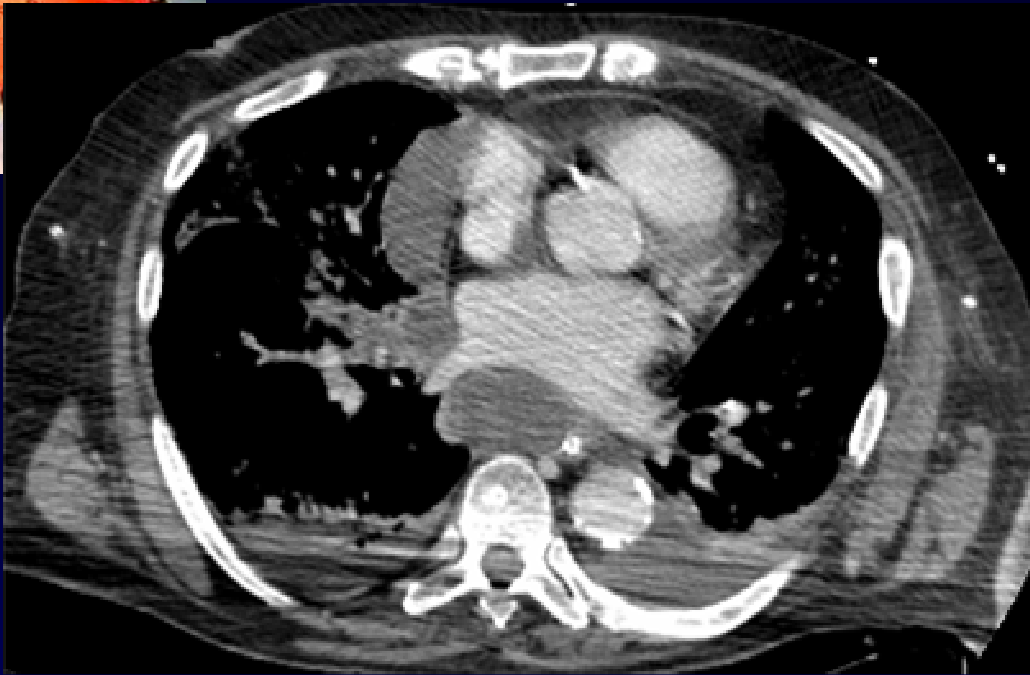**AOMI**

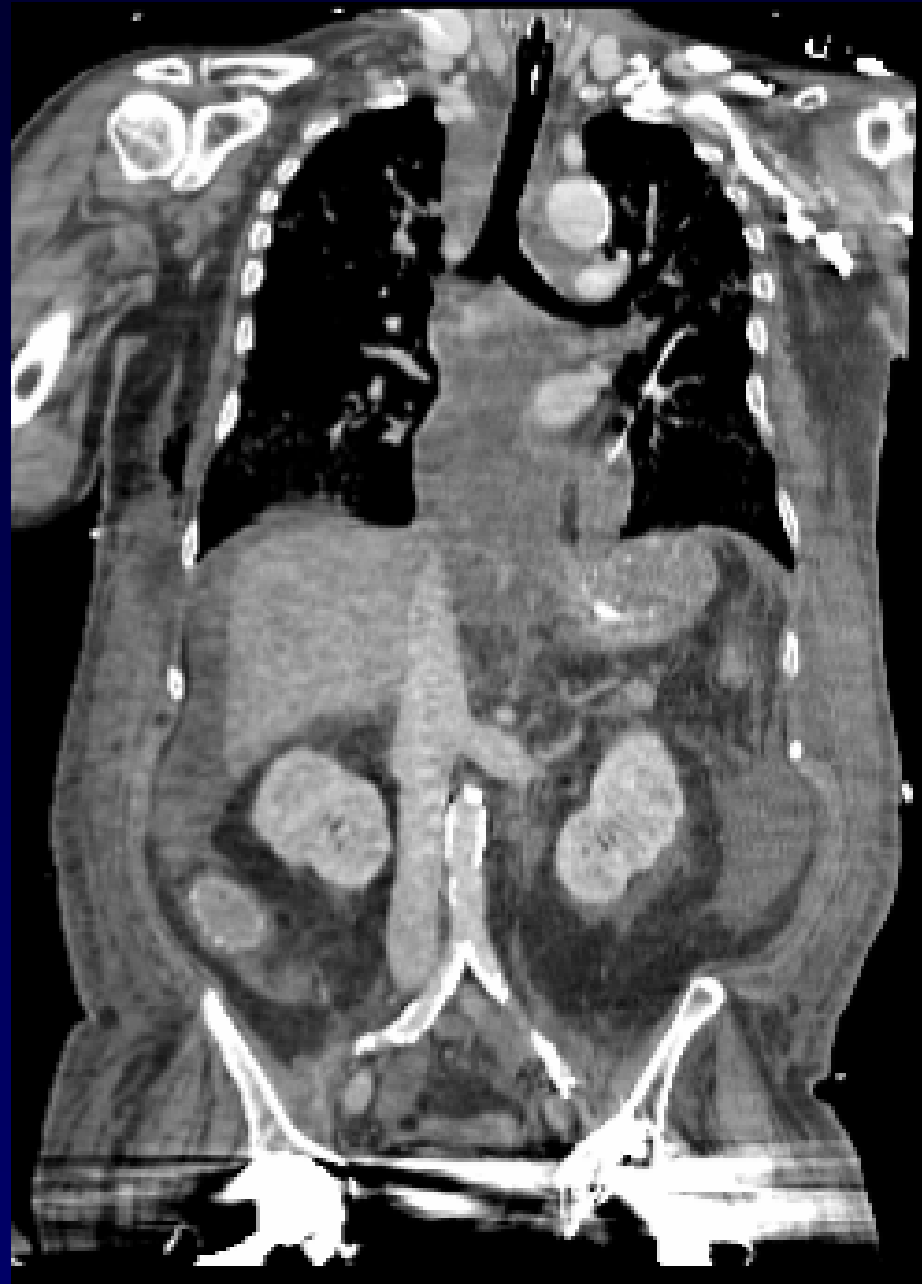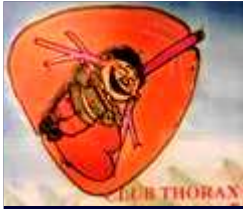**ACFA paroxysqtique**

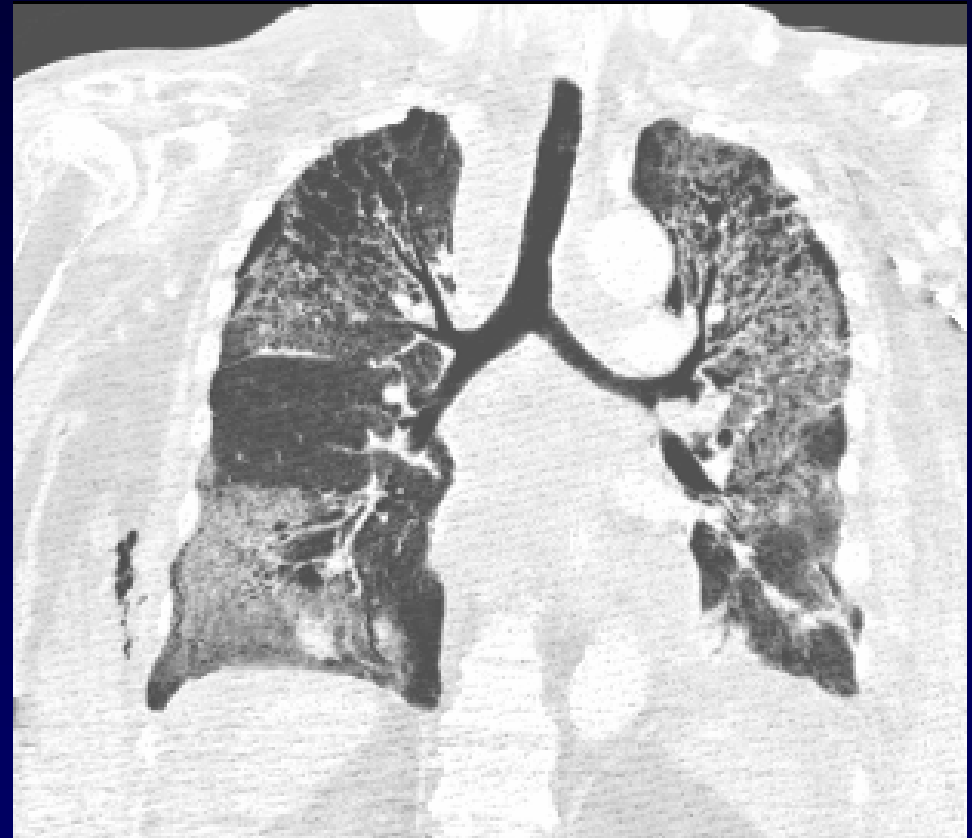
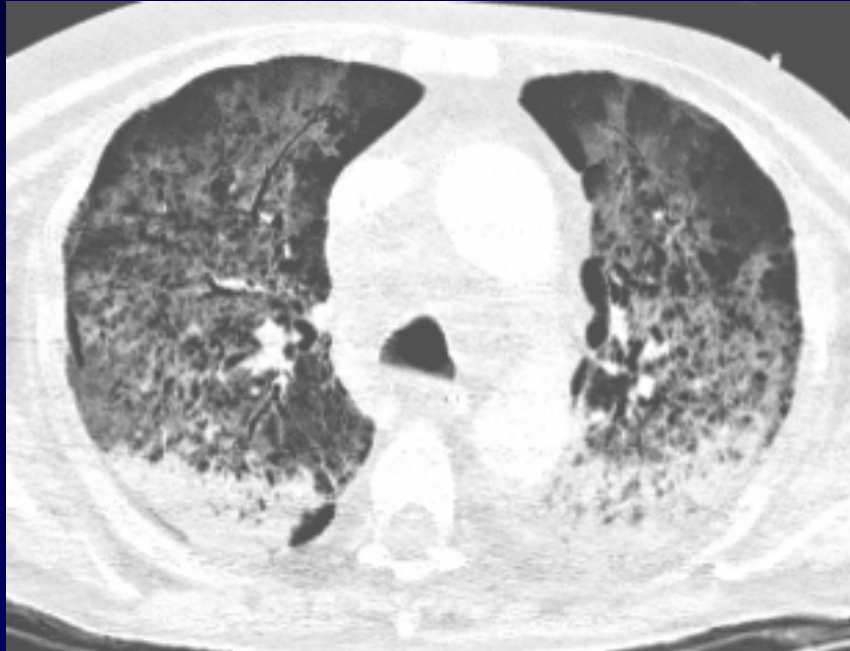**Douleurs abdominales**

**Altération de l'état général**








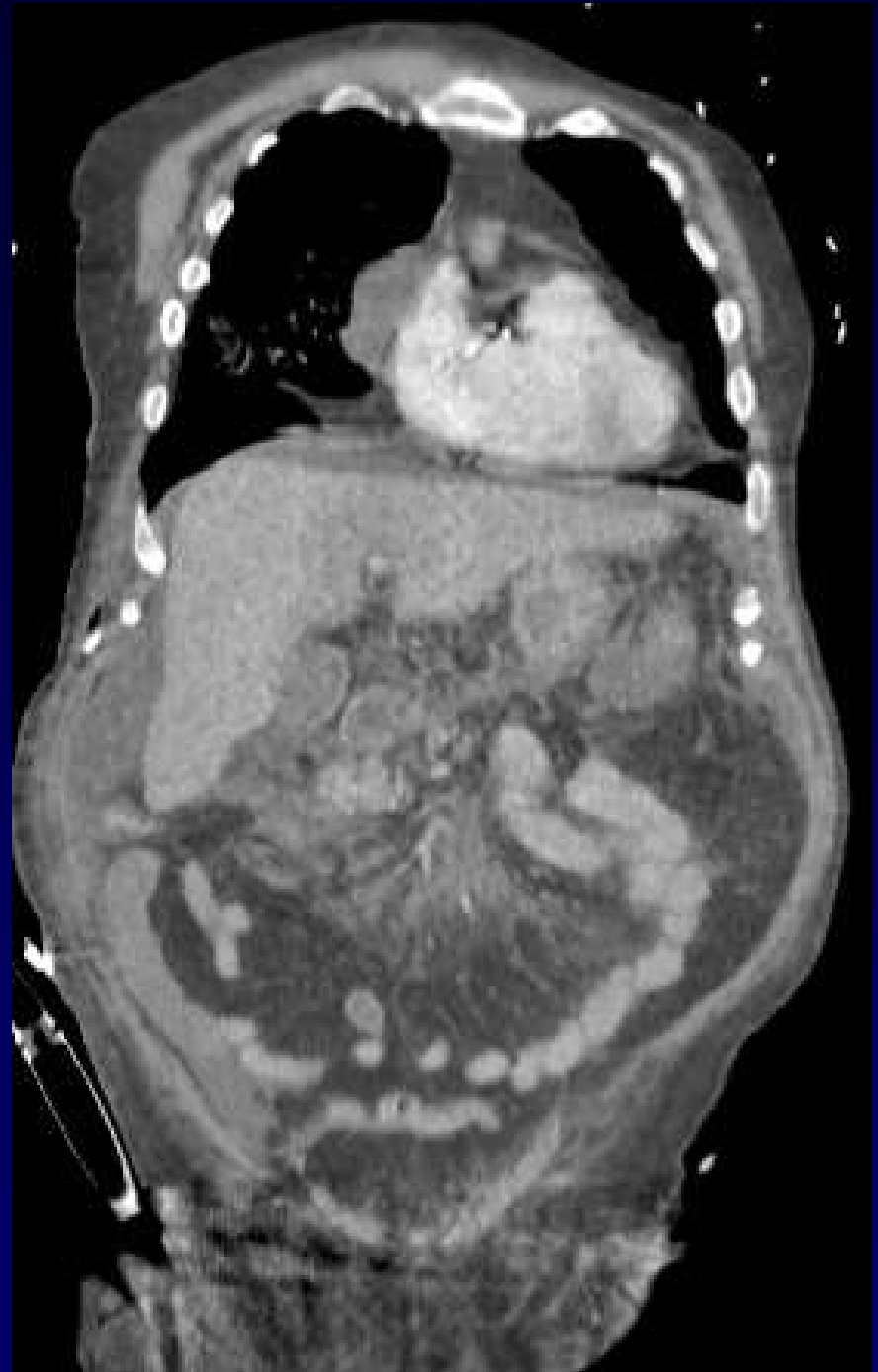
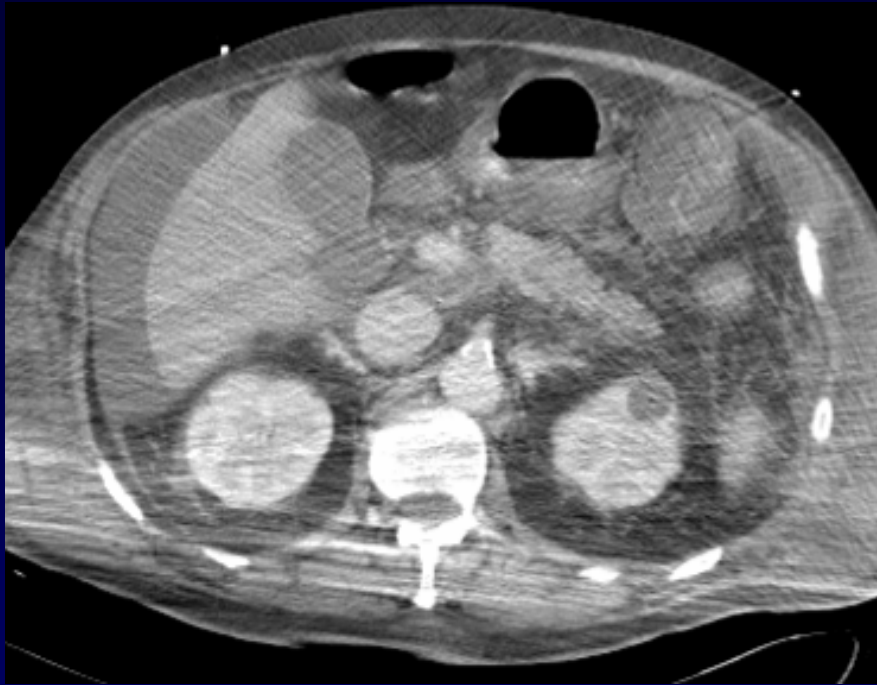

**Diagnostic ?**



**Un peu d'aide ?**



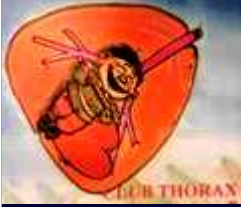

## **Diagnostic**

### **Pancréatite aigue grave stade E**

**Coulées de nécrose étendue au médiastin**

**Syndrome de détresse respiratoire aigu (SDRA)**



## Traitement - Evolution

Réanimation intensive

Laparotomie

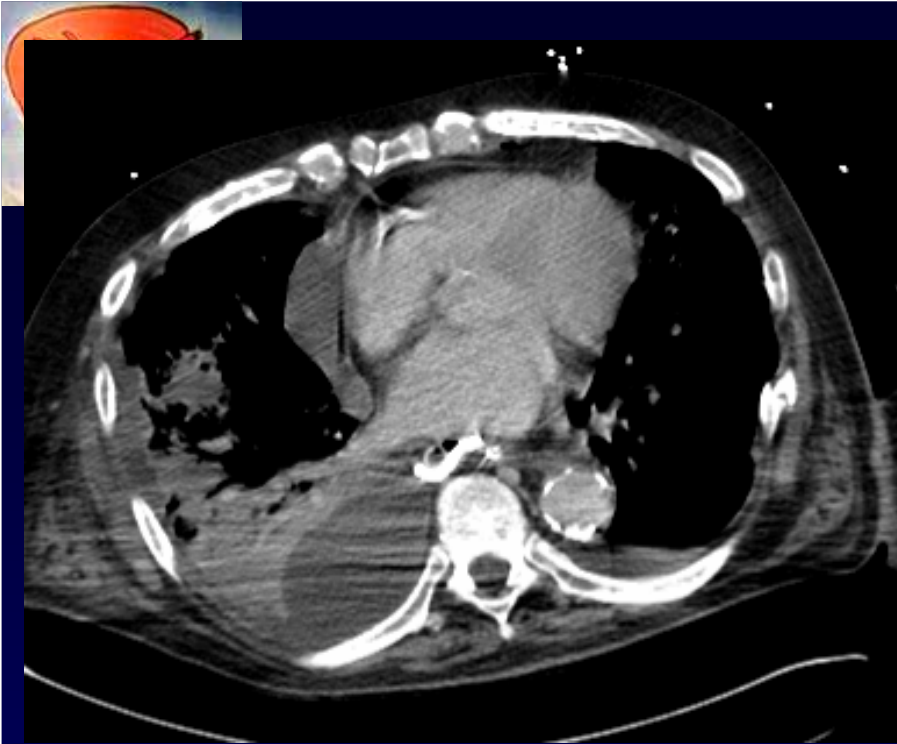
Drainage médiastinal par voie hiatale

Drainage des collections abdominales

Septicémie à *Candida Albicans*

Défaillance multi-viscérale

→ Décès



**Modules drain-lame  
Médiastinal et abdominal**

