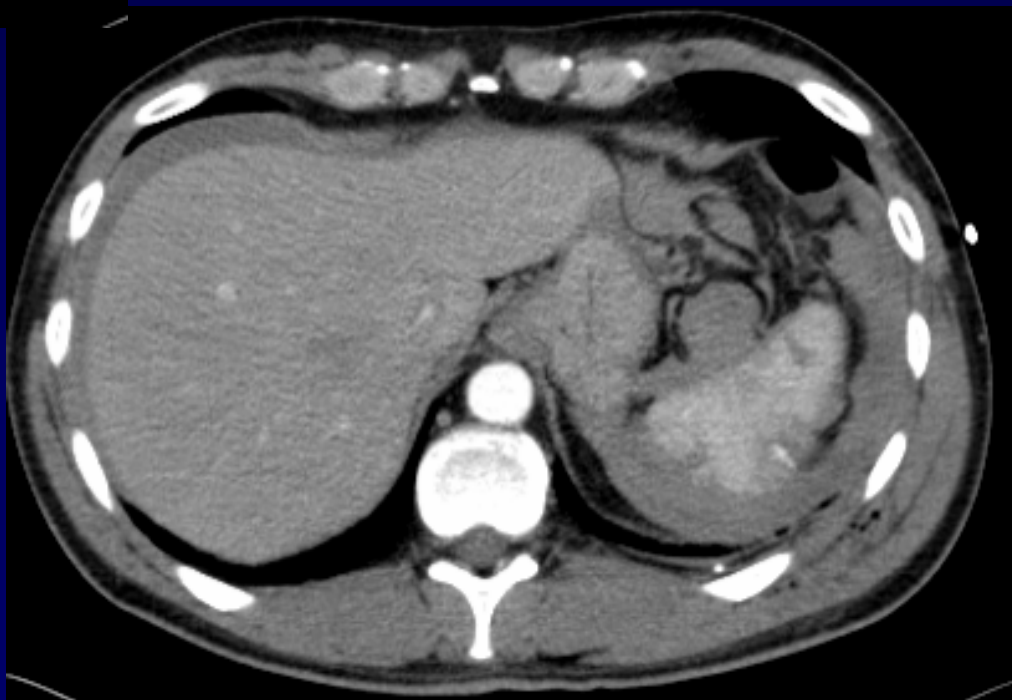

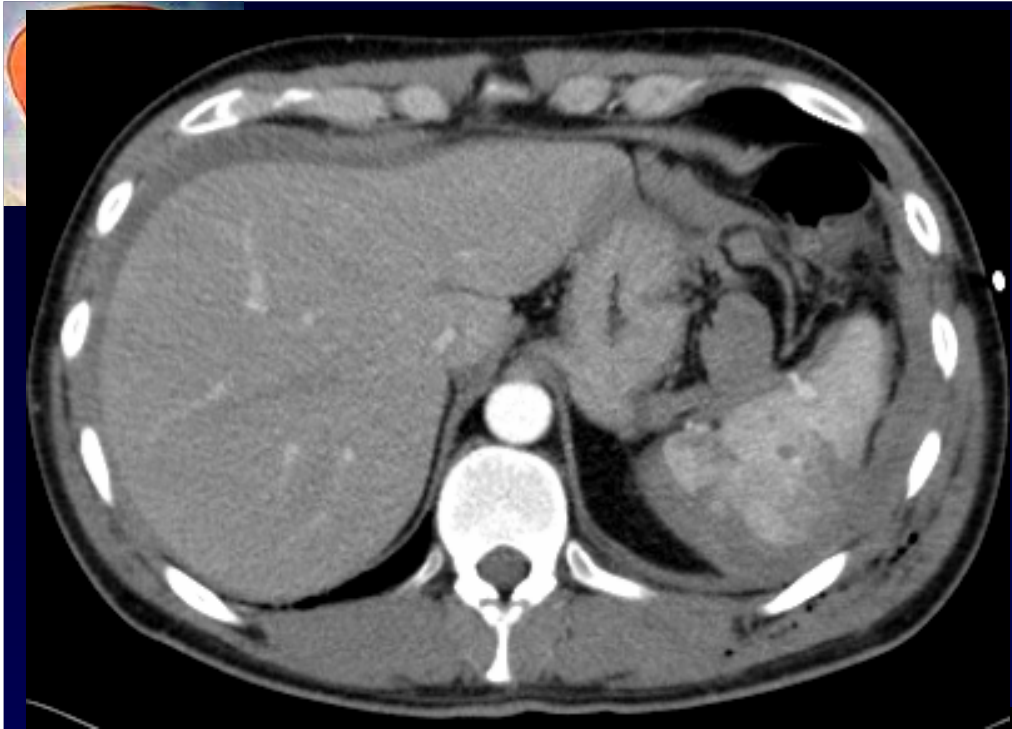

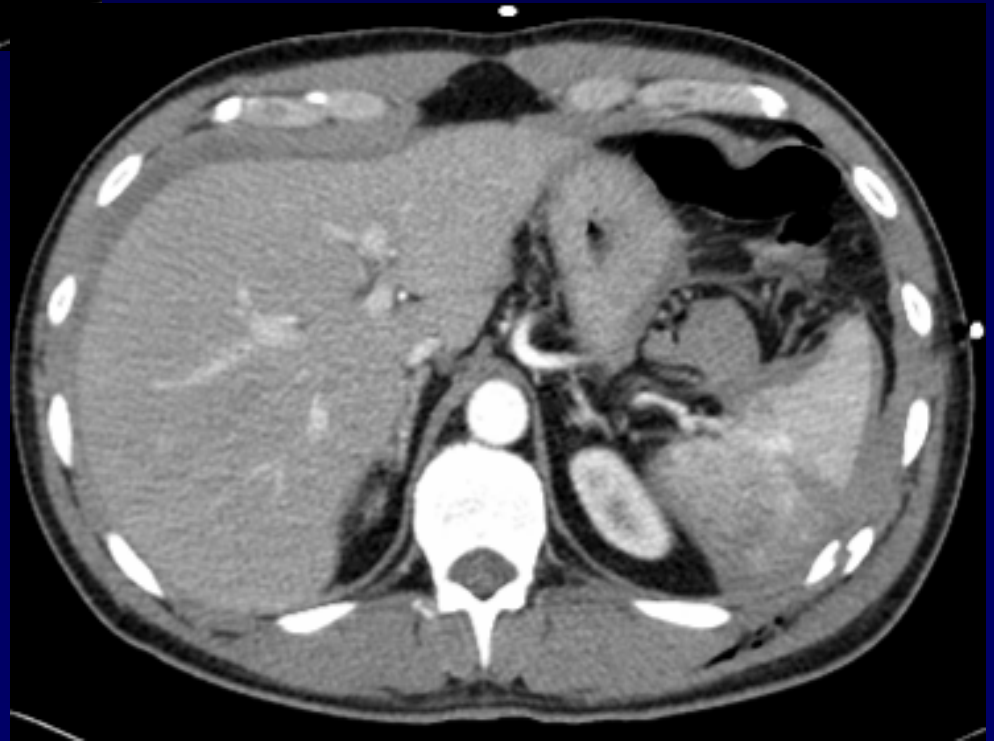
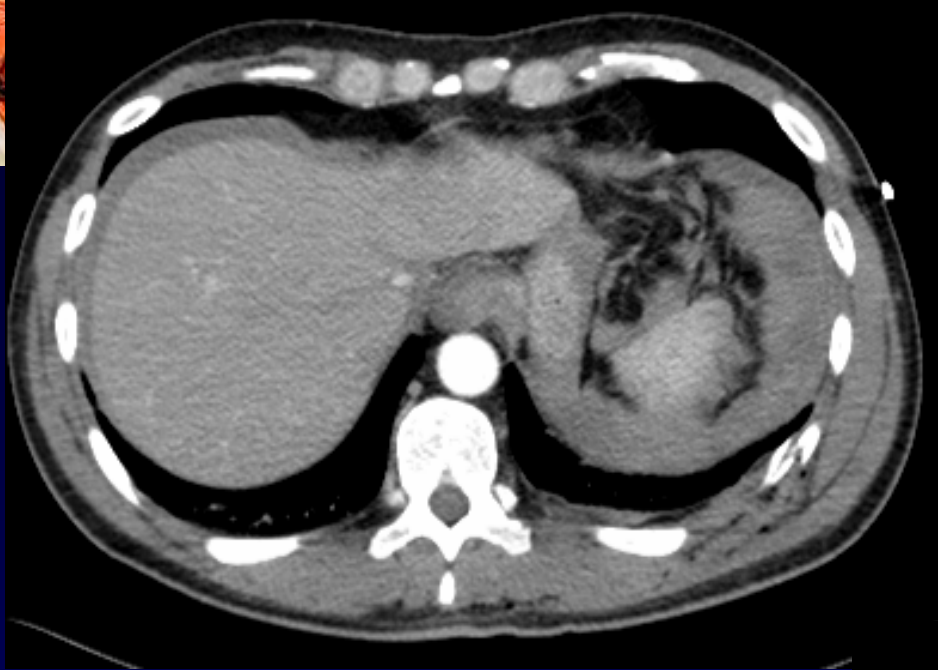M EL HAJJAM
P LACOMBE

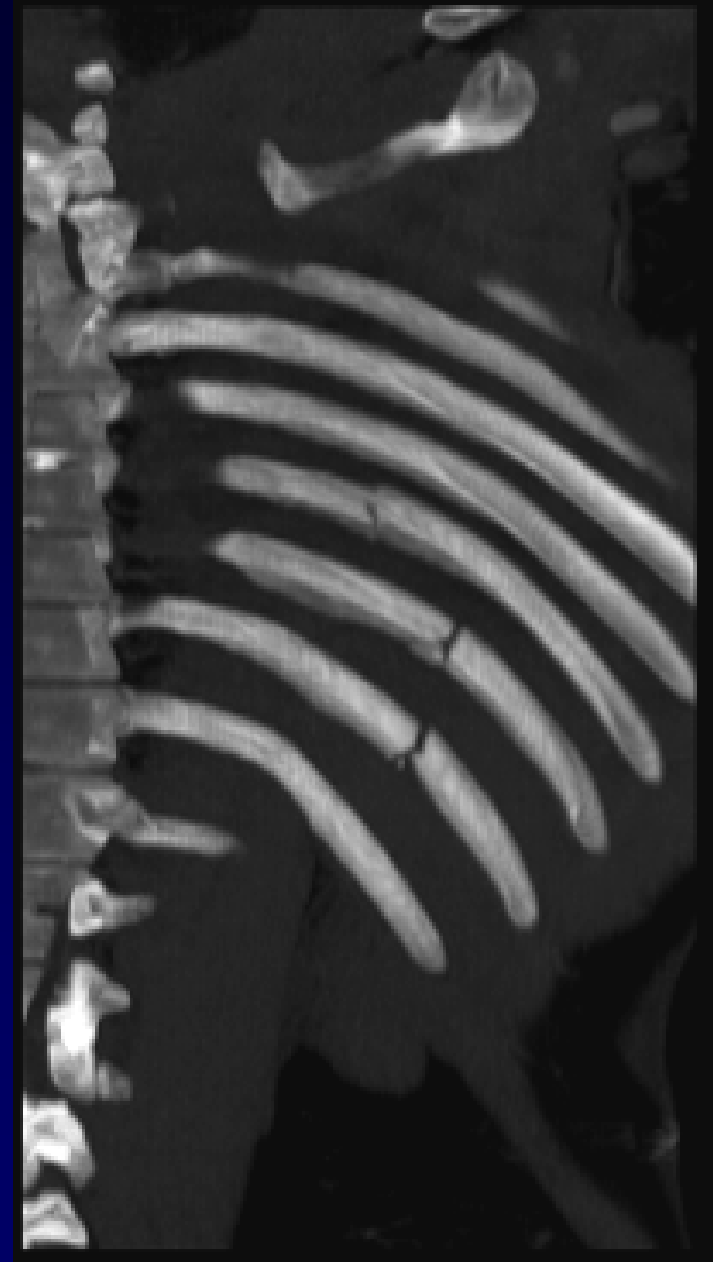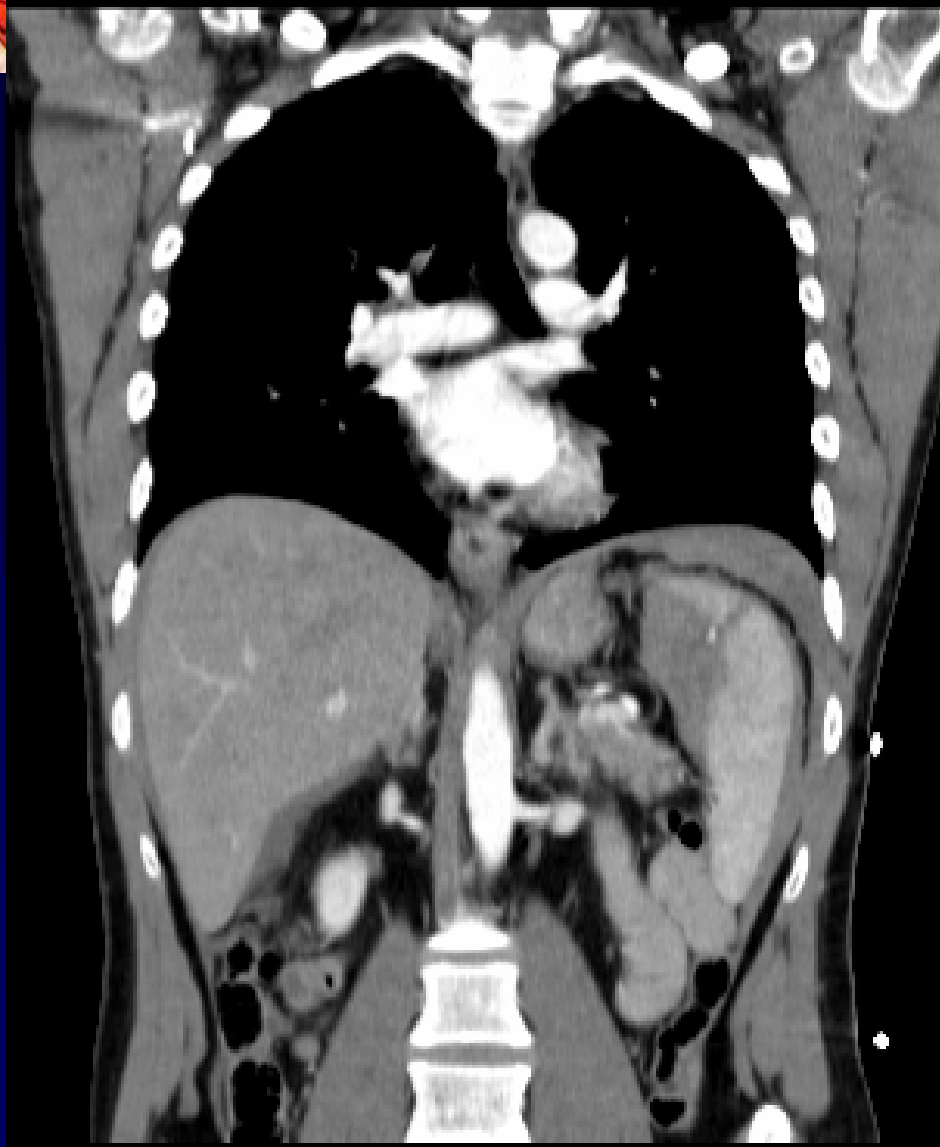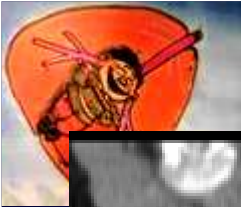Homme de 42 ans

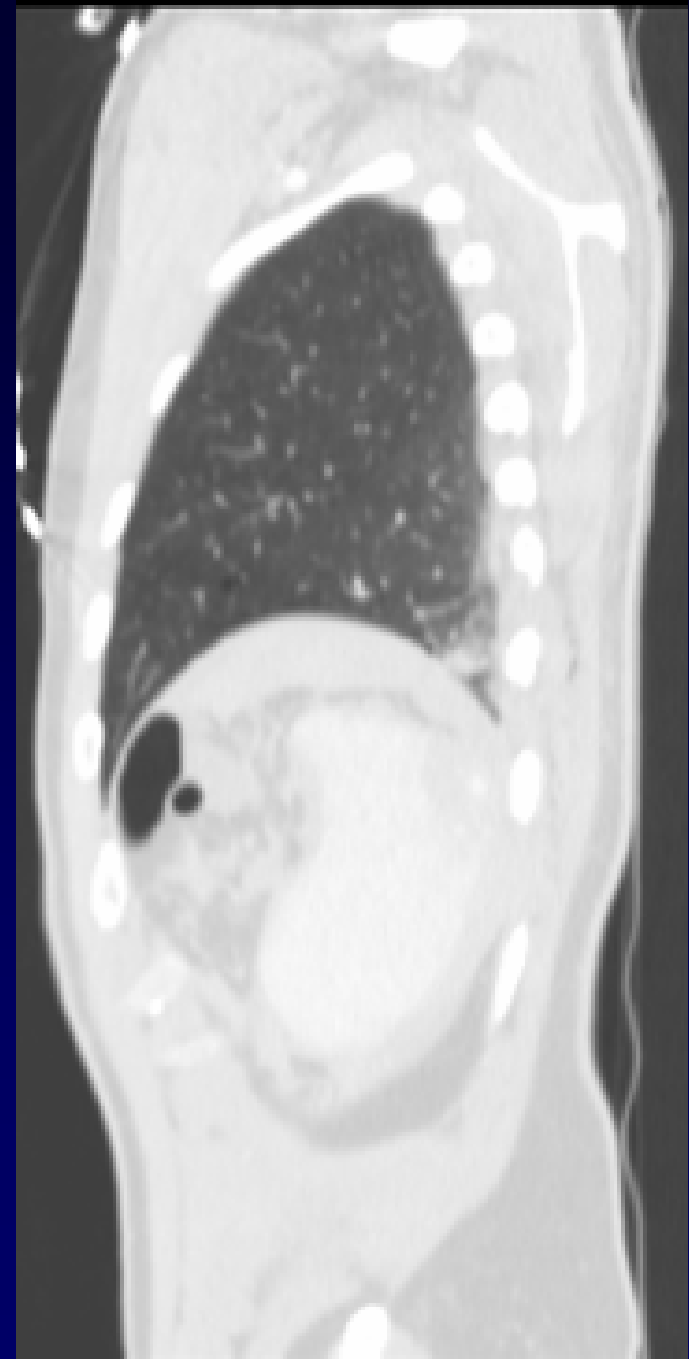
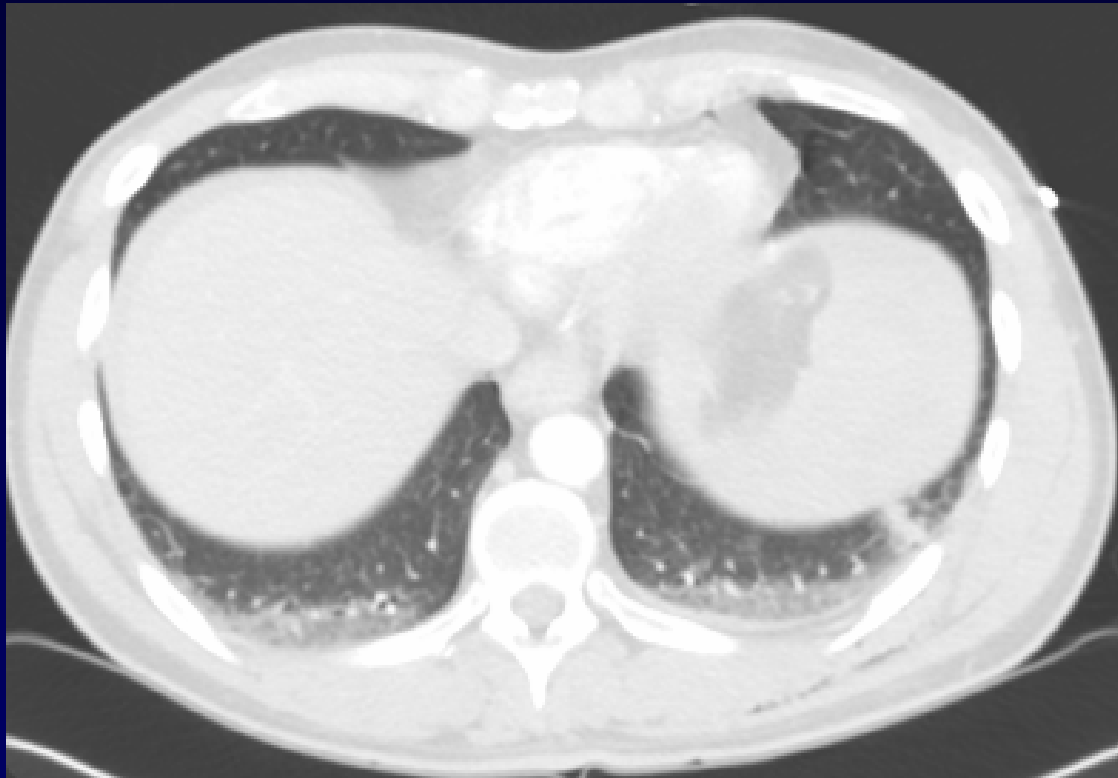
AVP moto

Etat de choc



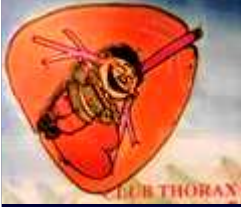







Diagnostic ?



Diagnostic

Fractures spléniques
Hémorragie active
Hémopéritoine abondant

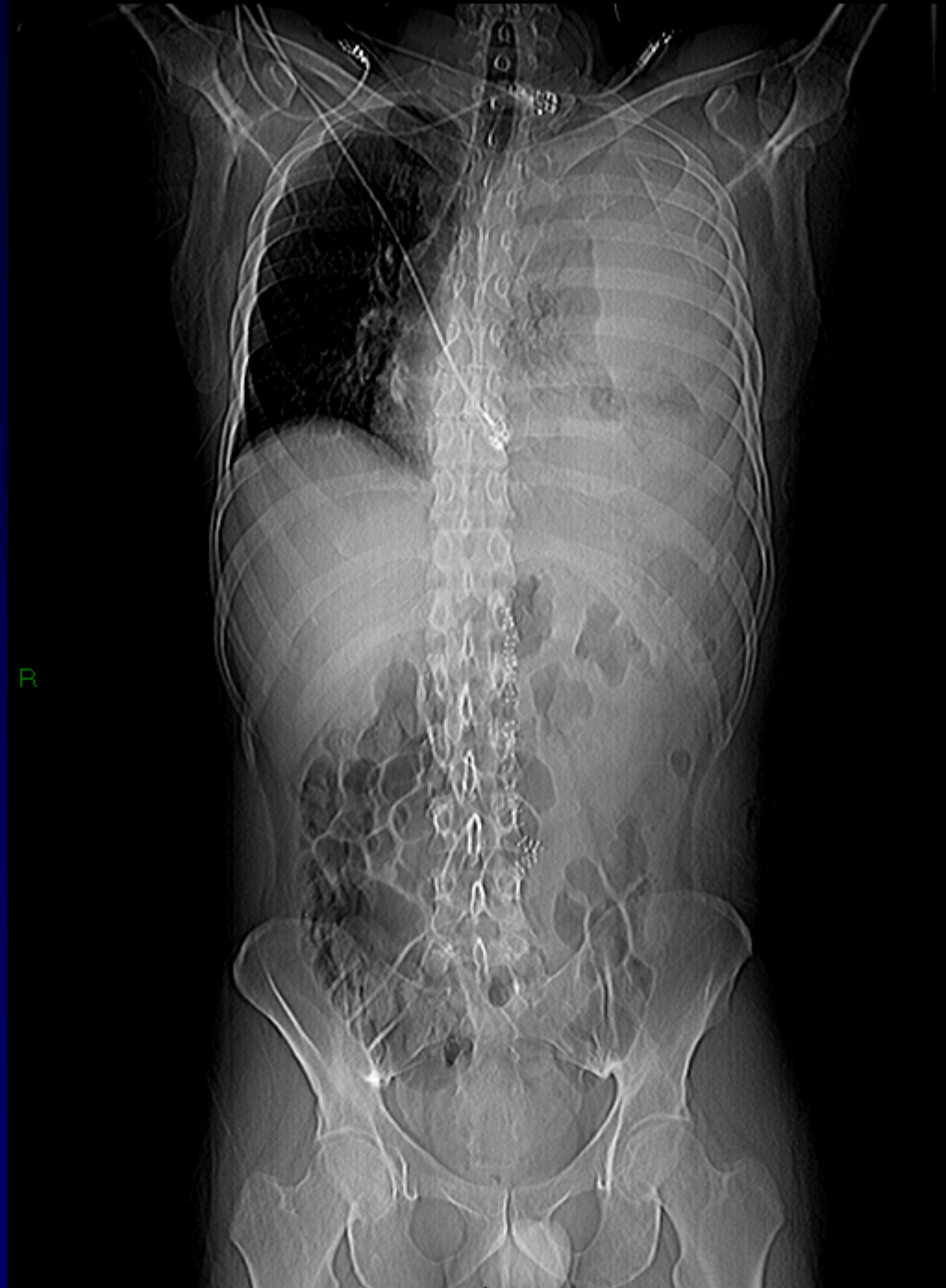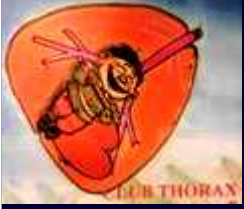Fractures costales gauches
Contusion pulmonaire
Hémothorax gauche minime

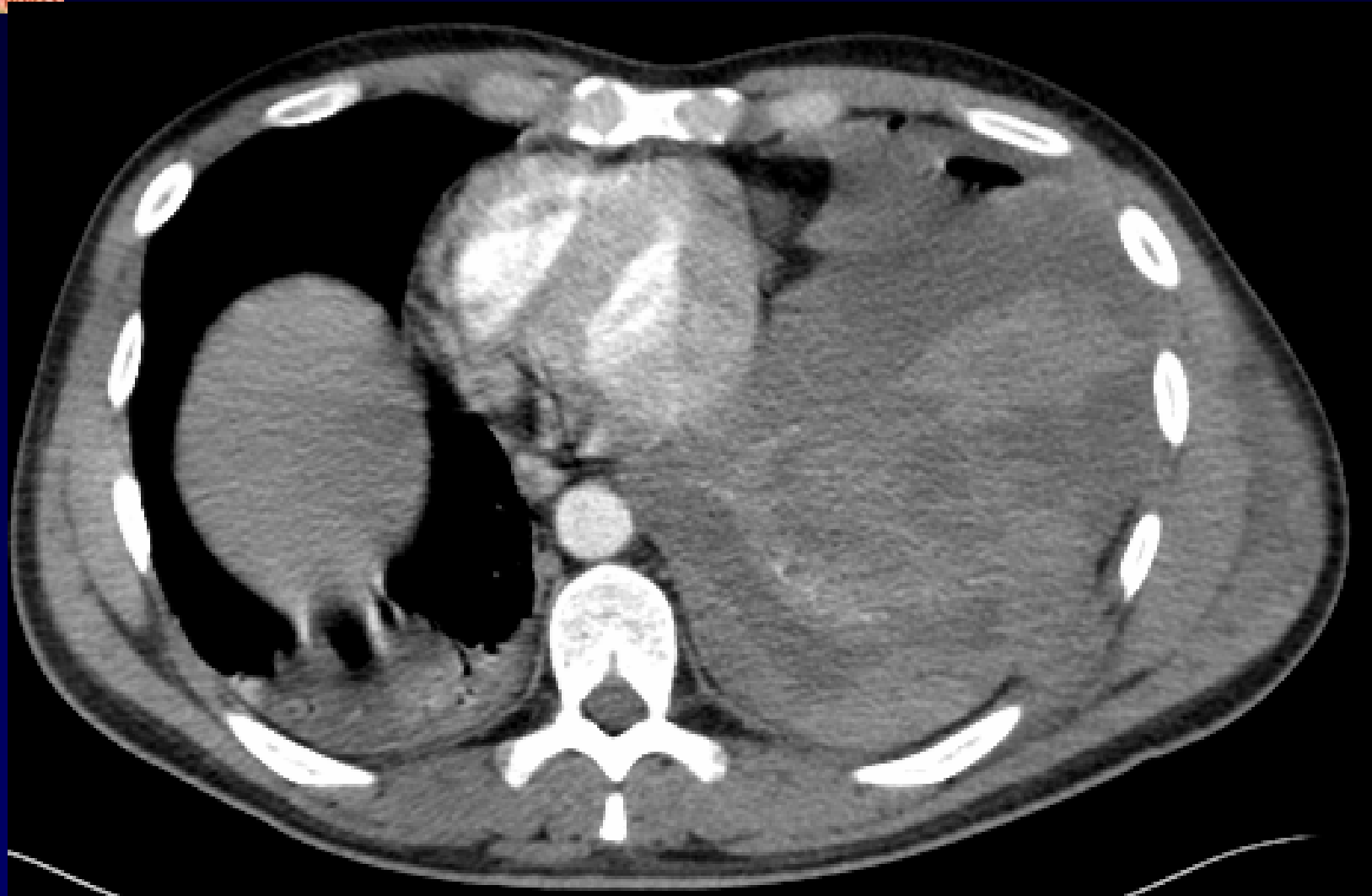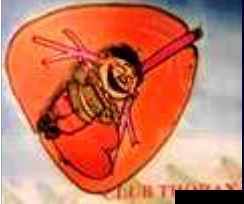→ Splénectomie en urgence

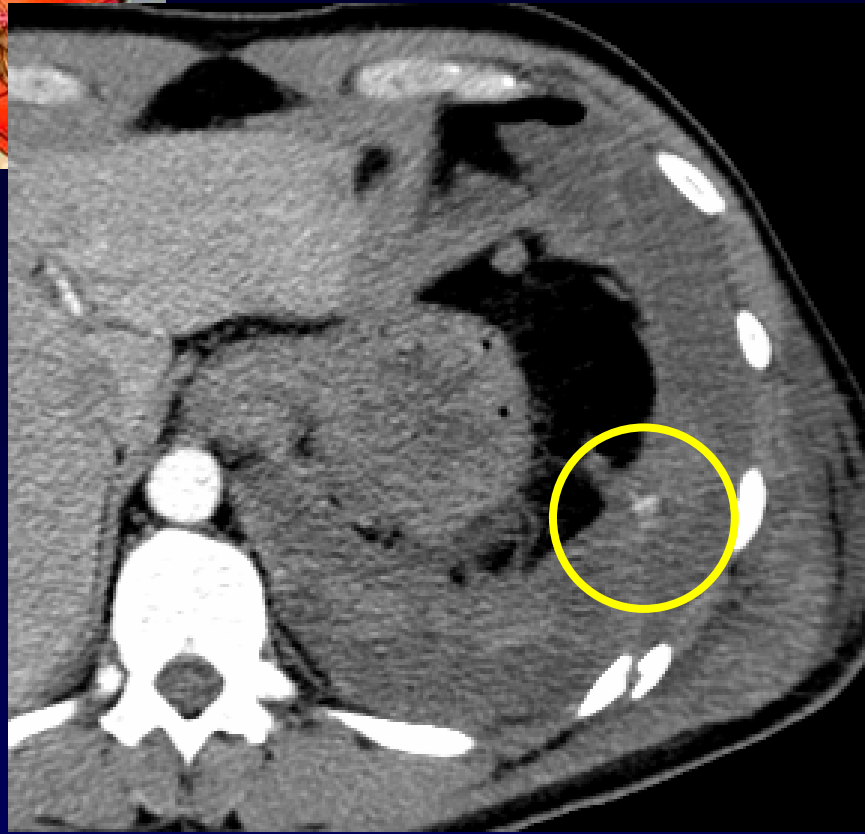


J3

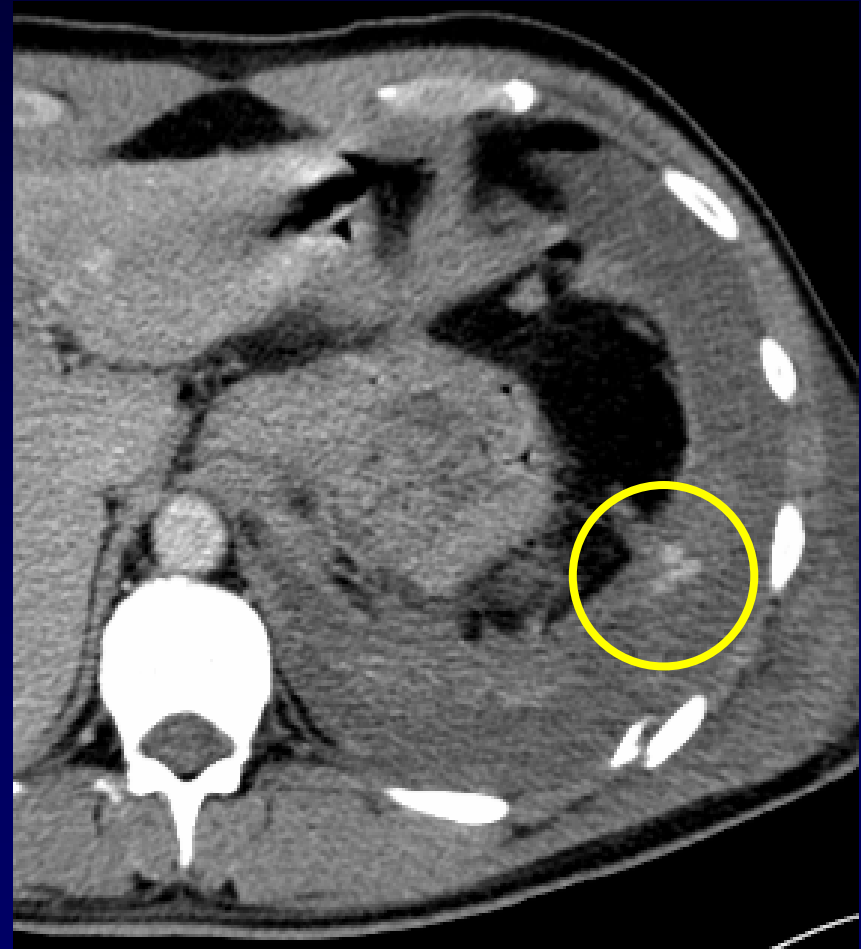**Douleurs thoraciques gauches
Etat de choc**



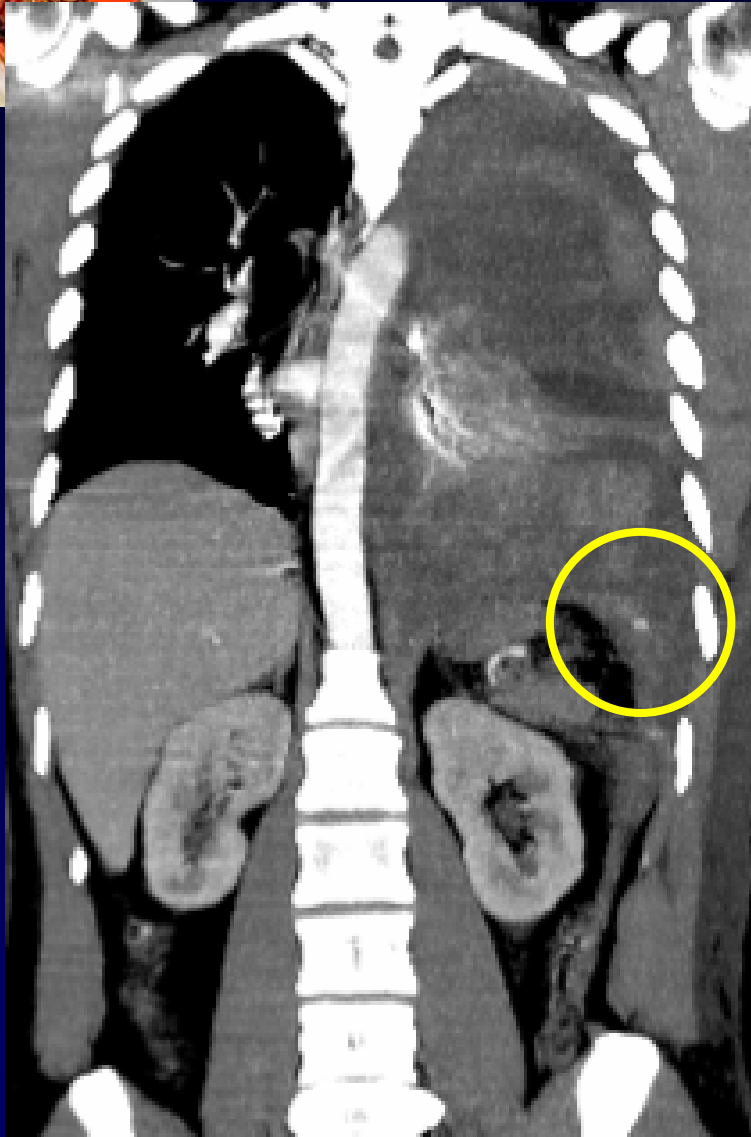
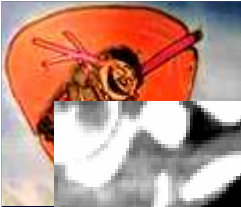



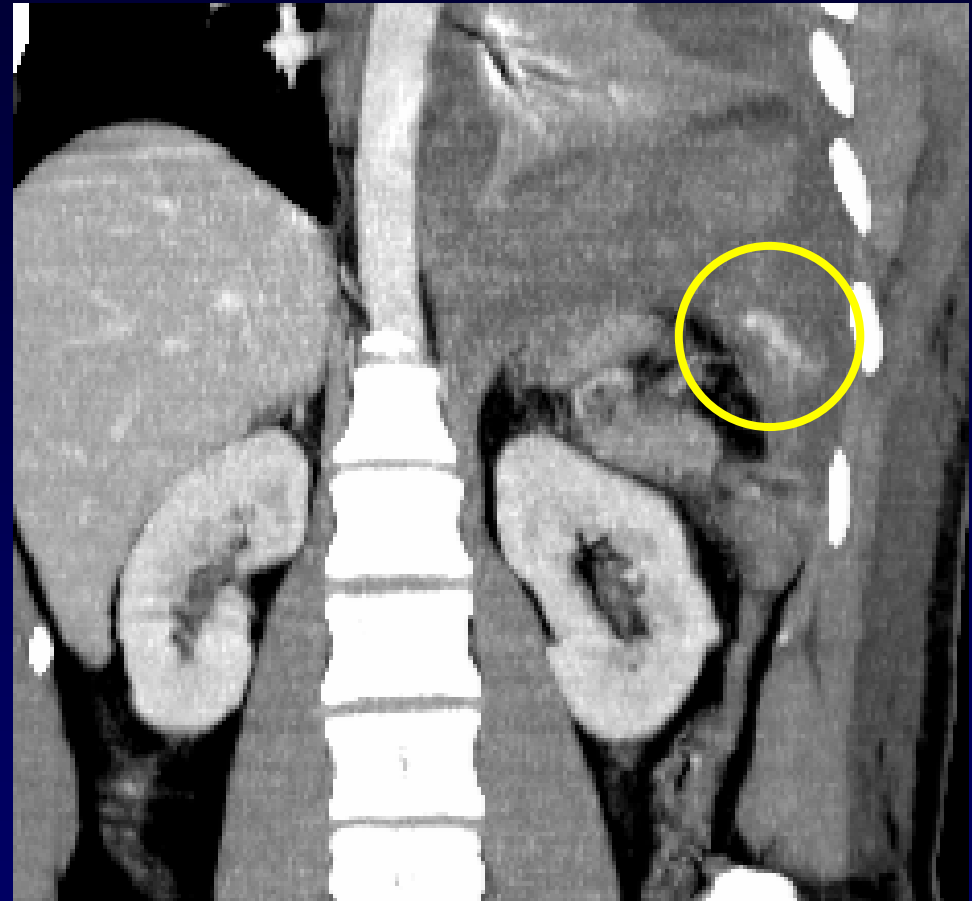
Temps artériel



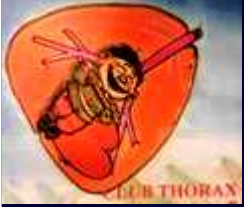Temps veineux



Temps artériel



Temps veineux



Diagnostic ?



Diagnostic

Thoracotomie en urgence

Hémothorax gauche

Contusion du diaphragme, sans rupture

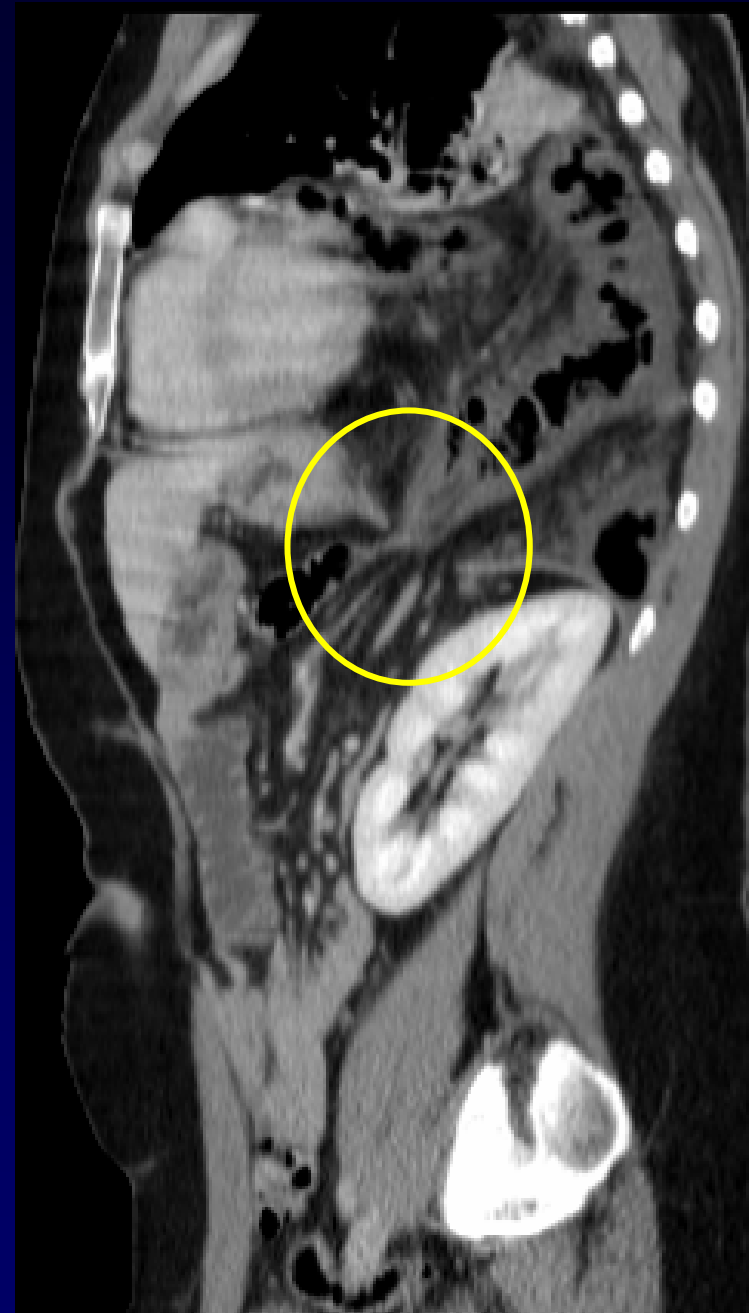Hémorragie active à partir d'une artériole diaphragmatique.

→ **Hémostase**

→ **Drainage**



Reconstruction curviligne
Brèche diaphragmatique
Strangulation colique





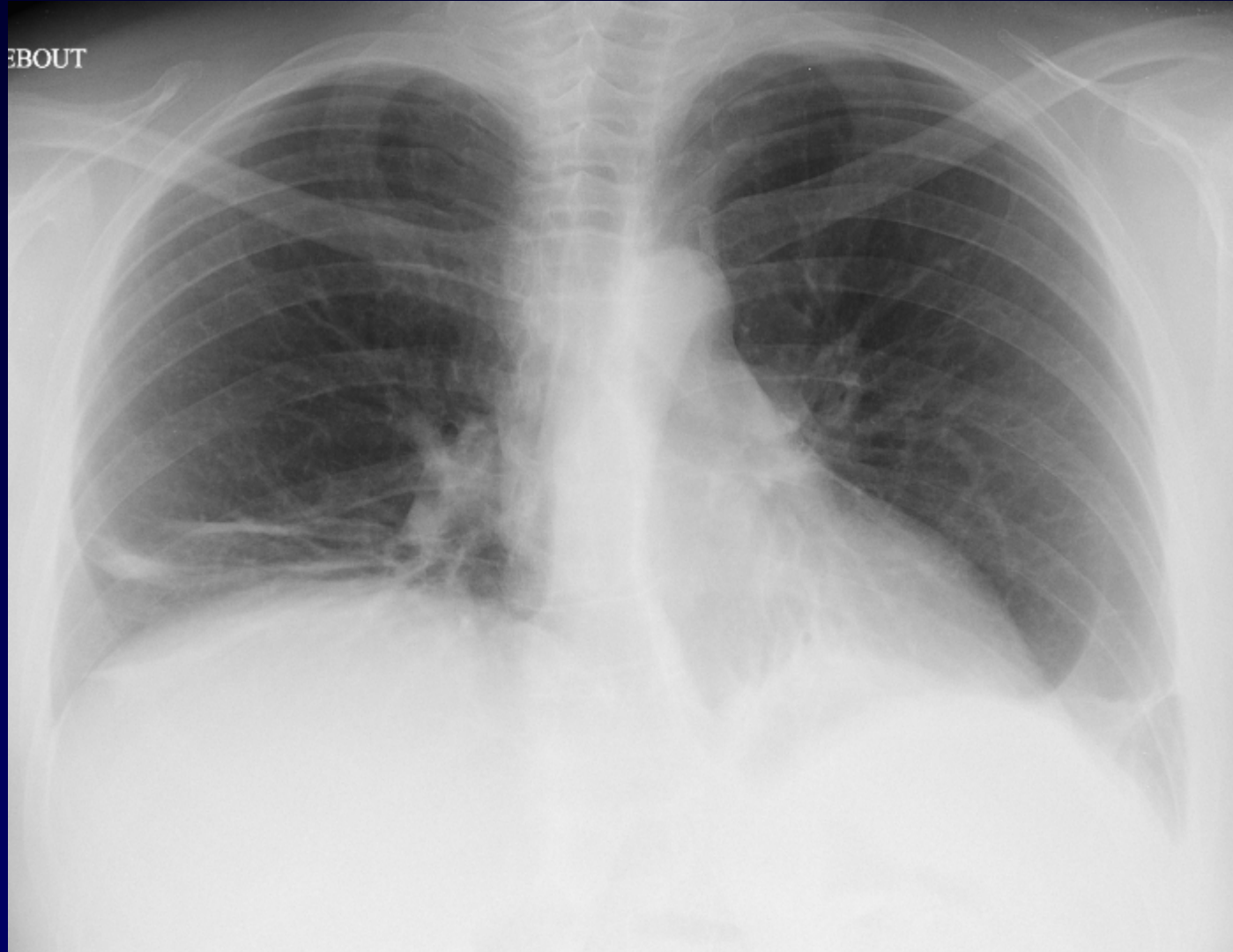Traitement

Laparotomie médiane

**Réintégration difficile du colon et du grêle,
ayant nécessité un élargissement de la brèche
diaphragmatique.**

Pas de souffrance colique ou grêlique

→ Suture de la brèche + prothèse



Rx thorax de contrôle à J8