



**G.DURAND J.GIRON P.FAJADET**

Femme de 35 ans

Catarrhe fébrile avec rhinite

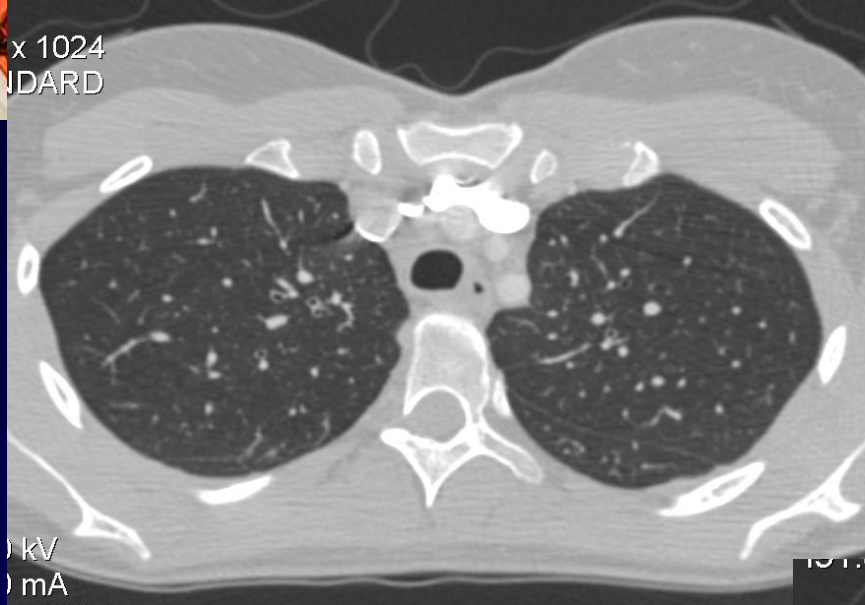
Toux très particulière ...

Avec éléments cutanéomuqueux

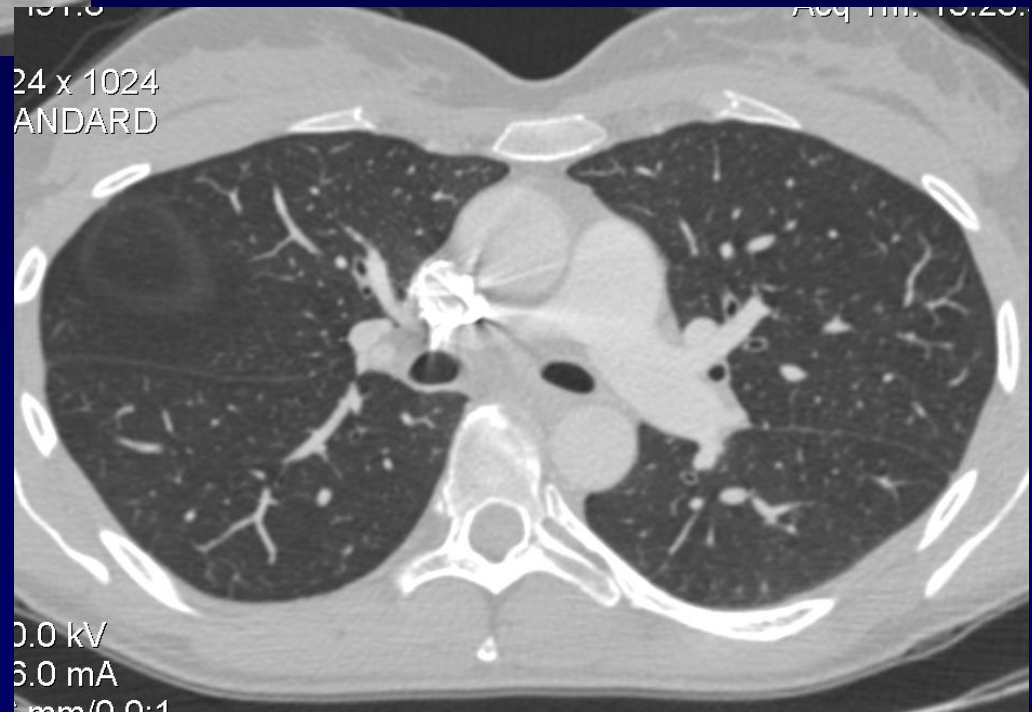Lymphocytose sanguine



x 1024  
ANDARD

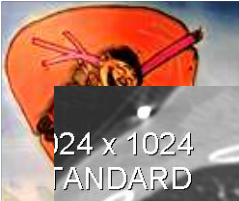

0 kV  
0 mA



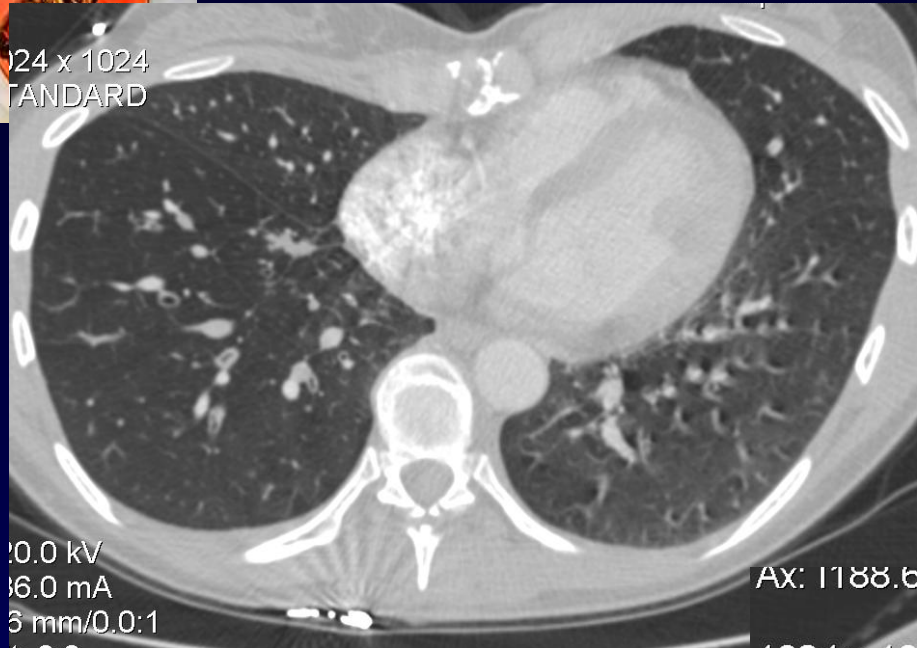24 x 1024  
ANDARD

0.0 kV  
6.0 mA  
mm/0.0:1



1024 x 1024  
STANDARD

120.0 kV  
336.0 mA  
0.6 mm/0.0:1



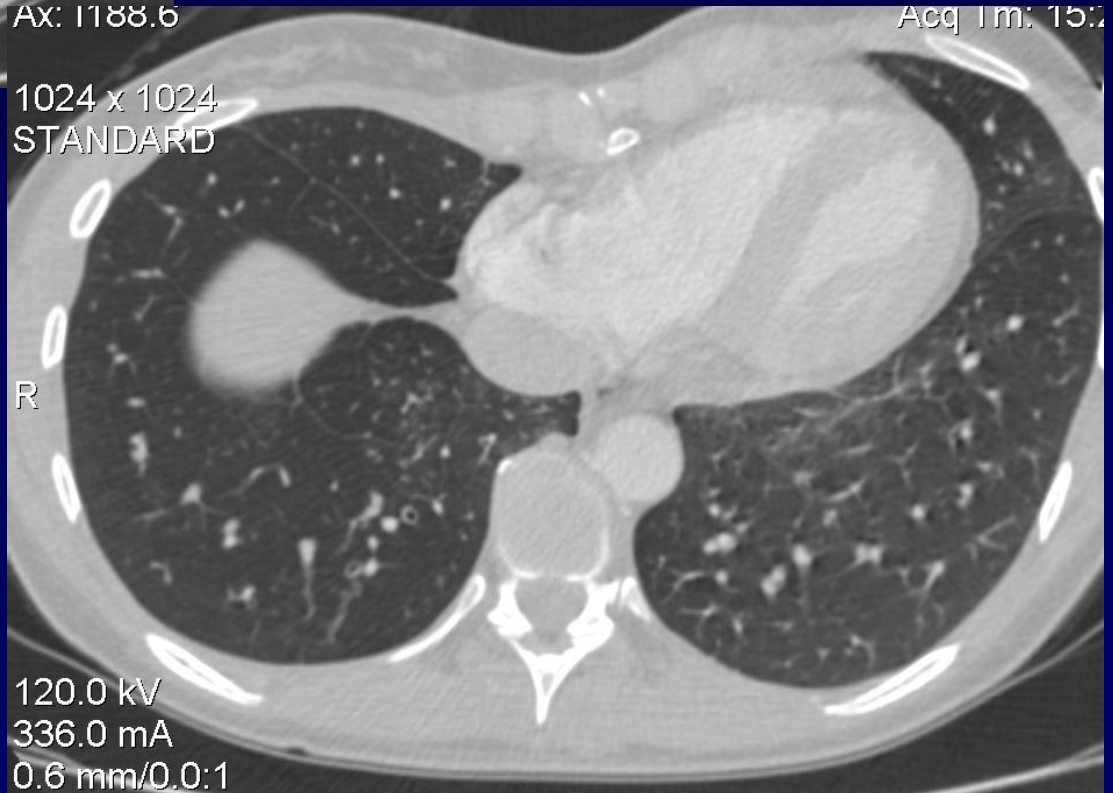AX: 1188.6

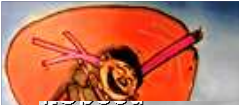Acq 1m: 15.2

1024 x 1024  
STANDARD

R

120.0 kV  
336.0 mA  
0.6 mm/0.0:1



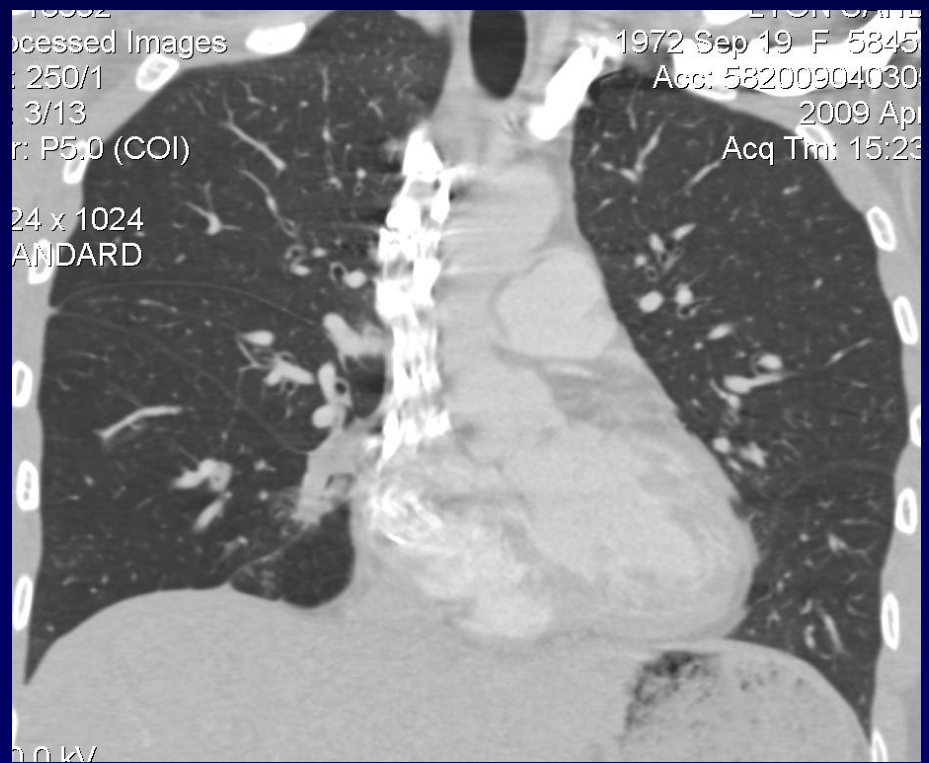


18392  
Processed Images  
250/1  
3/13  
P16.1 (COI)

LYON SAND  
1972 Sep 19 F 58458  
Acc: 582009040305  
2009 Apr  
Acq Tm: 15:23

1024  
ANDARD

0.1 kV



18392  
Processed Images  
250/1  
3/13  
P5.0 (COI)

LYON SAND  
1972 Sep 19 F 58458  
Acc: 582009040305  
2009 Apr  
Acq Tm: 15:23

1024  
ANDARD

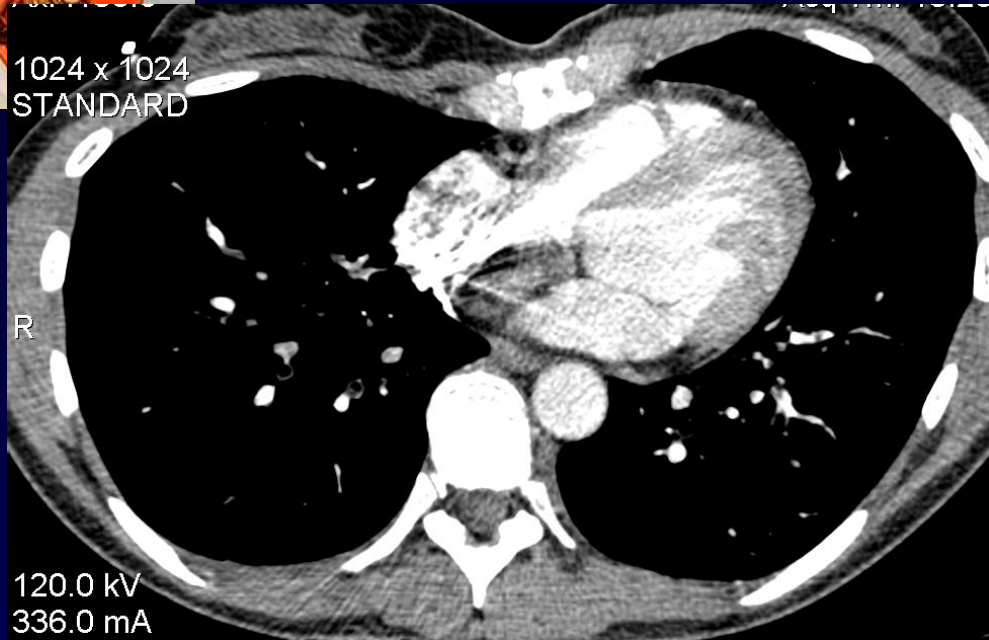0.1 kV



1024 x 1024  
STANDARD

R

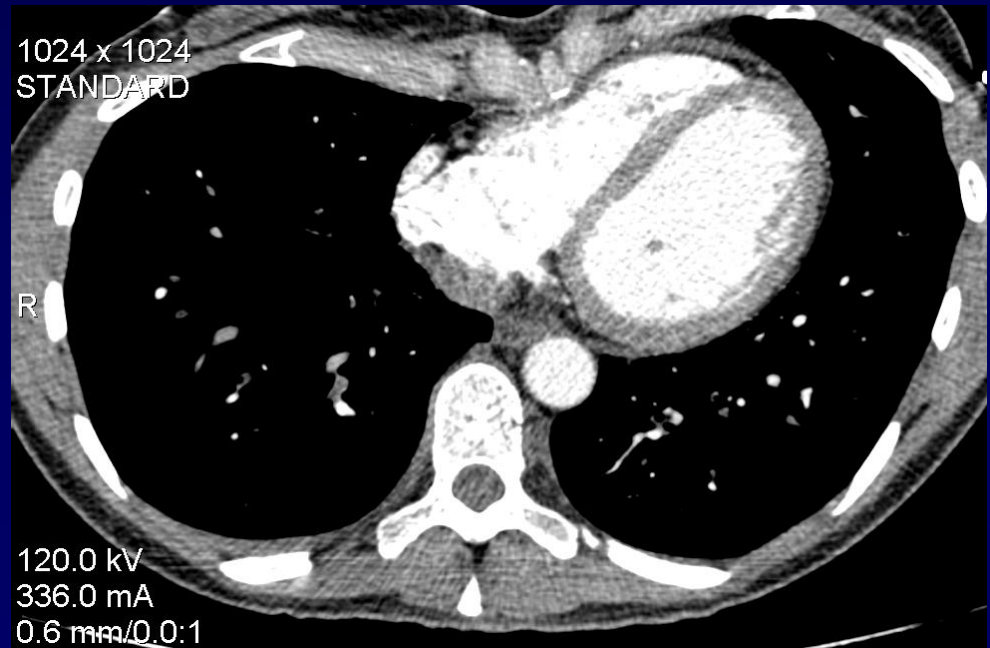120.0 kV  
336.0 mA



1024 x 1024  
STANDARD

R

120.0 kV  
336.0 mA  
0.6 mm/0.0:1





**Diagnostic ?**



# DIAGNOSTIC

## COQUELUCHE

(forme aigue de l'adulte ,rare )

« Les éléments cutanéomuqueux »

étaient la cyanose des muqueuses en fin des ...

Quintes asphyxiantes et lors du...

« CHANT DU COQ »



## Diagnostic

**Sémio clinique : Toux très particulière**

**Séro diagnostic /Bordatella pertussis**

**Sémio RX : ?**

**Micronodules centro -lobulaires ?**

**Bronches « trop visibles »?**



## Discussion

**Formes « batardes » de l'adulte (« rhume »)**

**Risque de Séquelles : BRONCHECTASIES +++**

**Forme aiguë /nourrisson : risque mortel**