



B.DUPARC . G.DURAND . J.GIRON P.FAJADET

Homme de 41 ans , médecin à Nouméa , de
« métropole »

Pneumothorax spontané / sommeil / drainé

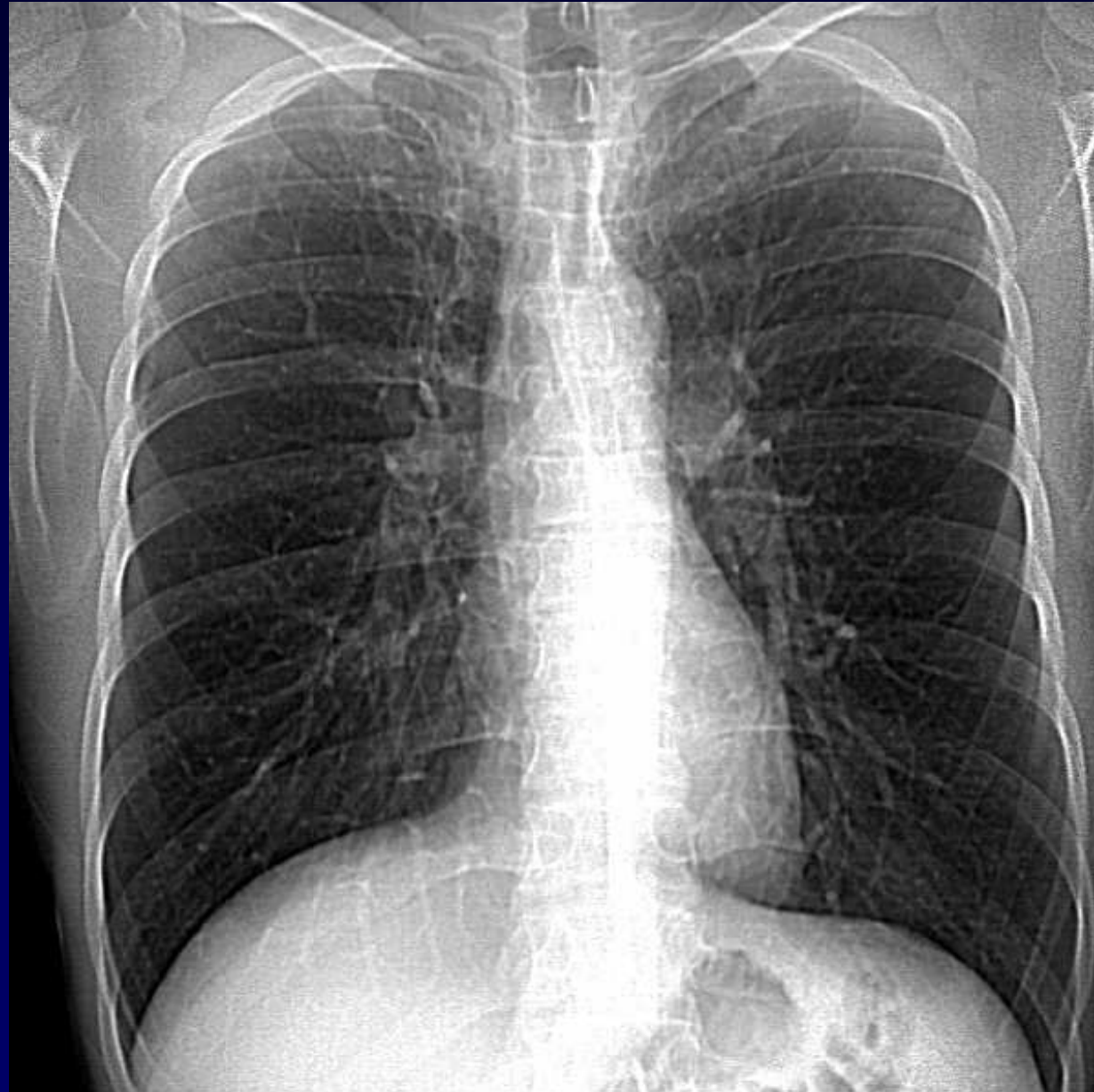
Crachats jaunâtres ponctués de points noirs

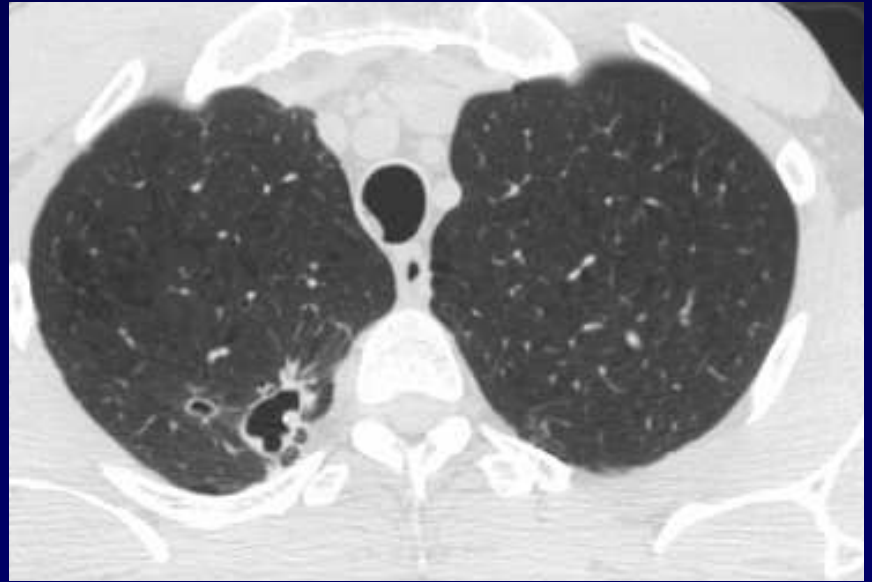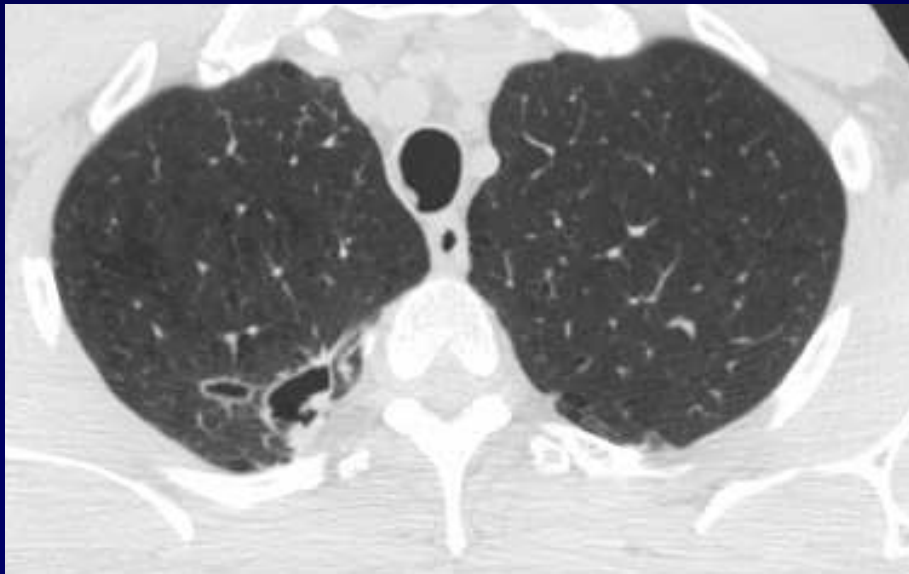
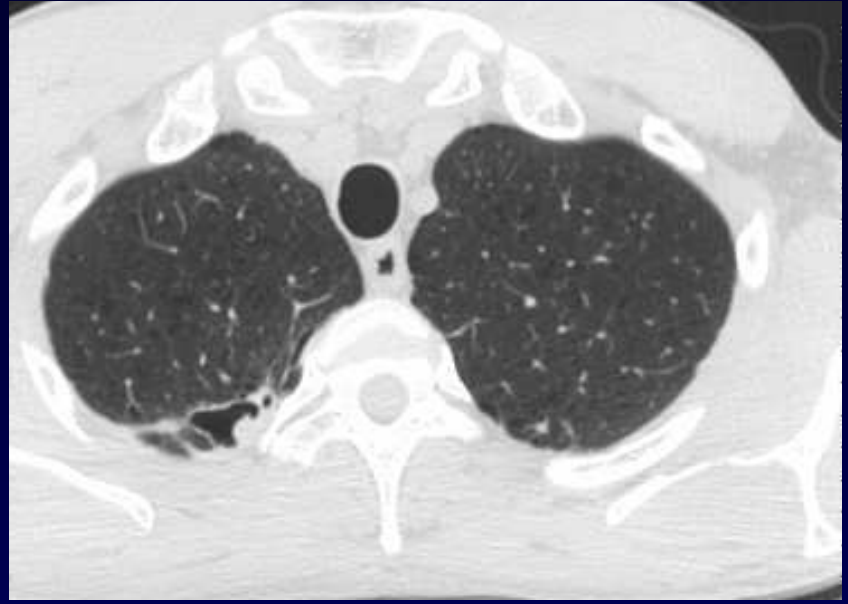
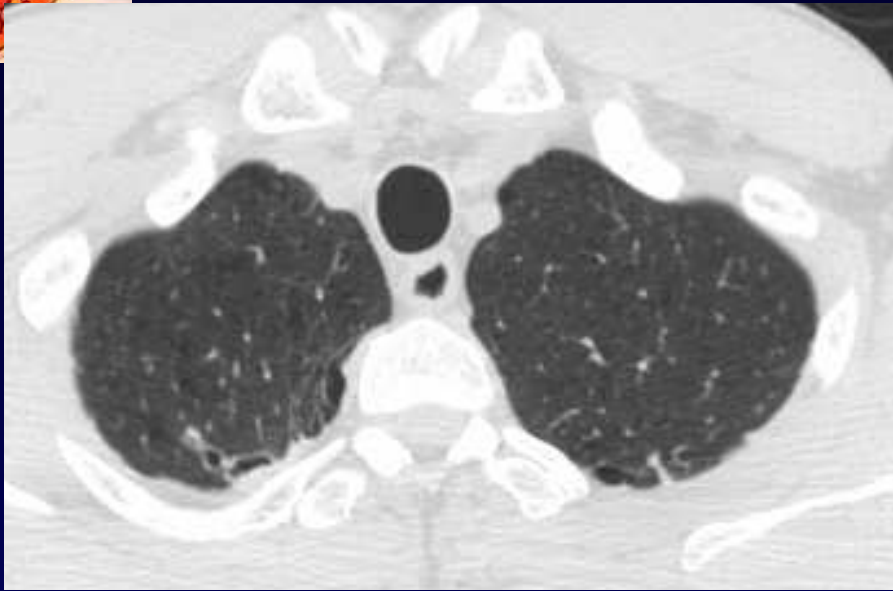Baar /expectoration : -

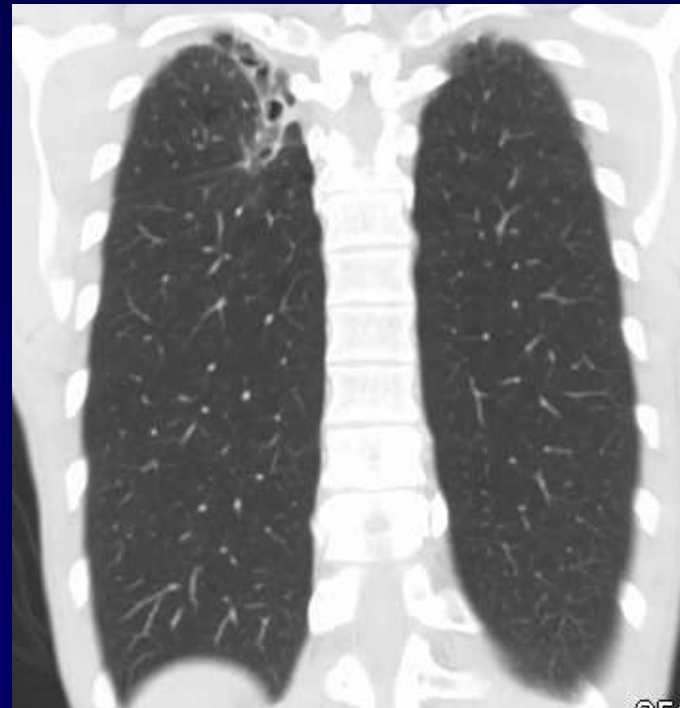
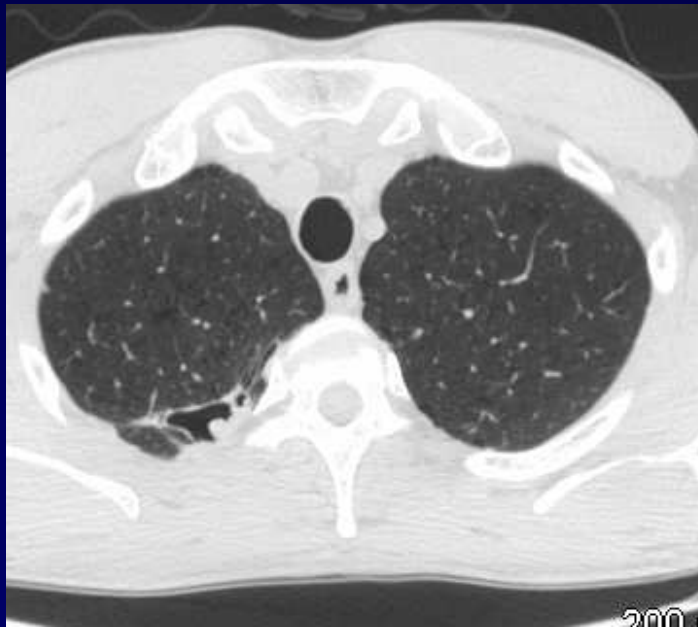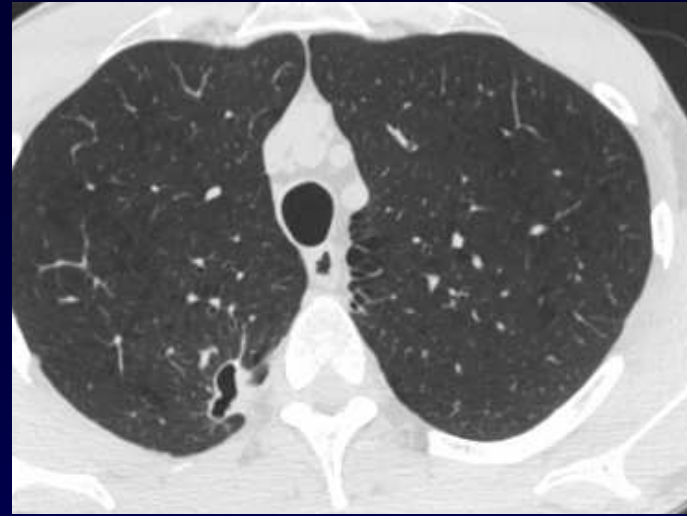
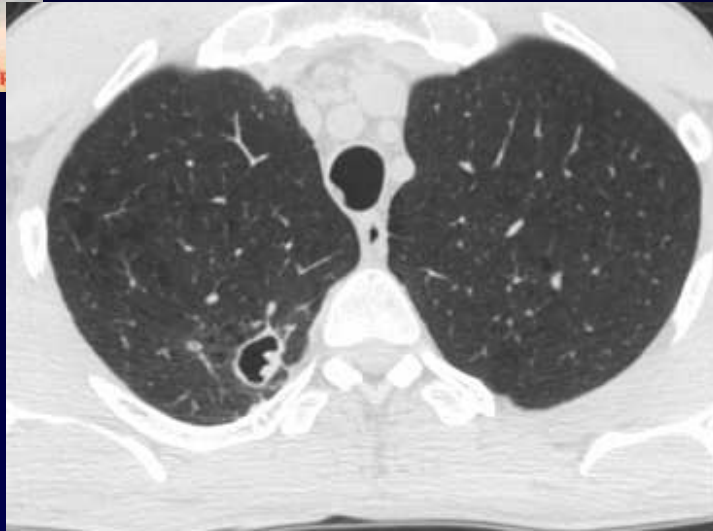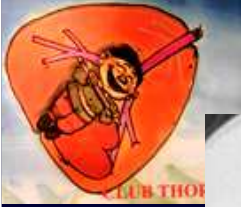Néanmoins : myambutol et rifater

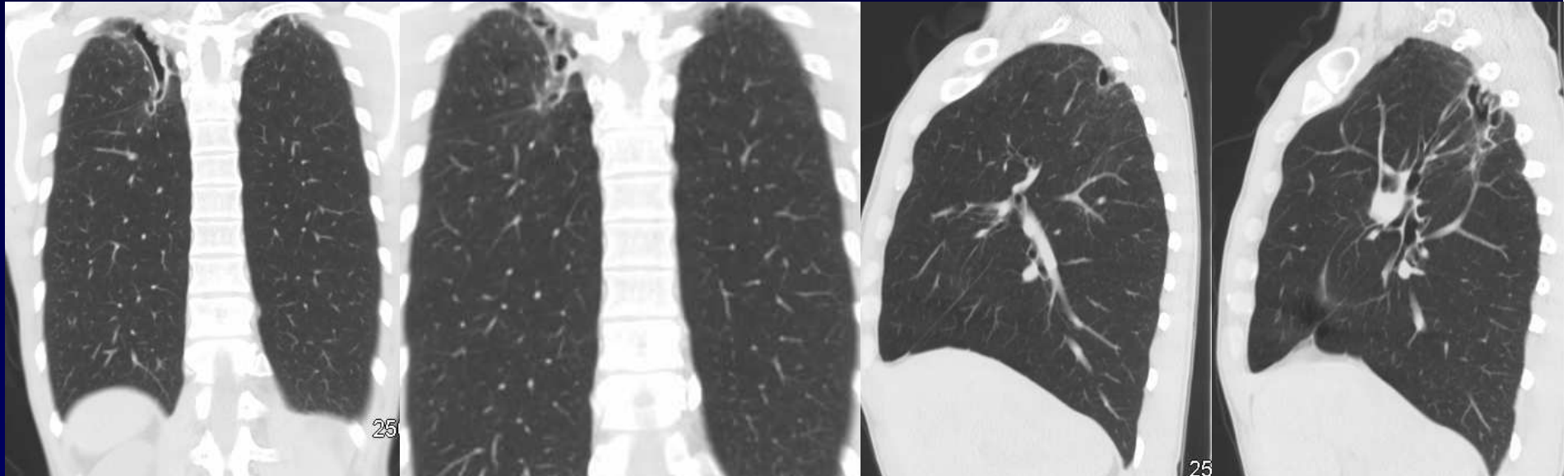
3eme mois : pousse Mycobacterie Kansasii

TDM , ci-dessous , 6 mois de traitement , EG bon









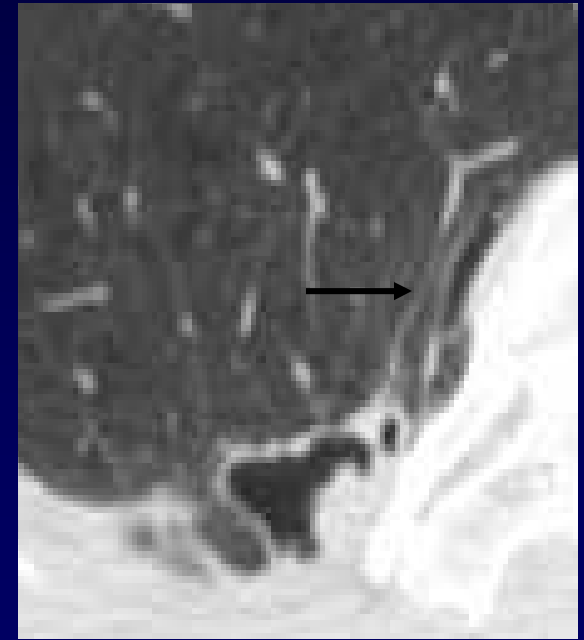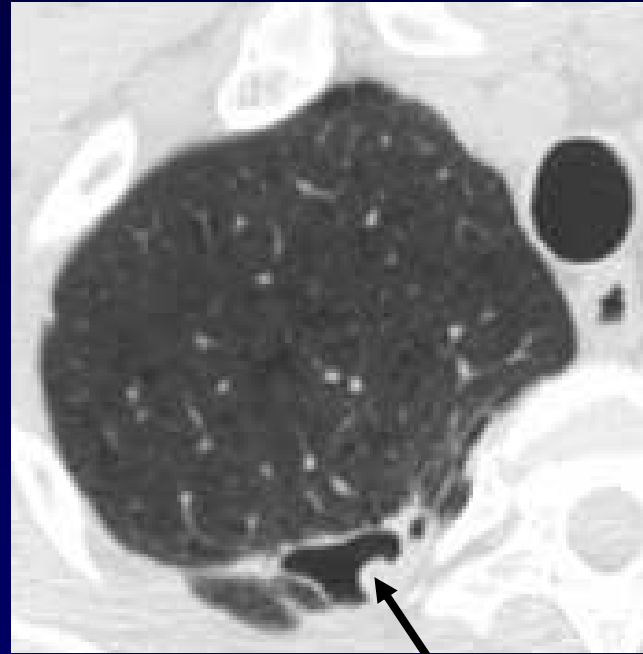
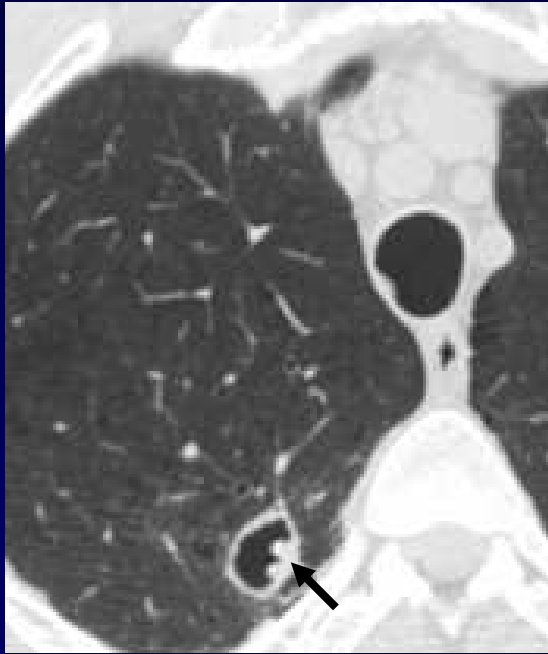


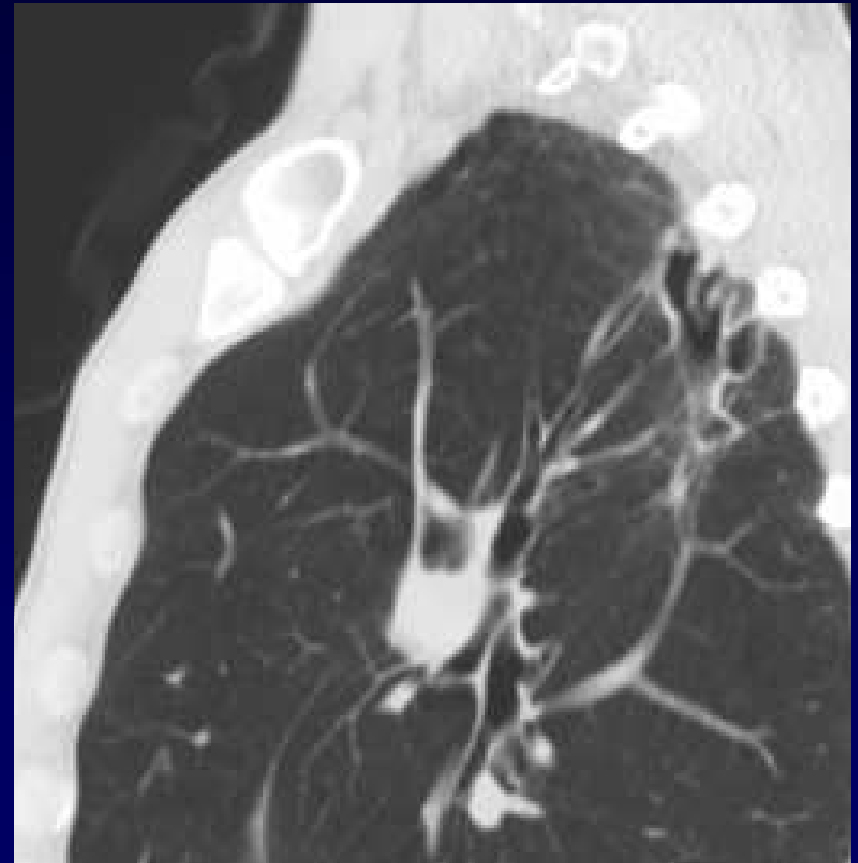Diagnostic ?



Diagnostic

Cavité « habitée » par « mycobactériome » ?







Evolution-Discussion-Point fort

Traitement ?

Si chirurgie envisagée , prévenir le chirurgien :

Scissure incomplète et cavité transgresse

Aérostase difficile ?

Attendre ?