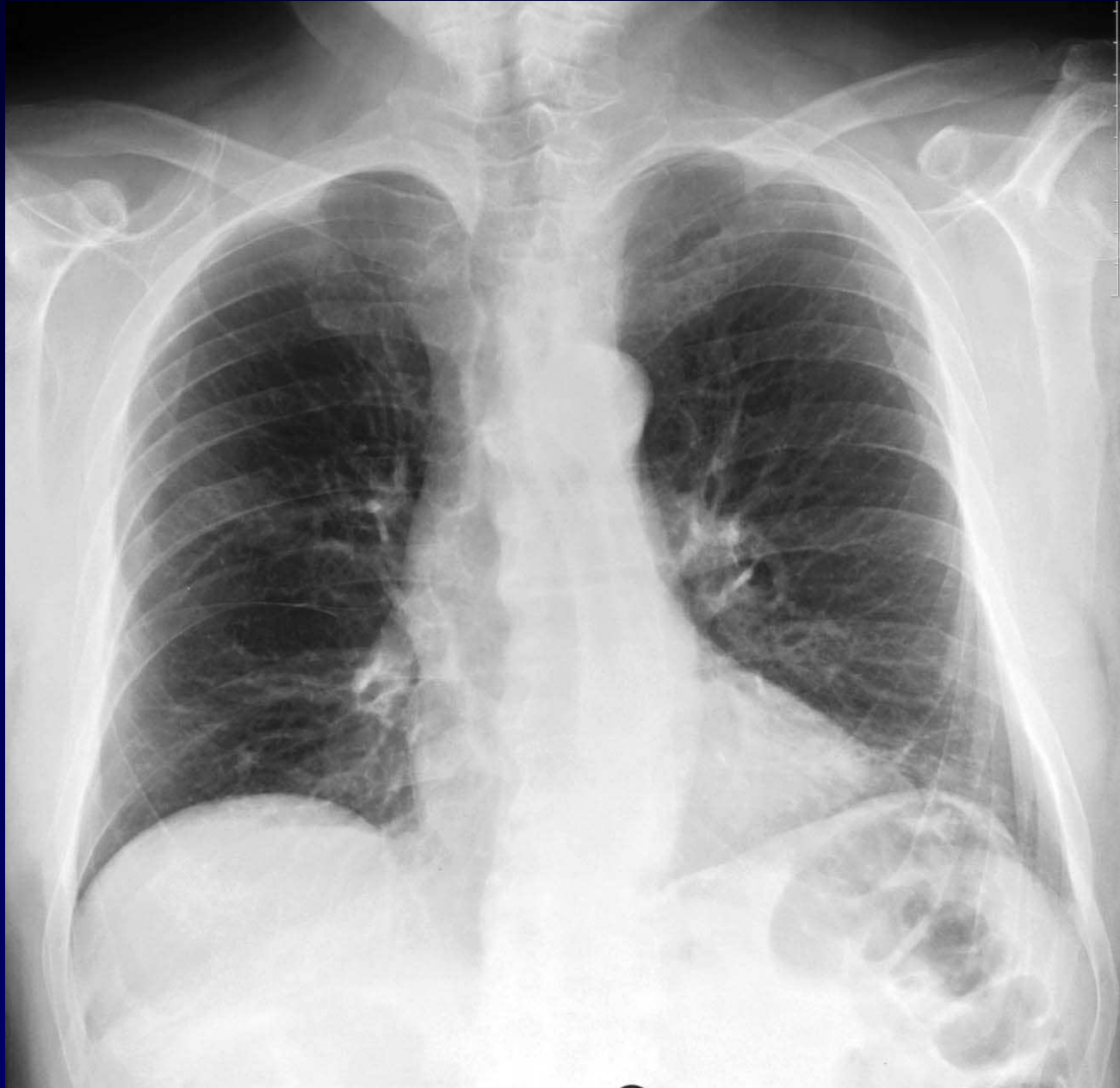



J.BERJAUD - Ch .HERMANT - J.GIRON - P.FAJADET

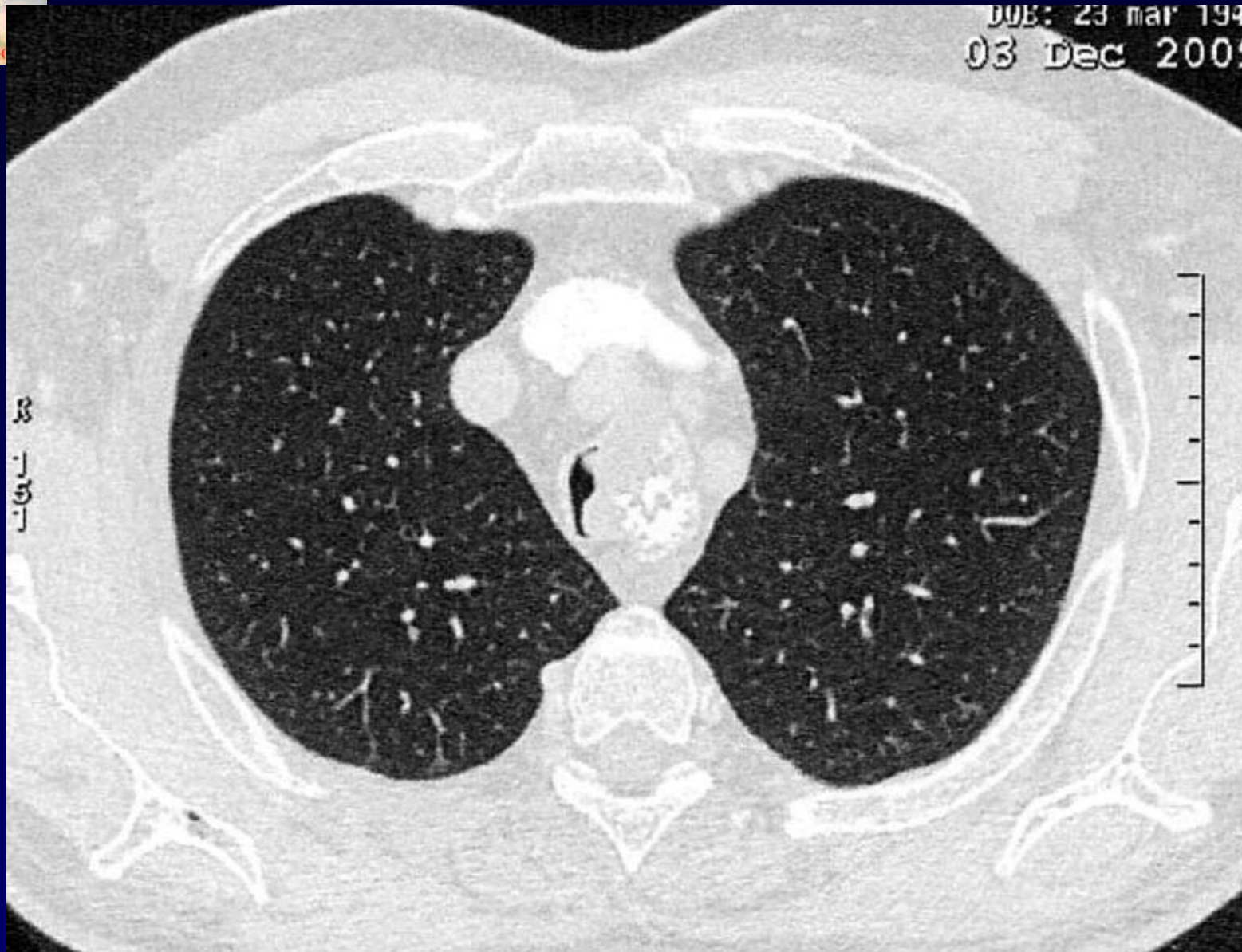
Homme de 67ans

Dyspnée et « bruits » inspiratoires » depuis des mois...

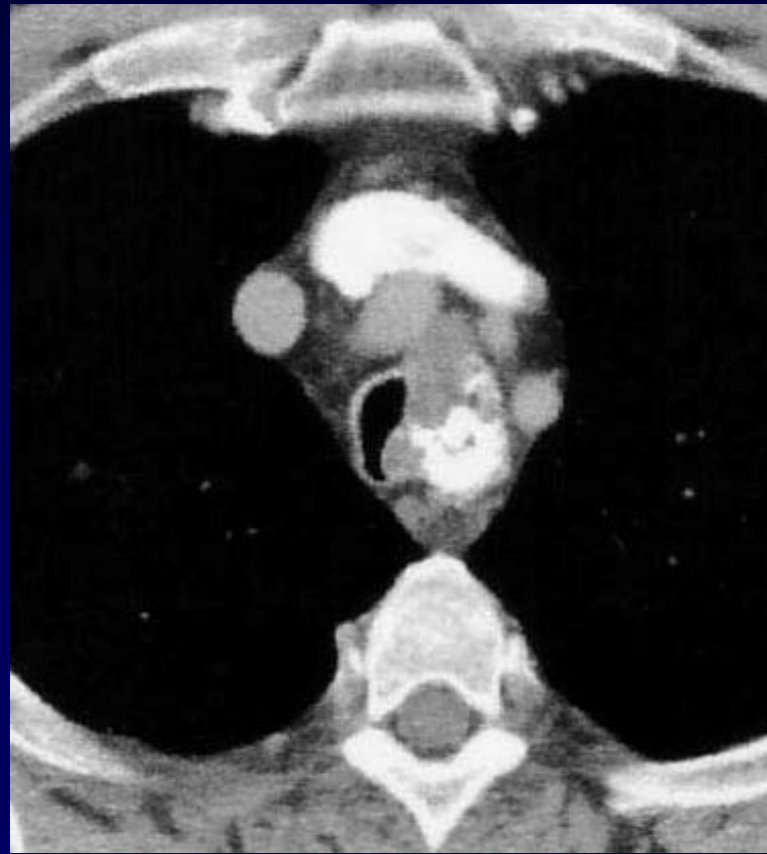
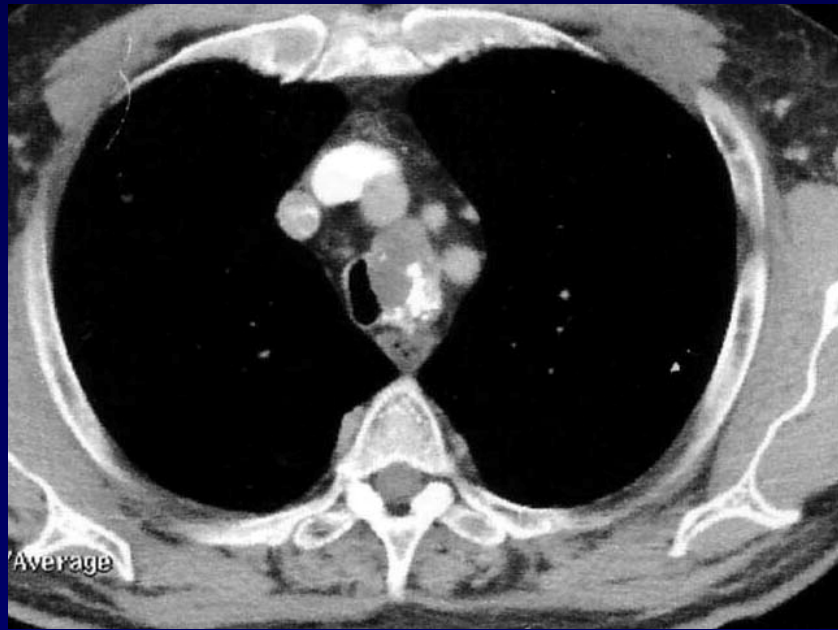
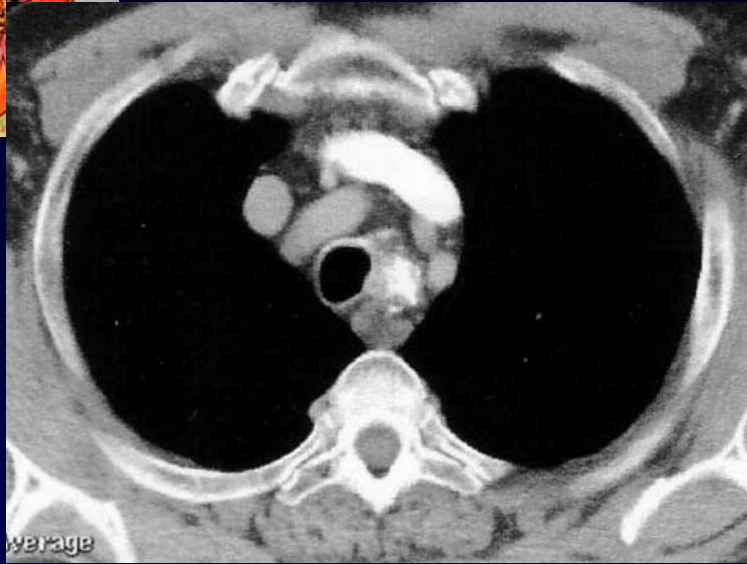
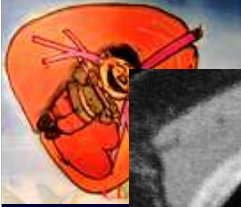

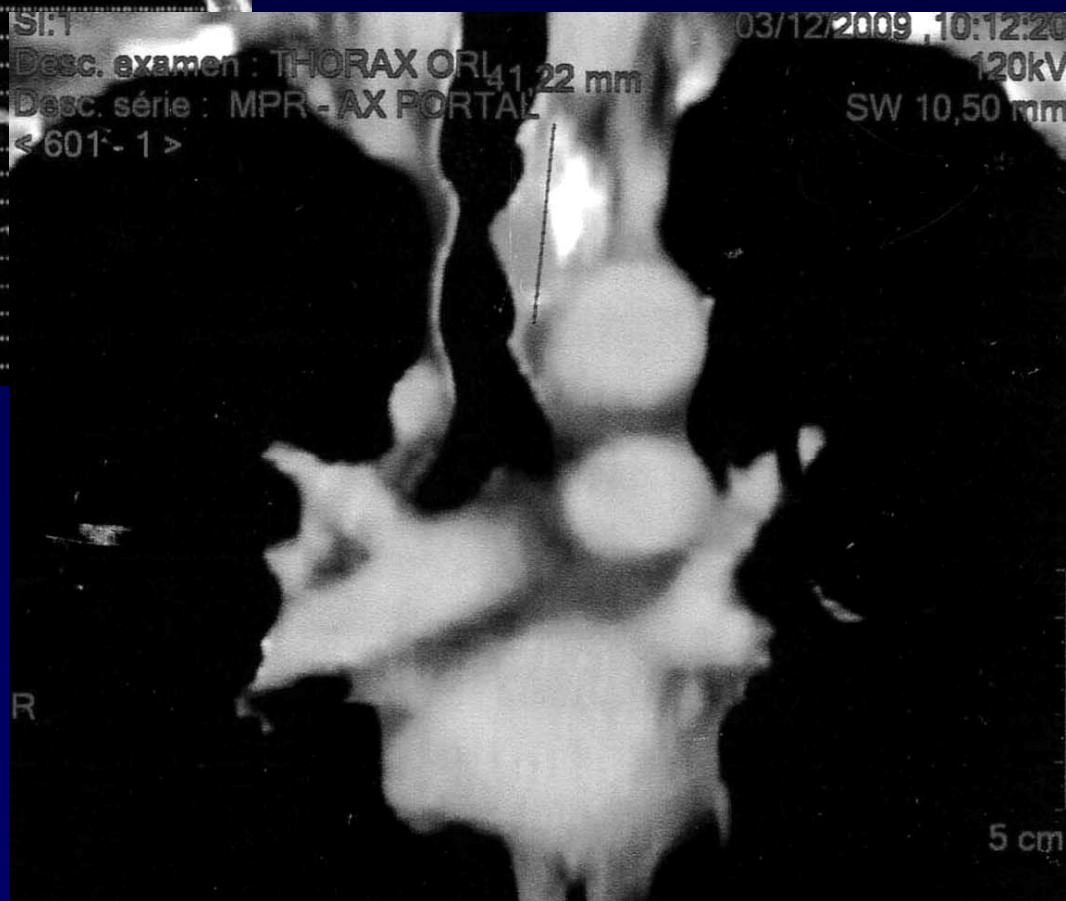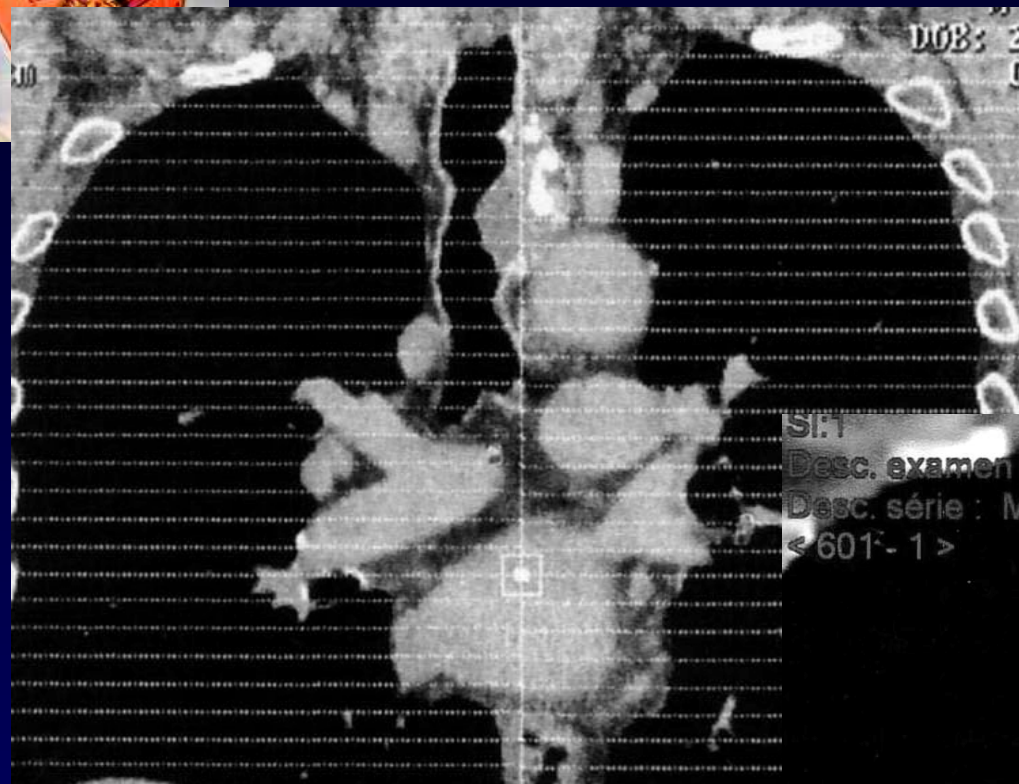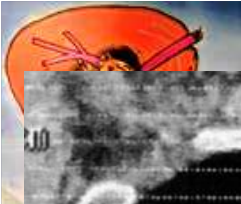


DOB: 23 mar 194
03 Dec 2009



R
L





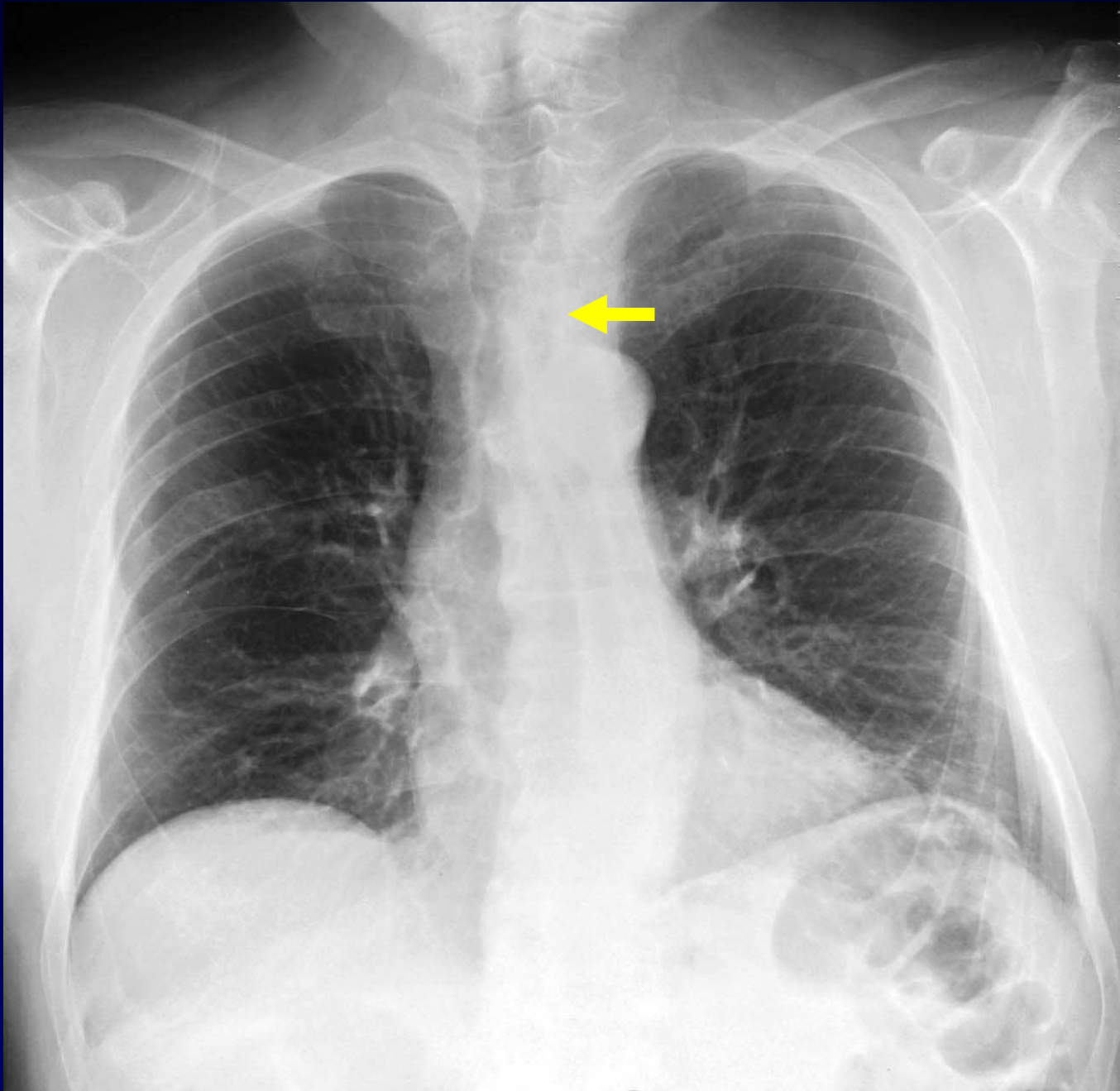


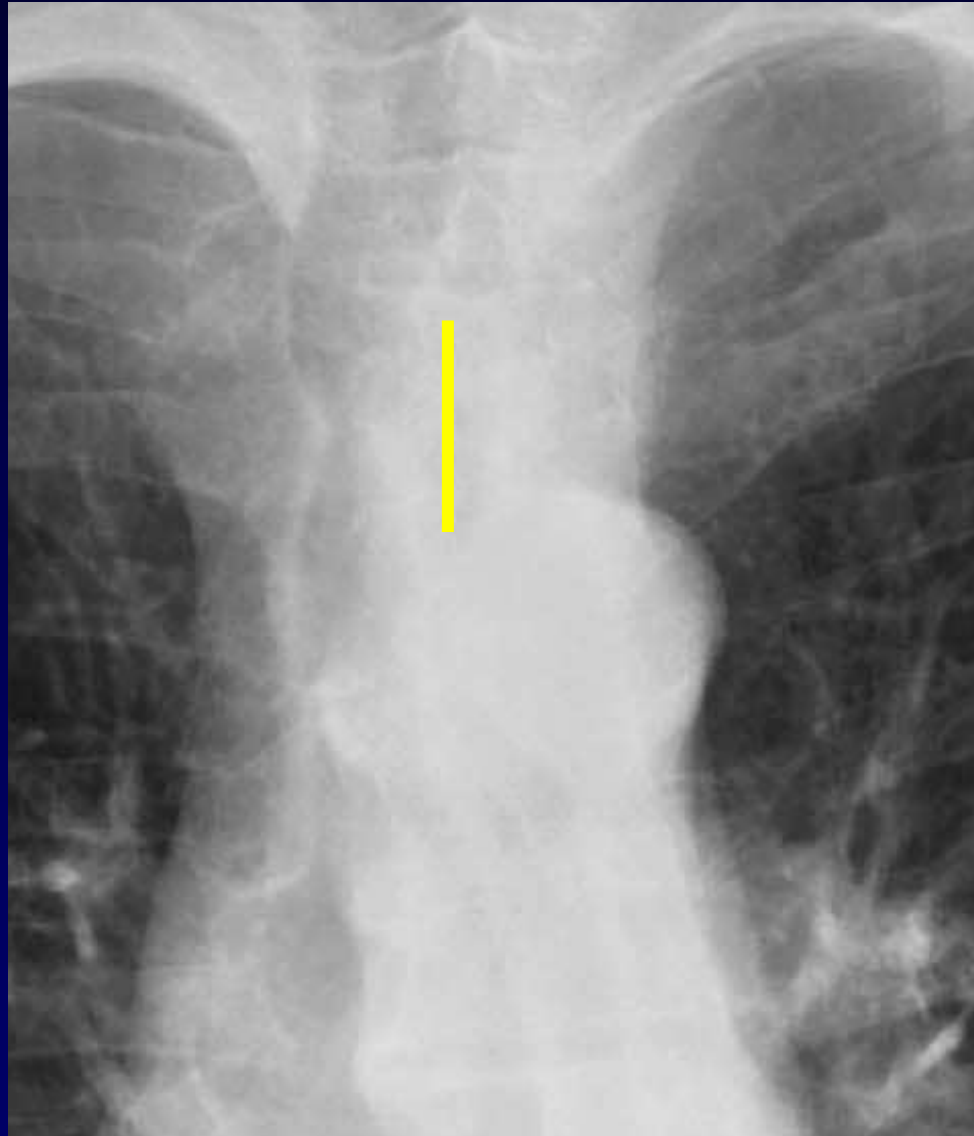
Diagnostic ?



Diagnostic

Hamartochondrome trachéal







Discussion

TRAITEMENT ?

Traitement endo-luminal inefficace

Résection –Anastomose difficile :
4,5 à 5 cm !!



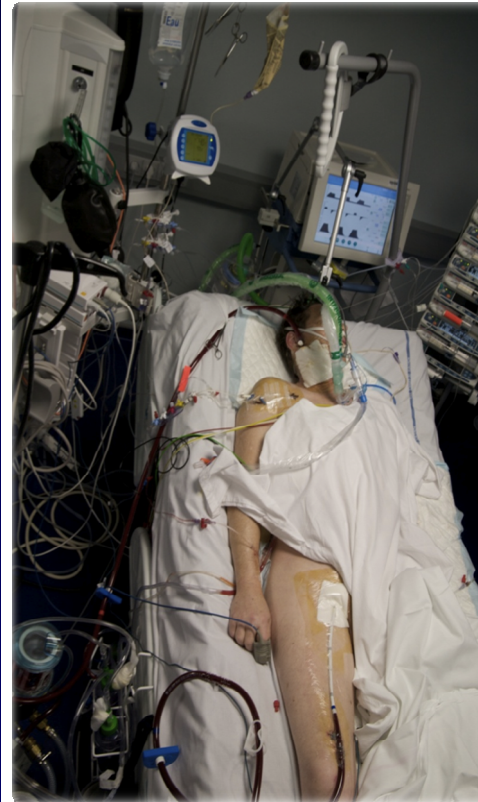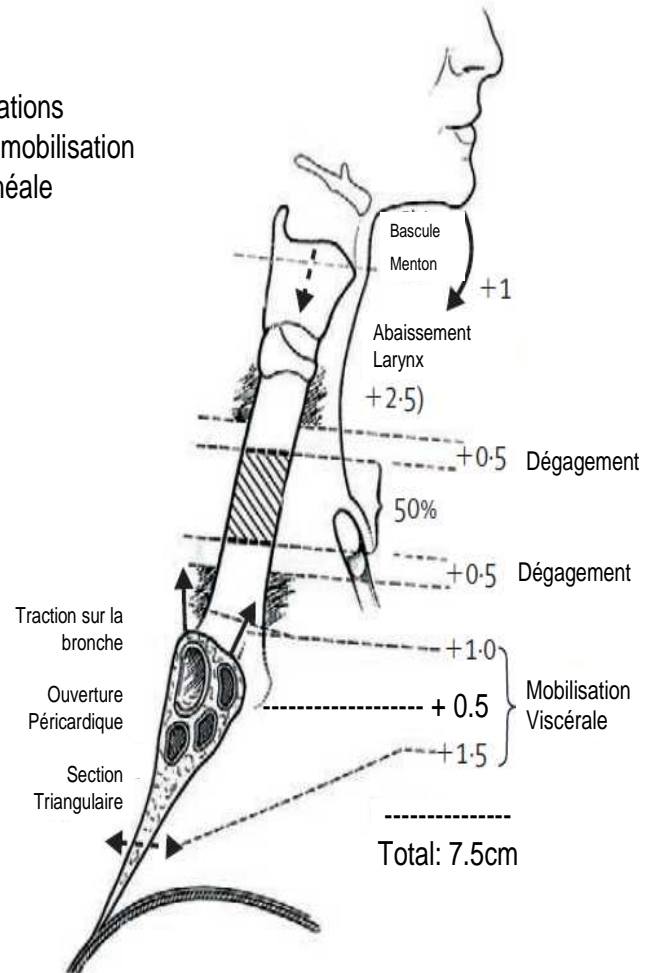
Thoracotomie D ... avec ECMO

**Libération du ligament triangulaire,
Ouverture du péricarde,
Remontée de la carène**

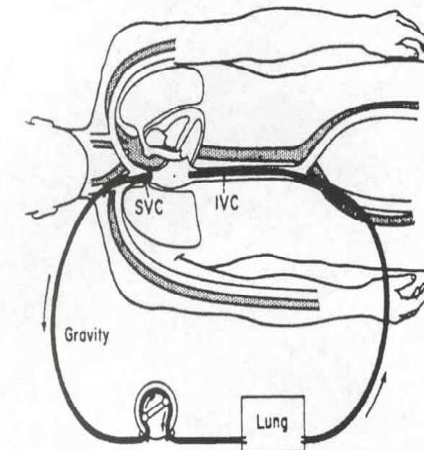


Résection – Anastomose Trachéale

Libérations
Pour mobilisation
Trachéale

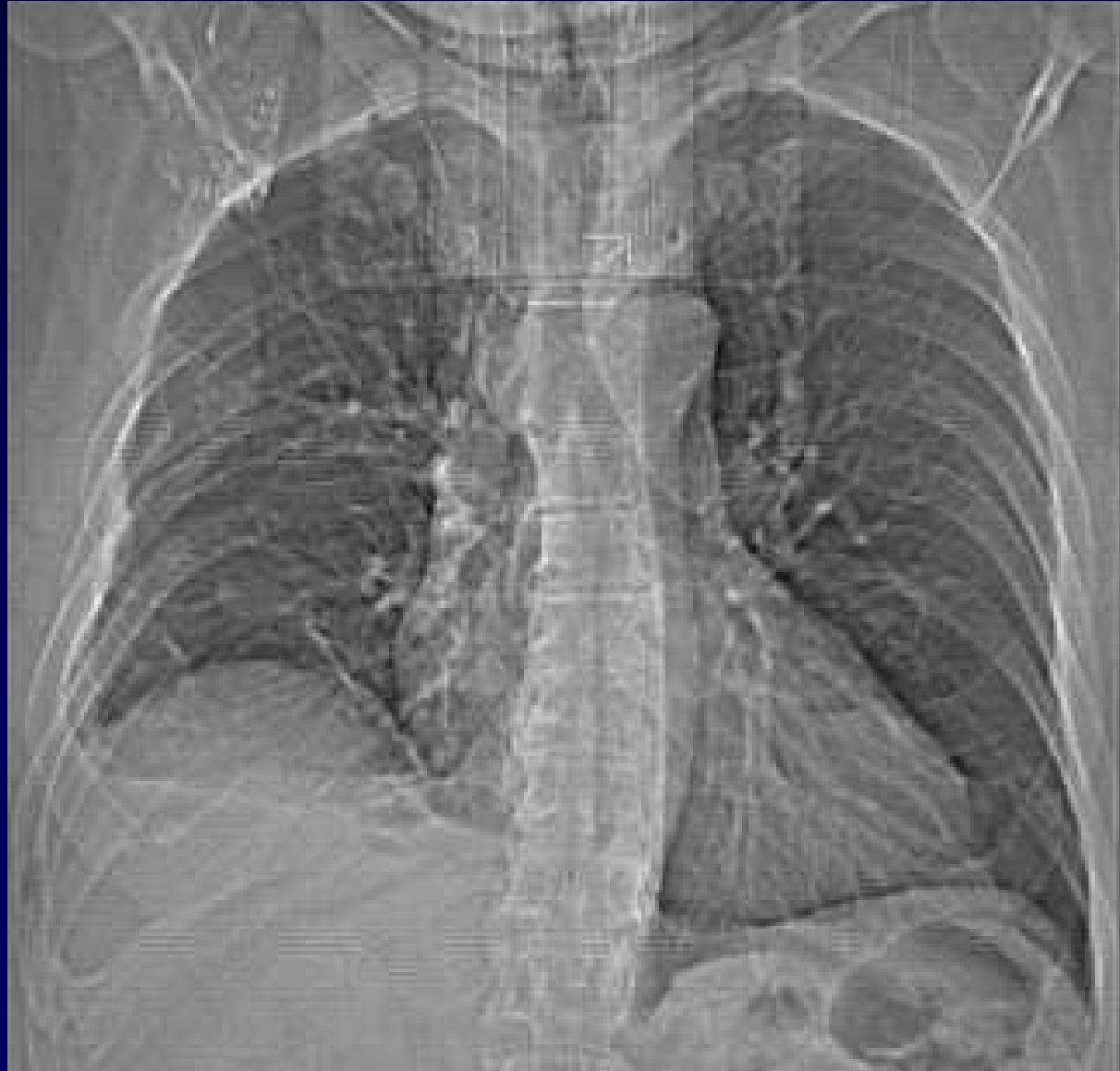

ECMO Veino-Veineuse



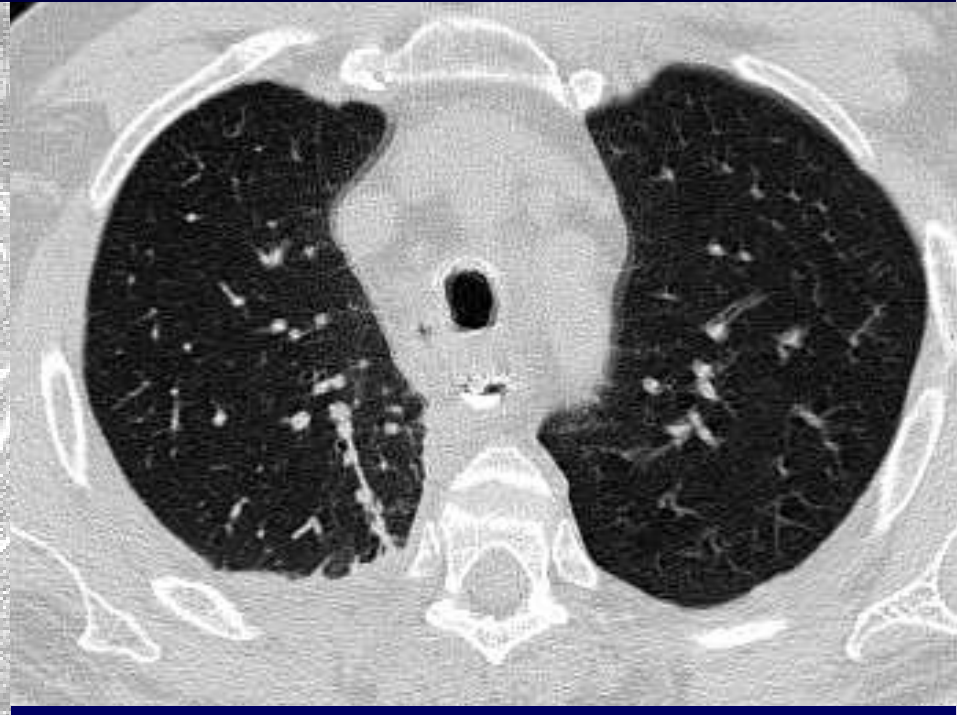
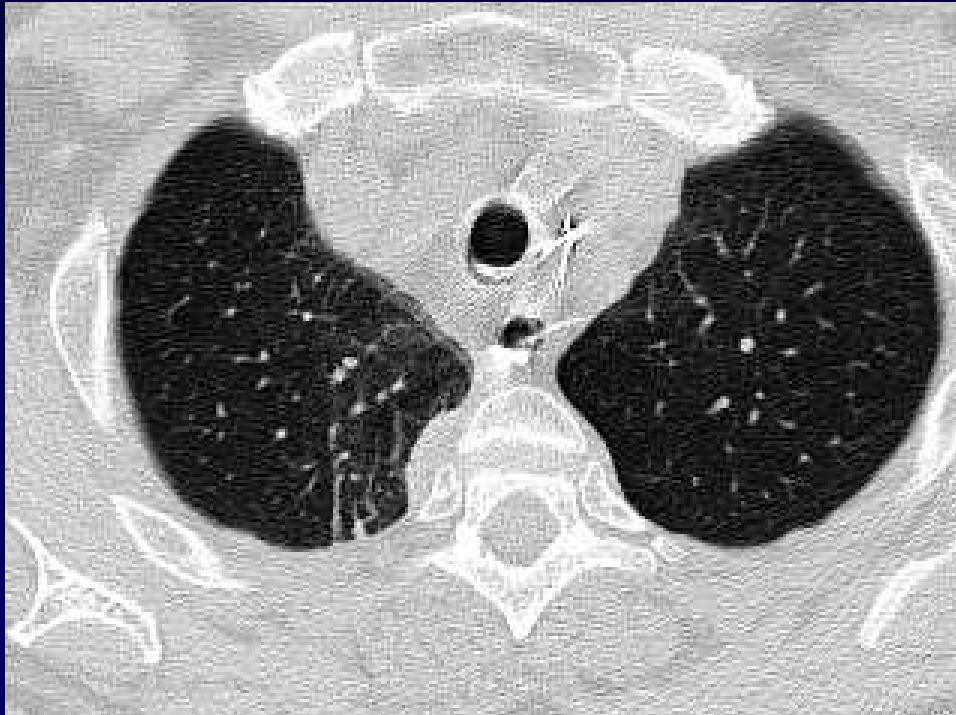
POST OP



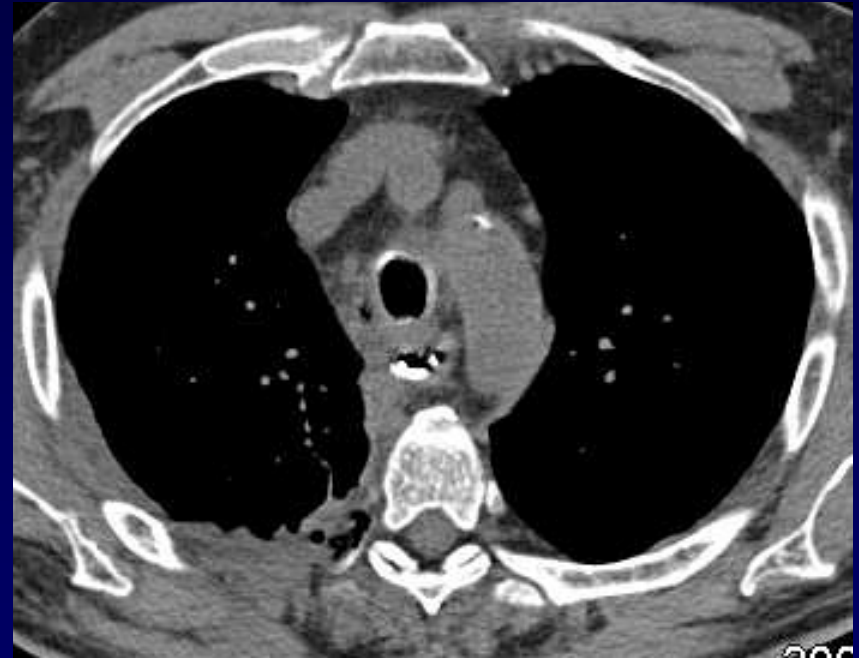
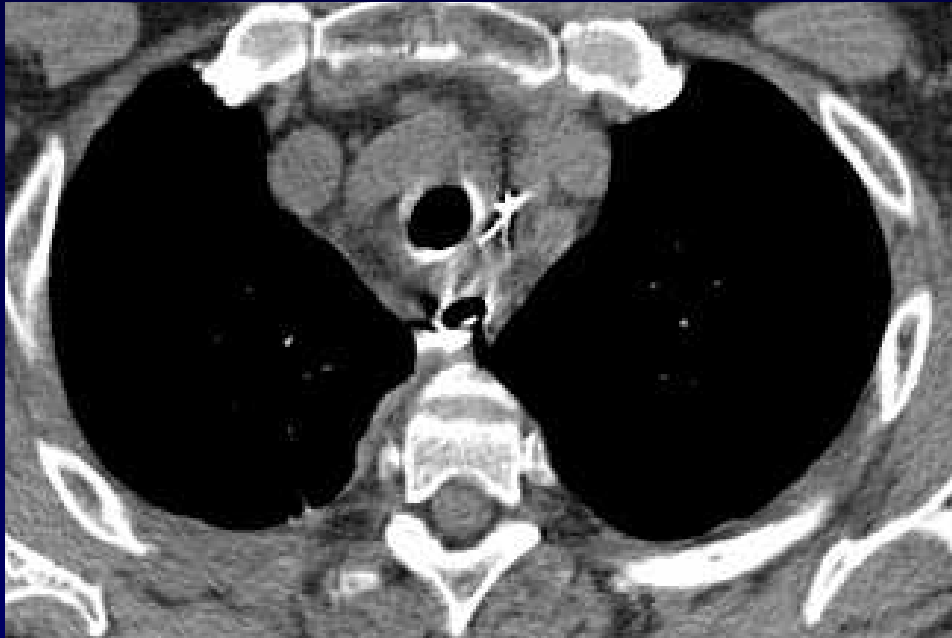
TDM de contrôle



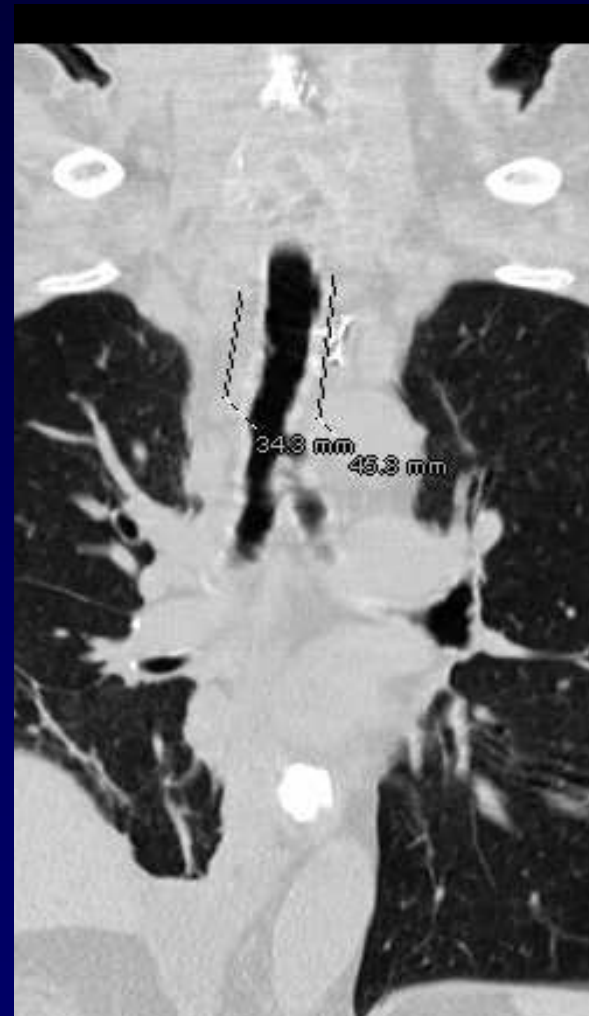
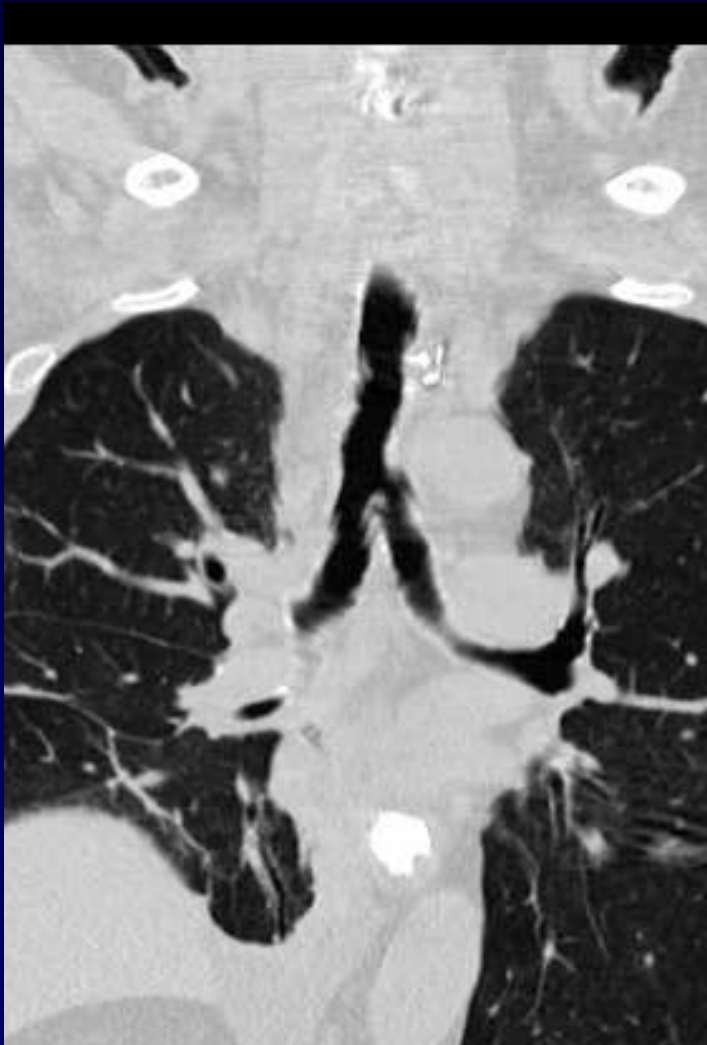
scan de contrôle



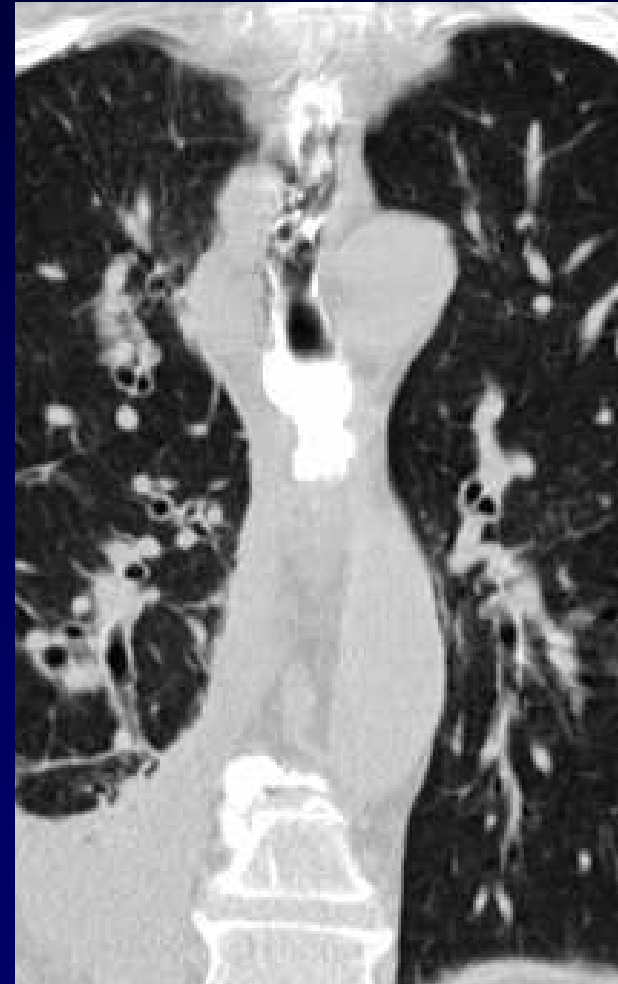
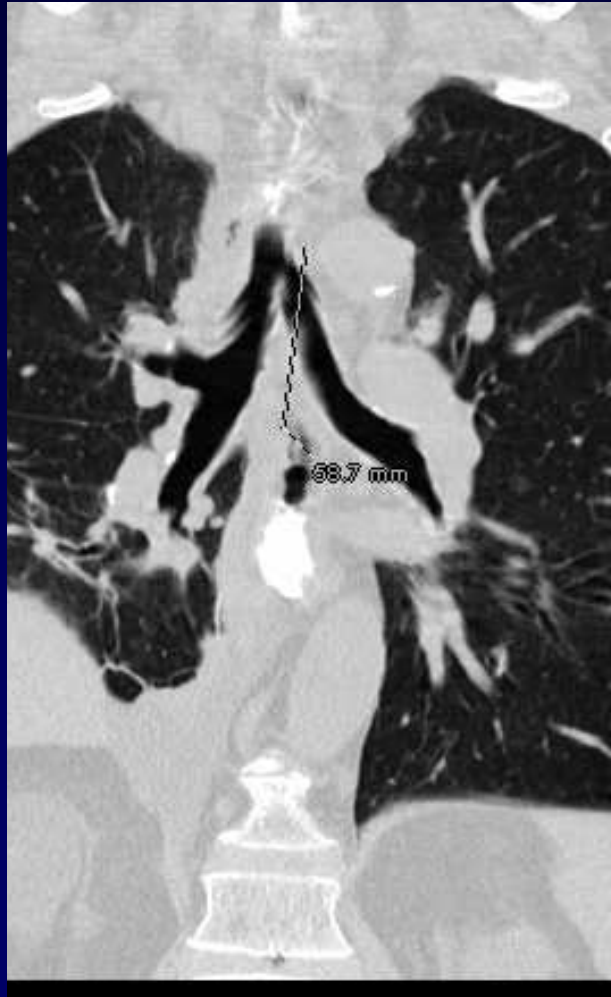


CONTROLE



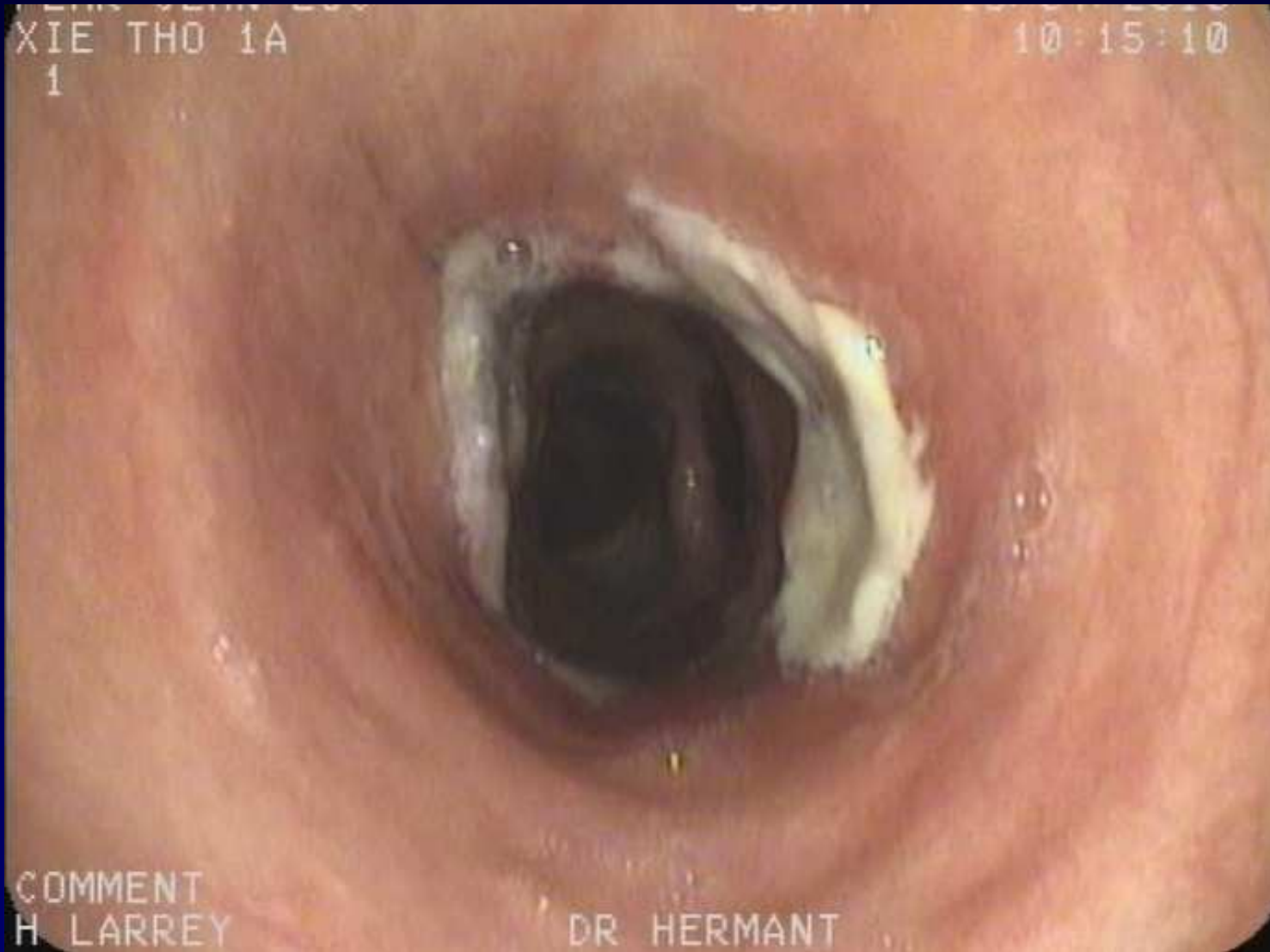

SCAN de CONTOLE





Contrôle Endoscopique





Résection –Anastomose Trachéale

Maximum de hauteur

Trachée cervicale : 3cm

Trachée cervico- médiastinale : 5 – 6 cm

(((Difficile : thoracotomie + ECMO