

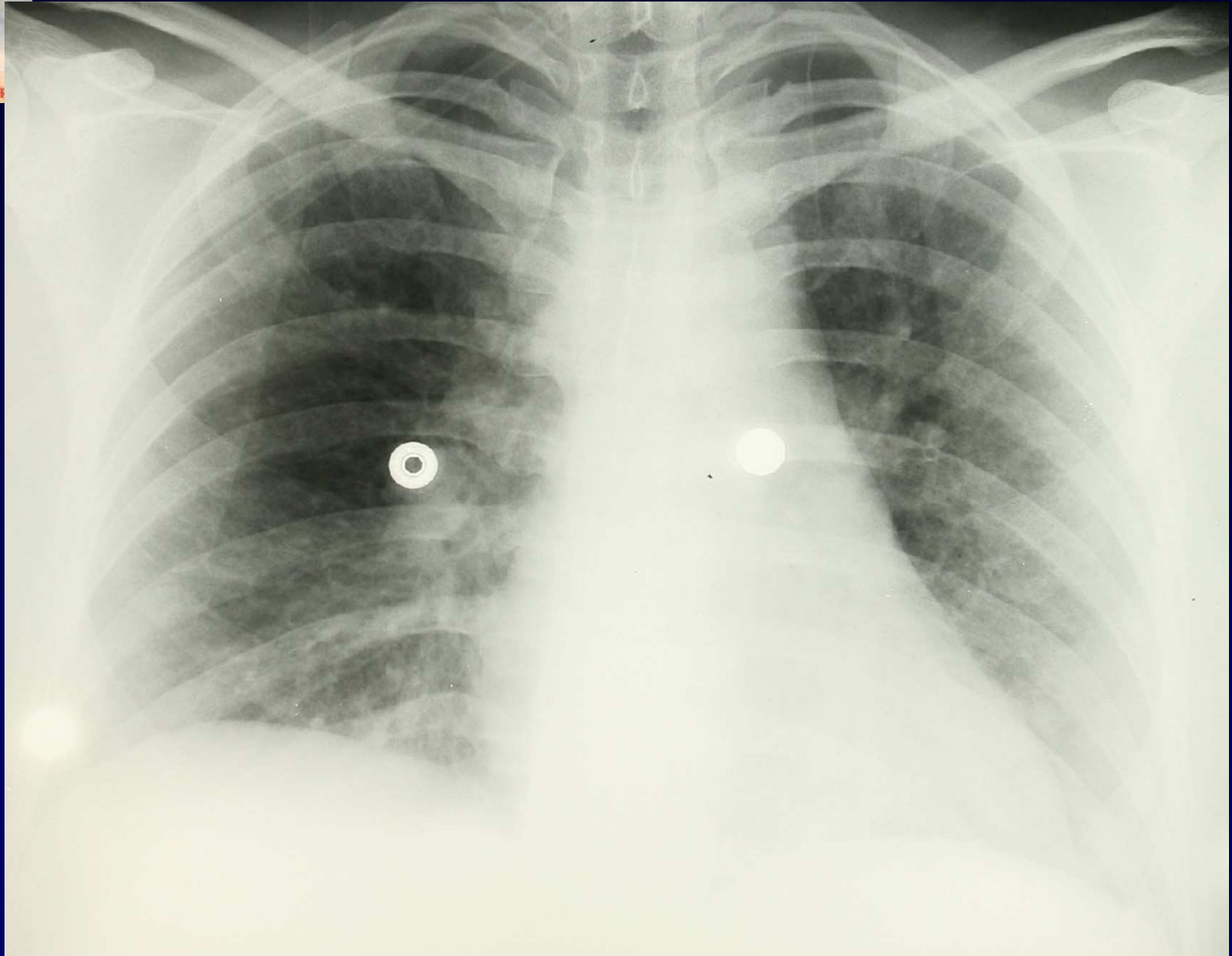
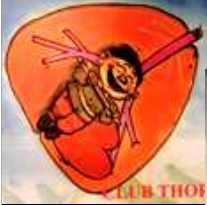

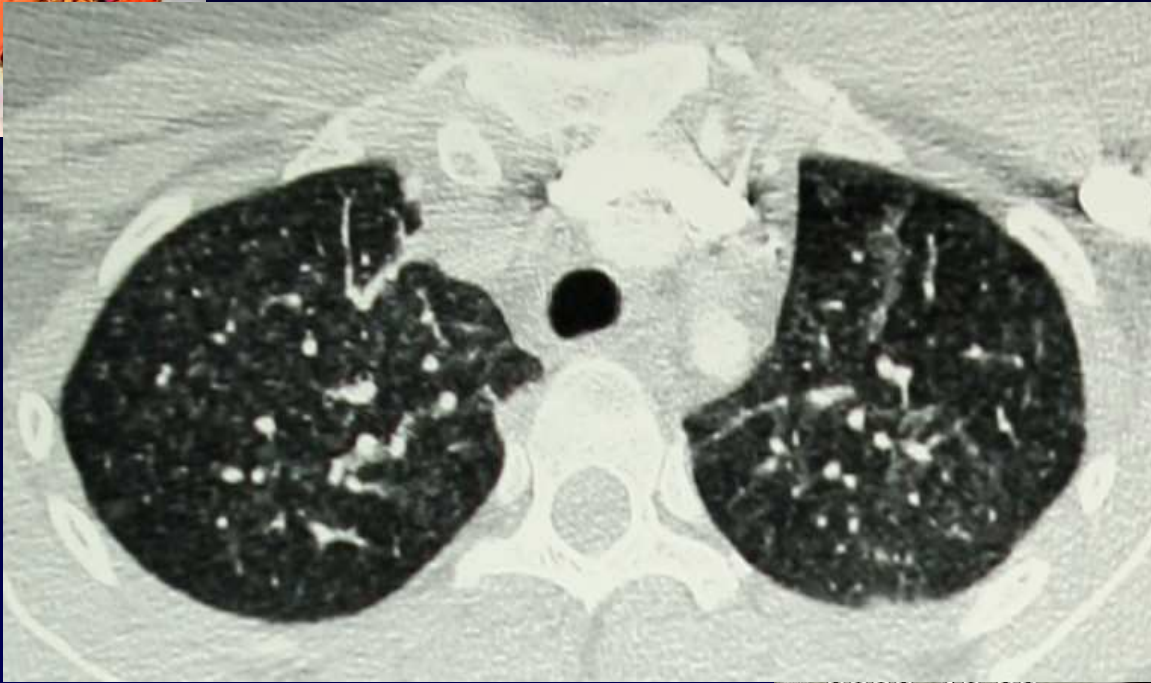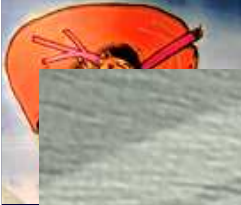J.GIRON P.FAJADET CH.BAUNIN

Femme de 27 ans , interne des hôpitaux !

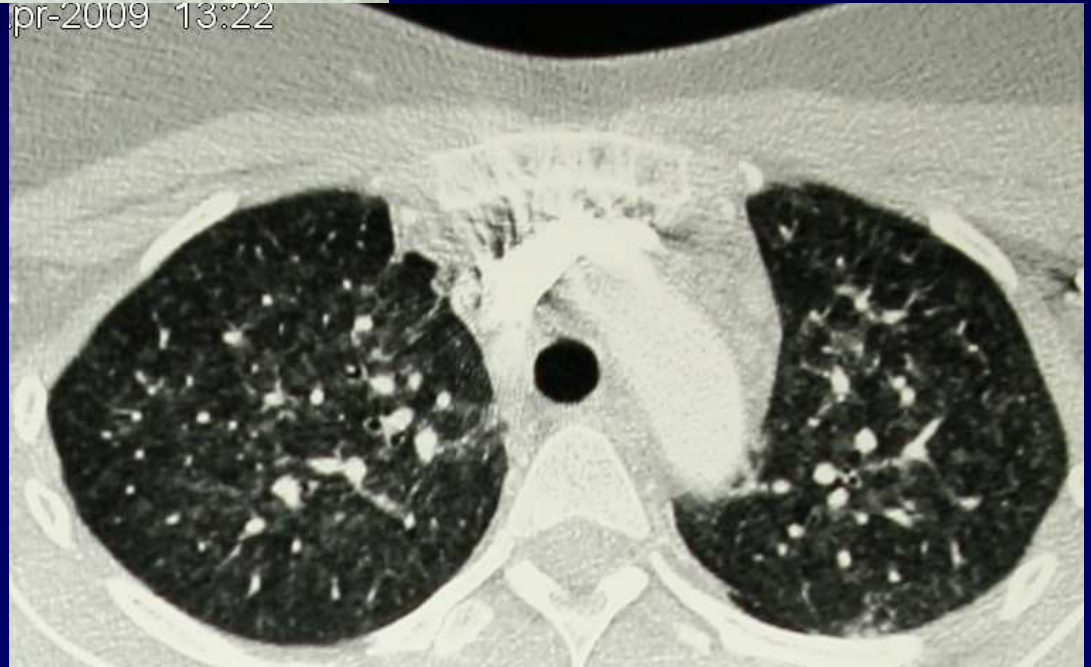« Éléments cutanés »

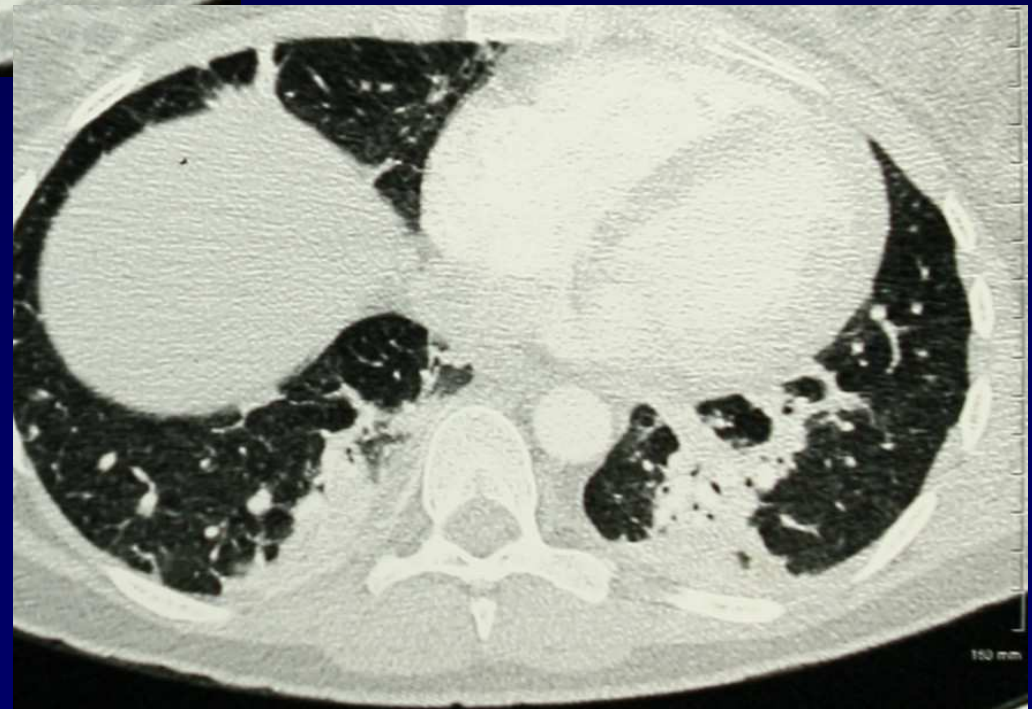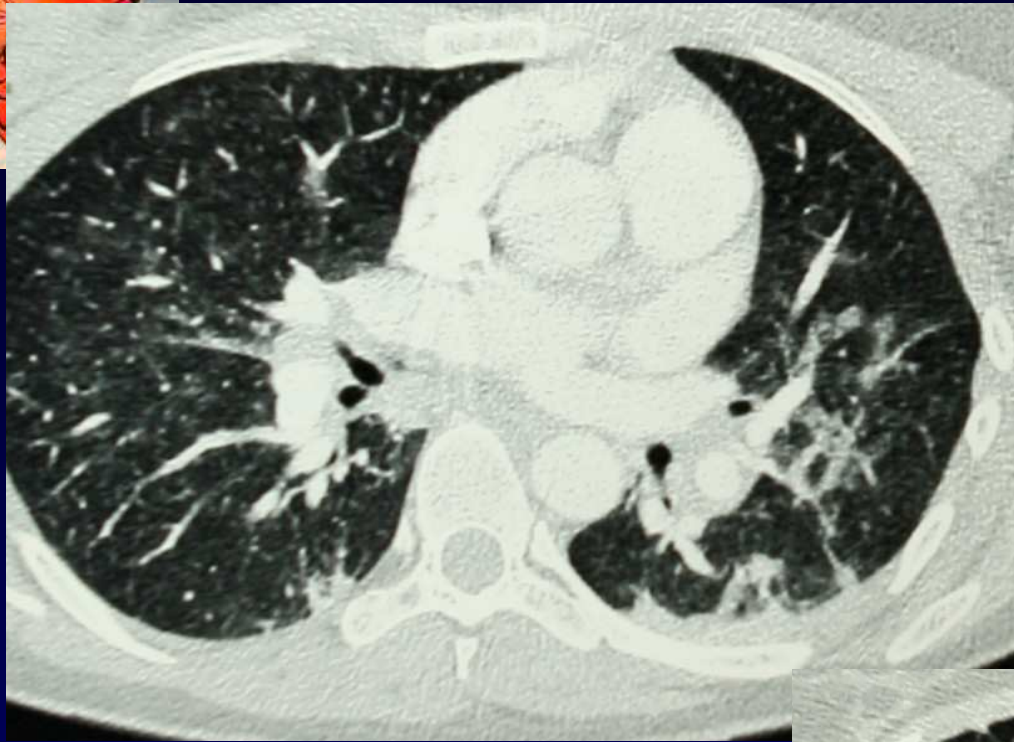
Fébrile et touse

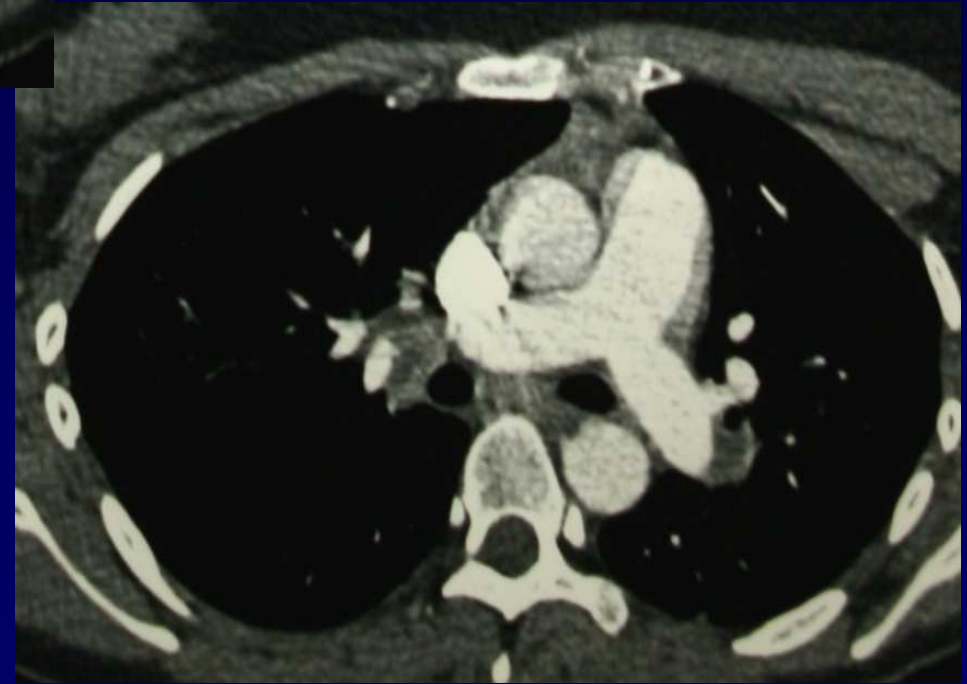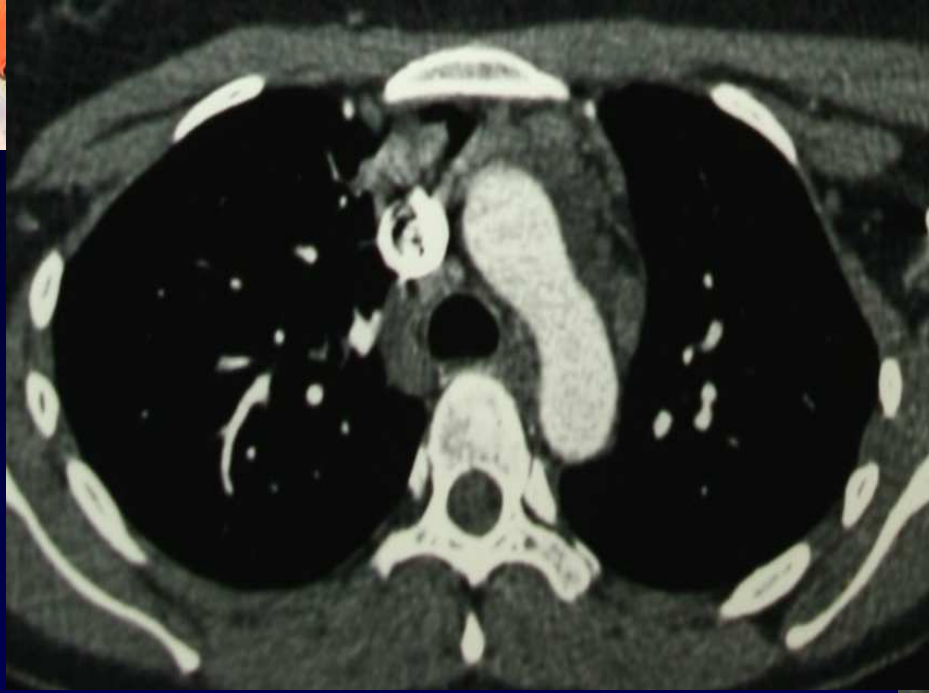




Apr-2009 13:22









Diagnostic ?



Diagnostic ?

Sémiologie

- **micro – nodules flous centro-lobulaires**
- **condensations**
- **ADP**



Diagnostic

Les « éléments » cutanés sont :

ROUGEOLE



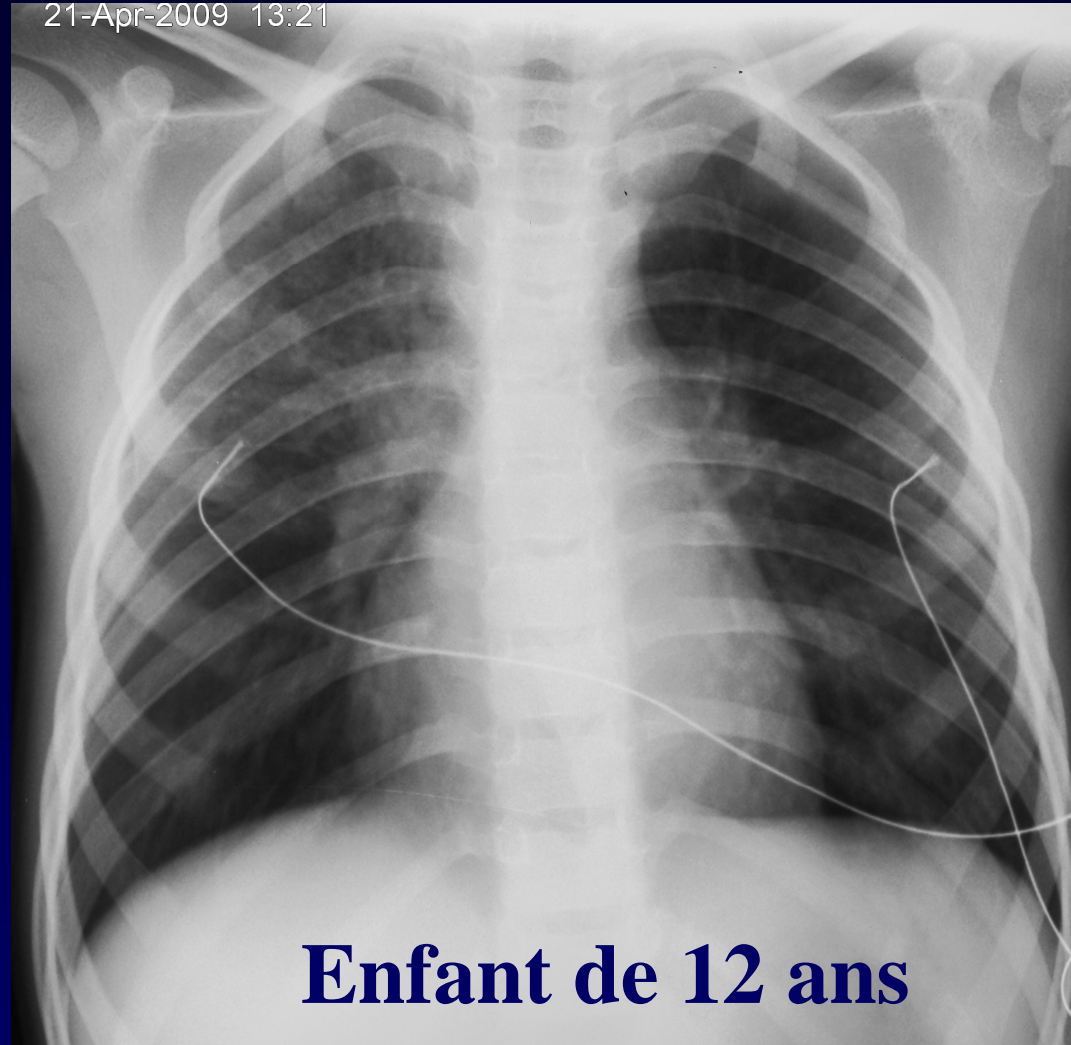
Evolution-Discussion-Point fort

Réapparition car
« relâchement vaccinal »

... En Midi Pyrénées du moins ...



21-Apr-2009 13:21



Enfant de 12 ans

Autre cas de ROUGEOLE , la même semaine