

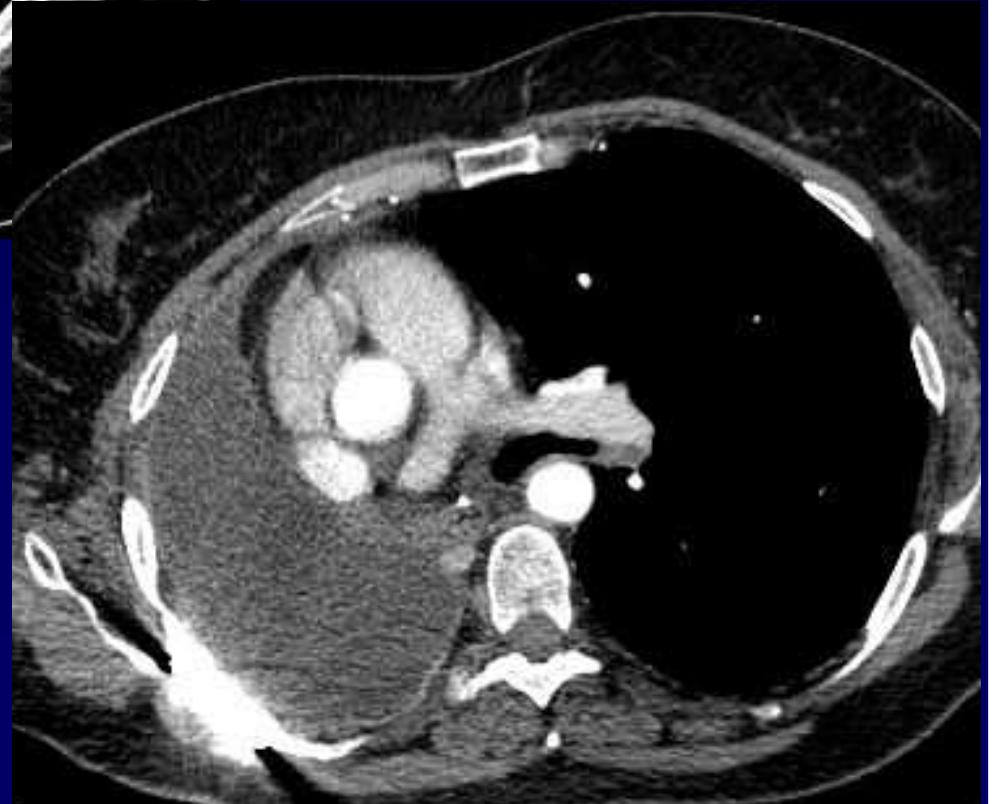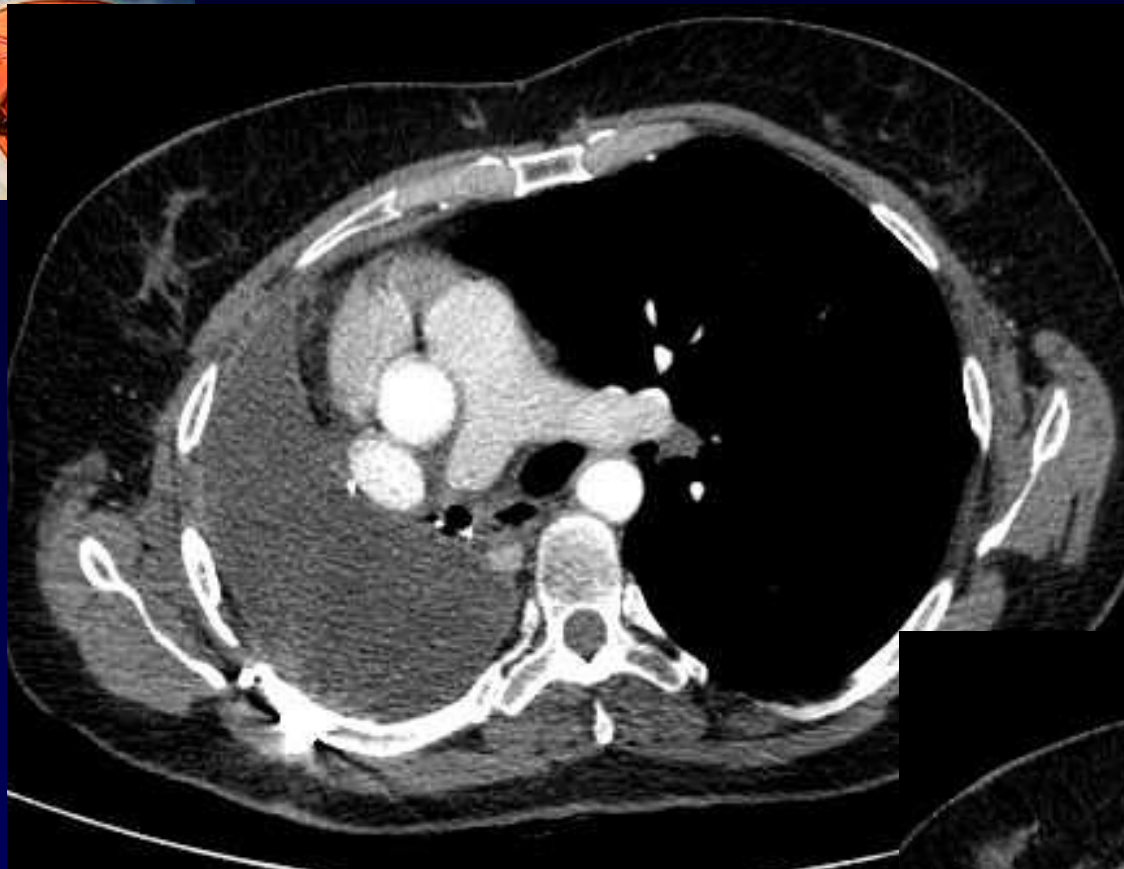


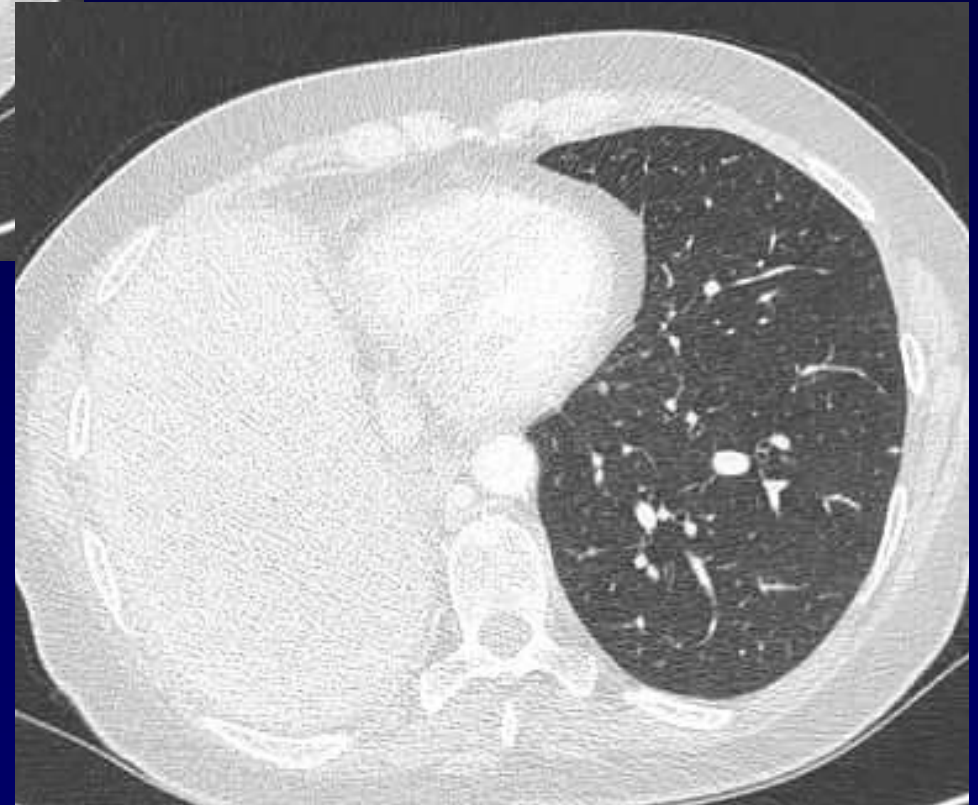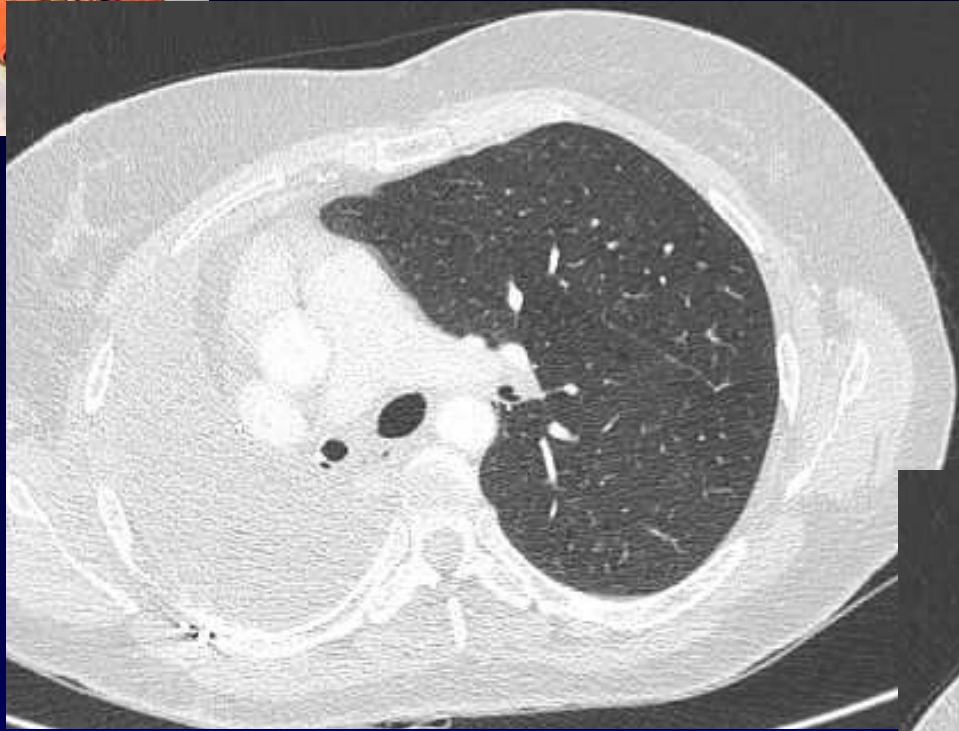P FAJADET – J GIRON

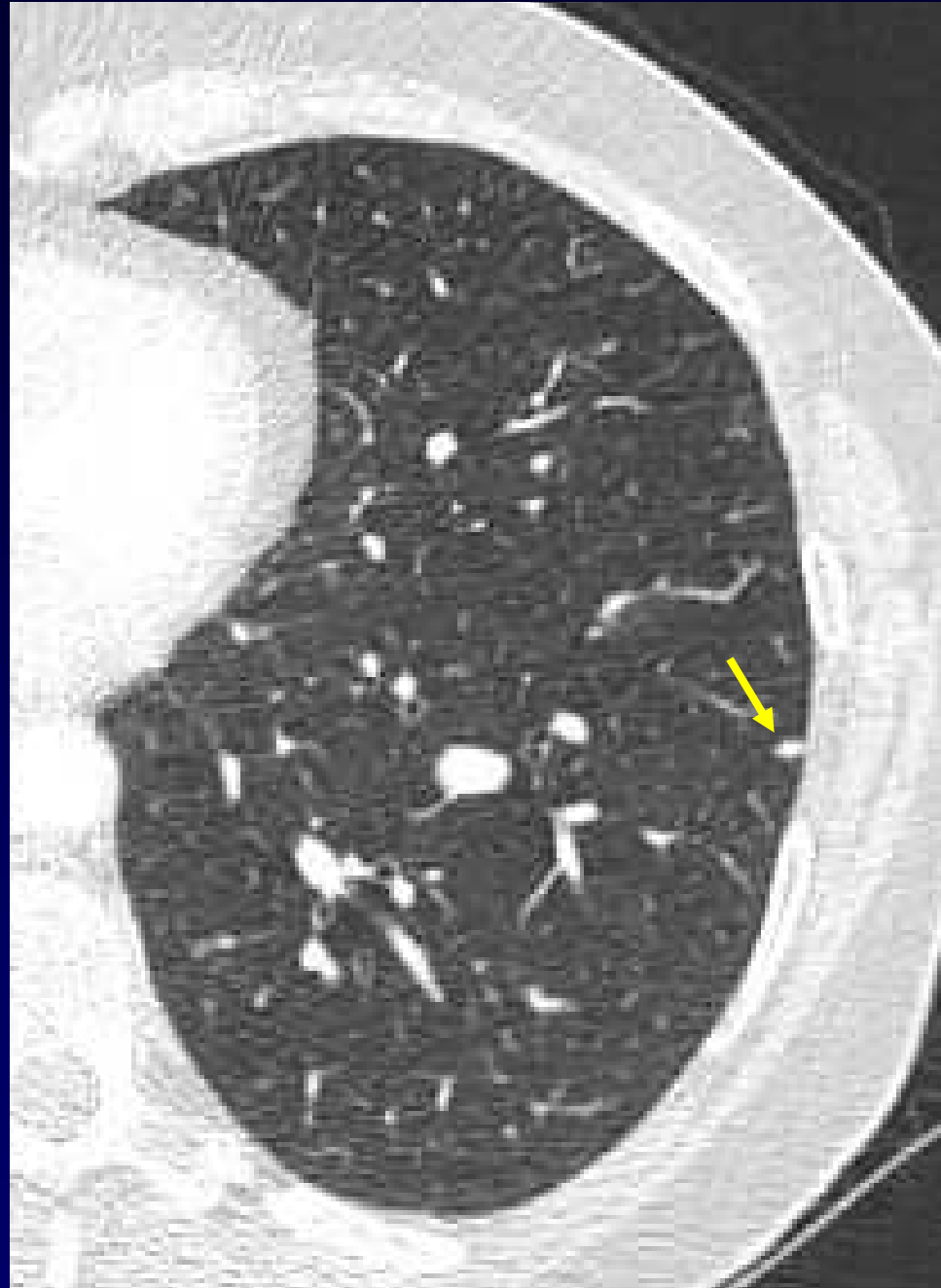
Femme de 55 ans,

ATCD : pneumonectomie droite pour AdénoK

TDM de contrôle

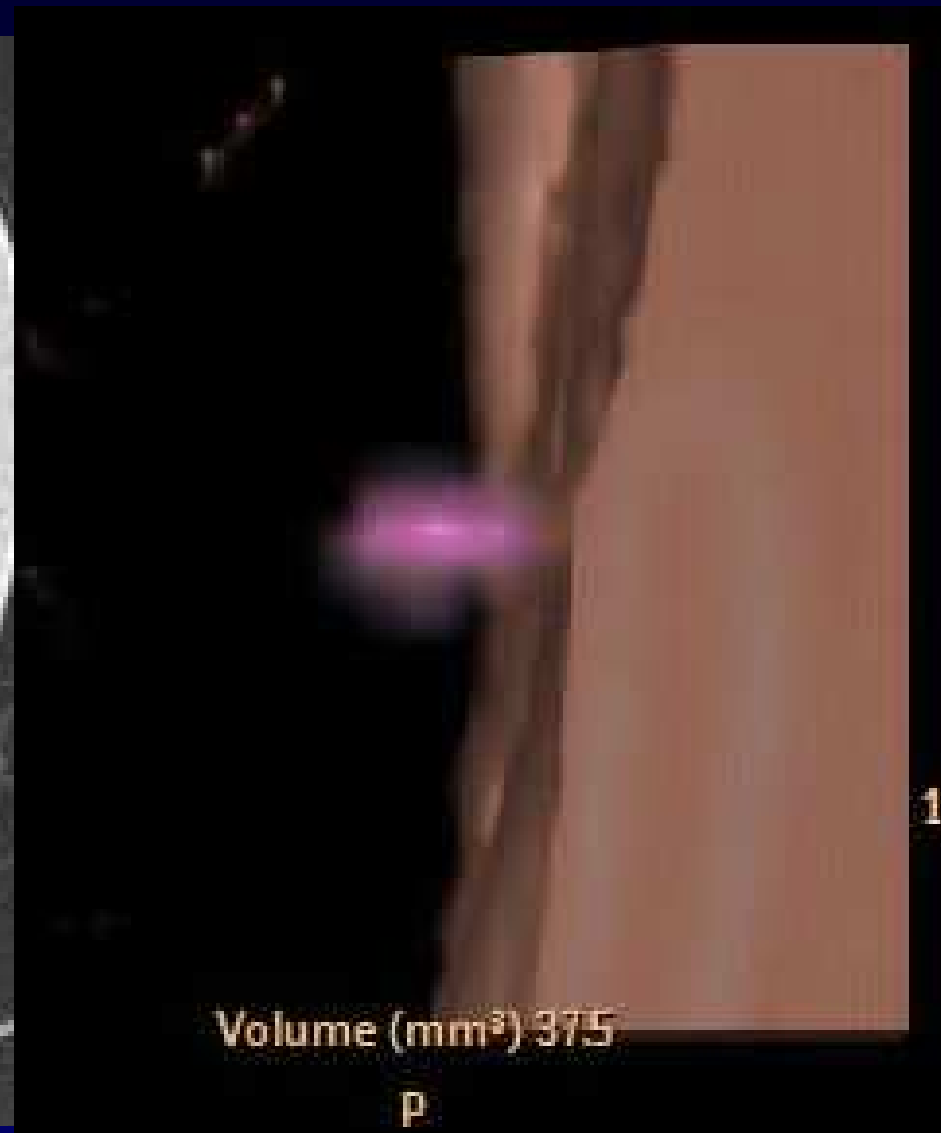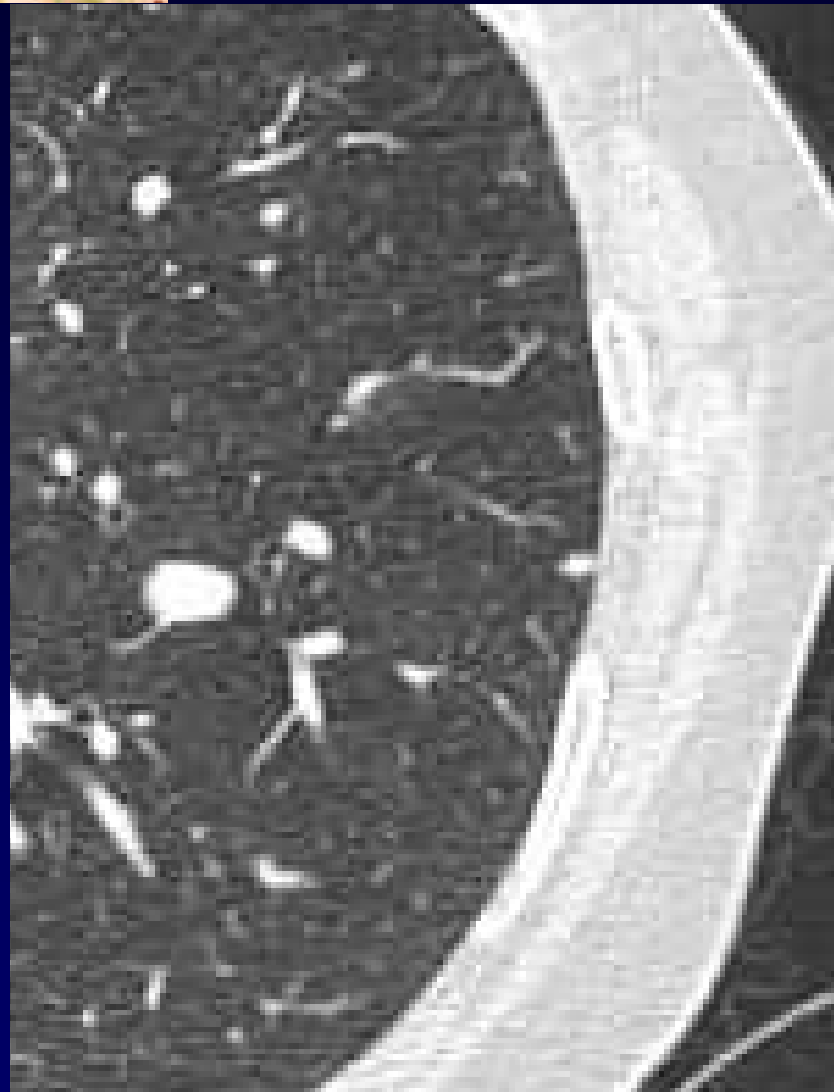








Diagnostic ?





Diagnostic

Ganglion sous pleural



Discussion

Intérêt de la volumétrie pour affirmer le caractère ovalaire

