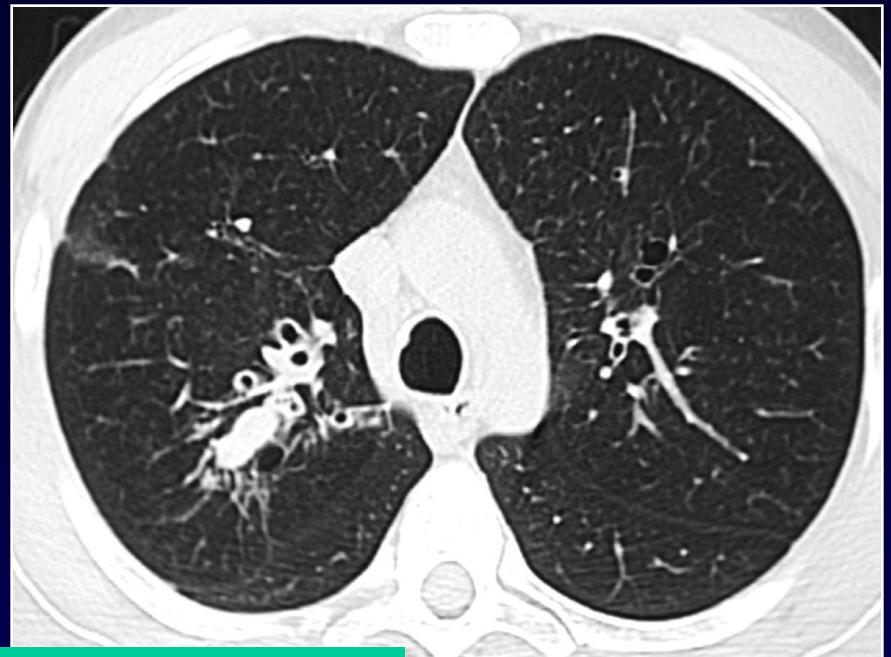
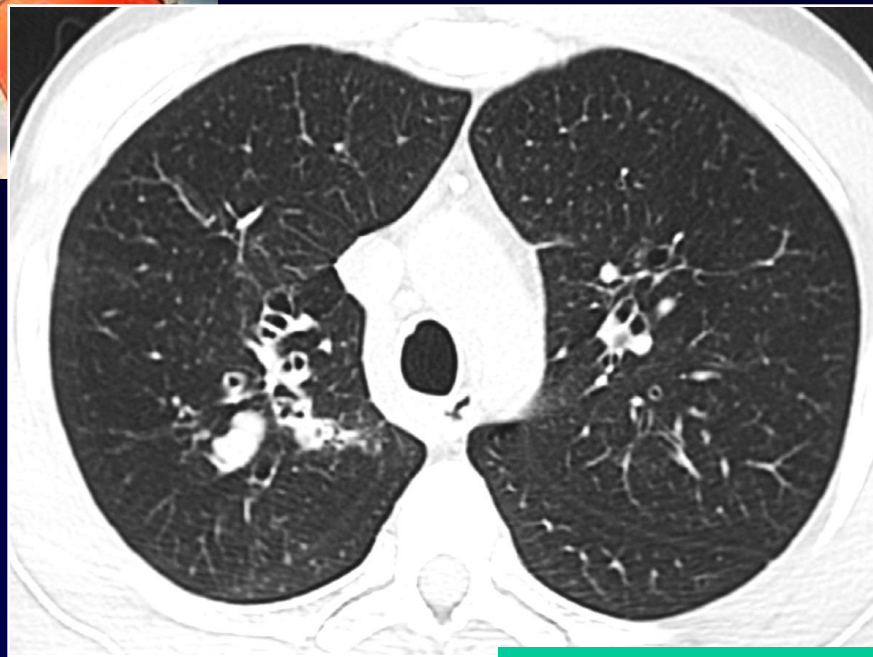


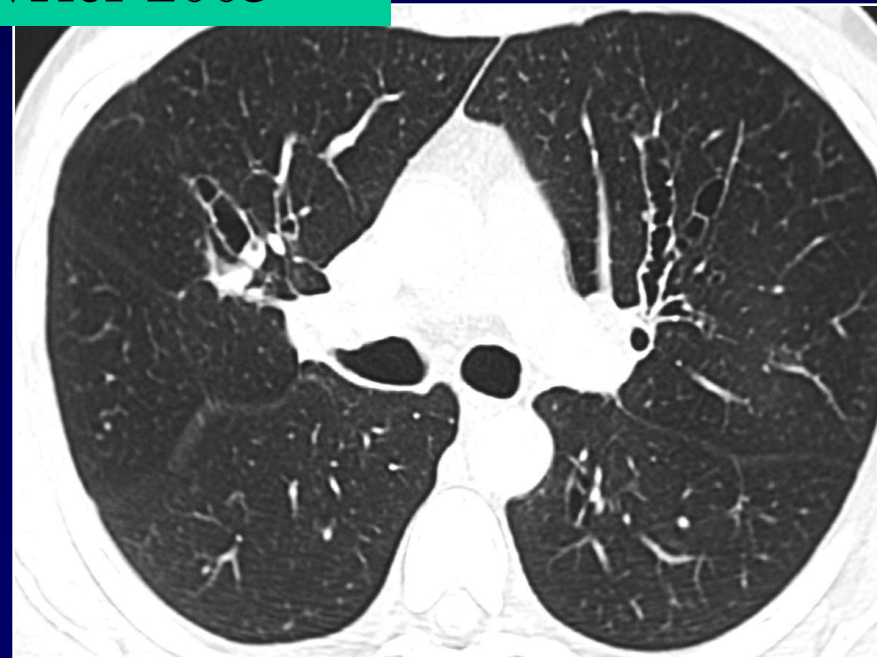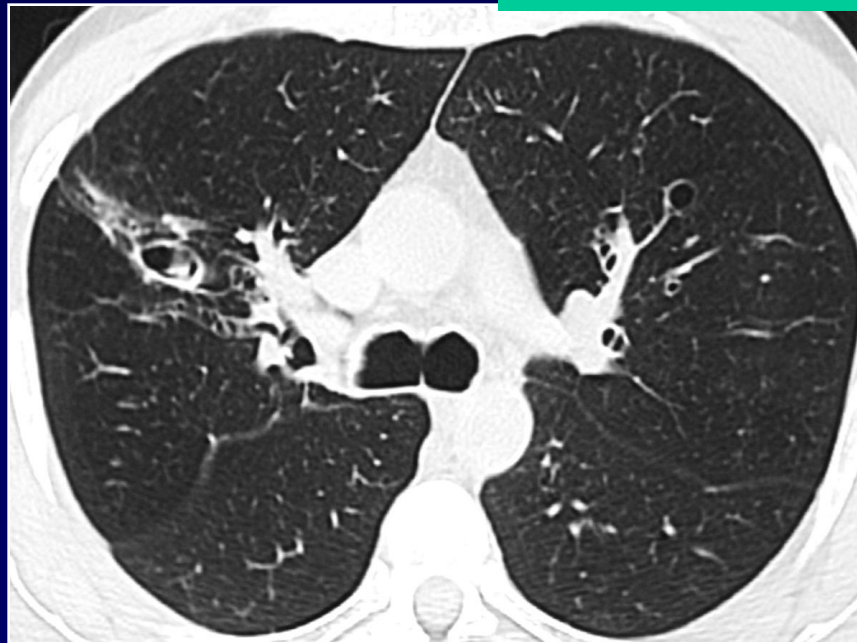
MF CARETTE

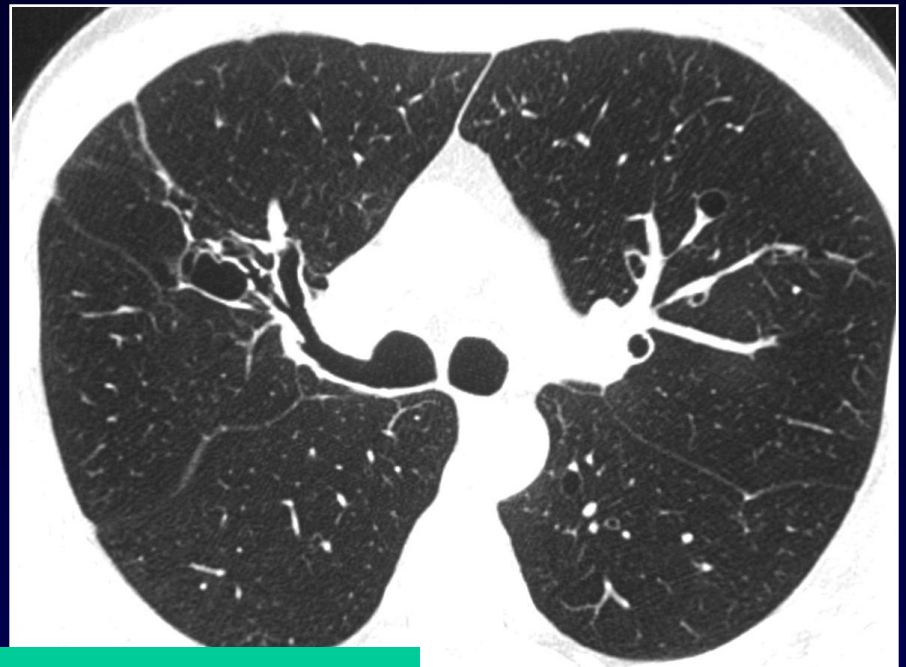
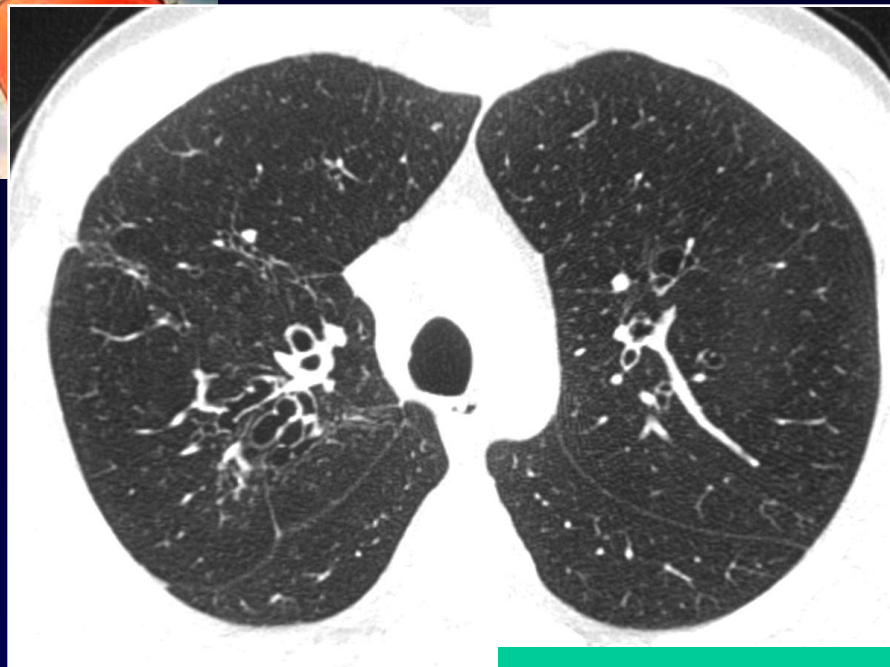Homme de 38 ans

**Surveillance de lésions parenchymateuses
dans le cadre d'un asthme.**

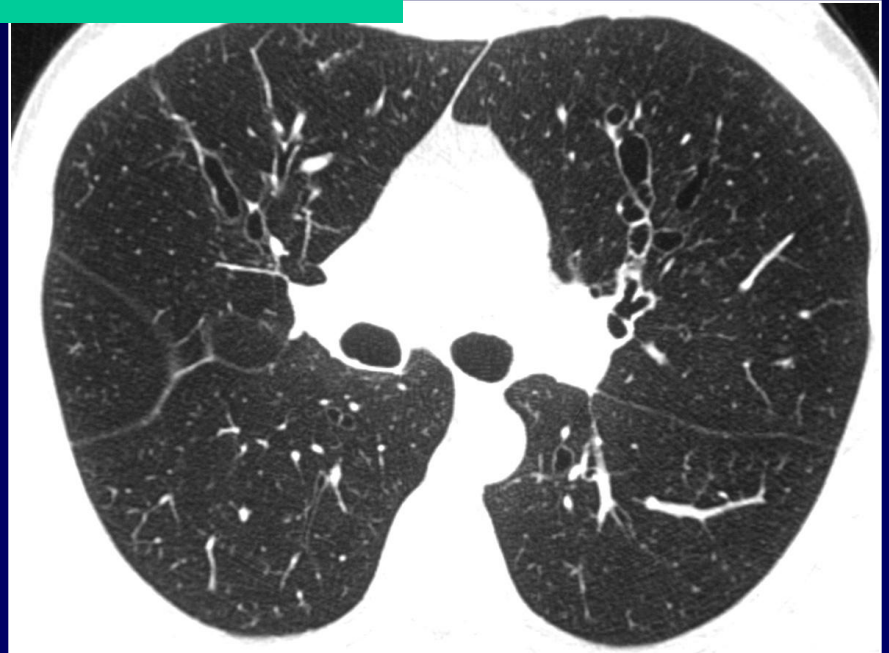
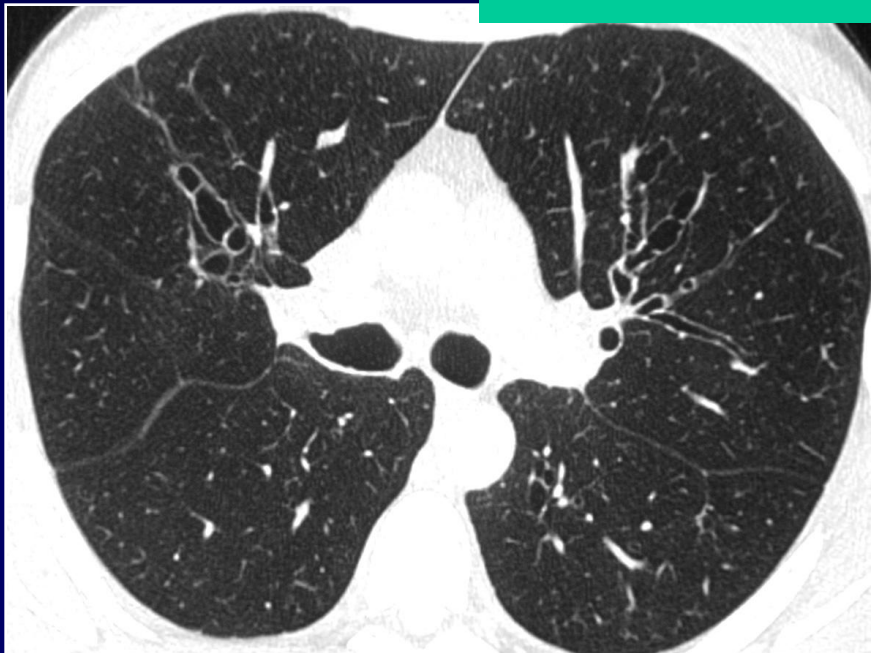


Scanner de février 2003



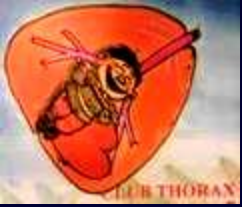

Scanner de janvier 2004





Diagnostic ?



Évolution de lésions pulmonaires entrant dans le cadre d'une maladie de Hinson Peppys (ABPA)

Le diagnostic repose sur:

5 critères majeurs:

asthme, d'infiltrats pulmonaires, de bronchectasies proximales, d'IgE sériques spécifiques élevées, d'IgE sériques totales élevées.

1 critère mineur:

bouchons muqueux endobronchiques