

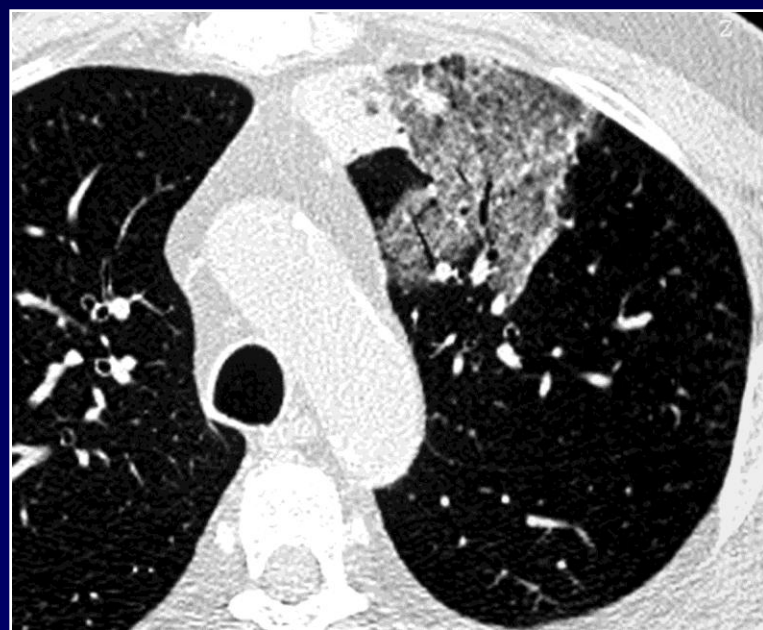
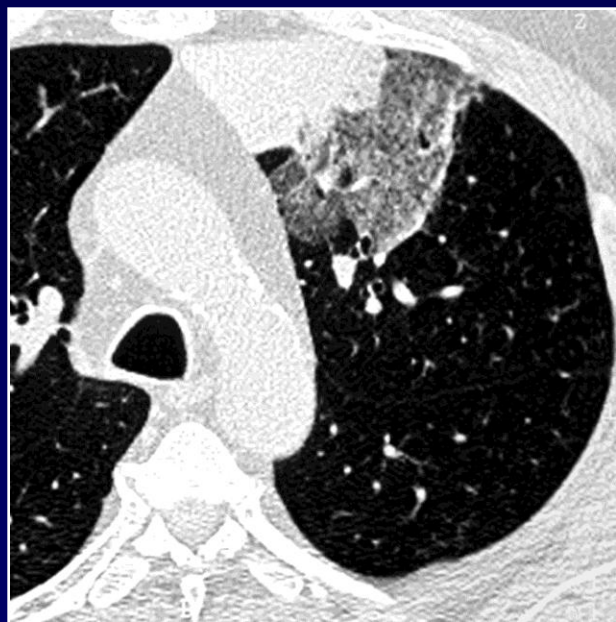
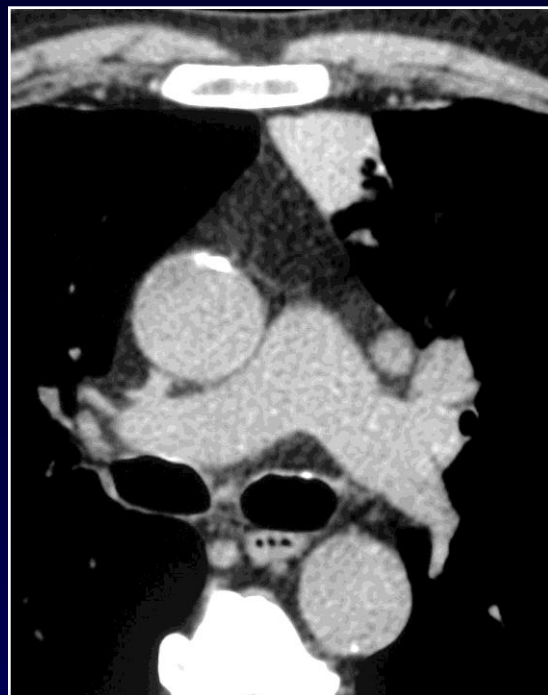
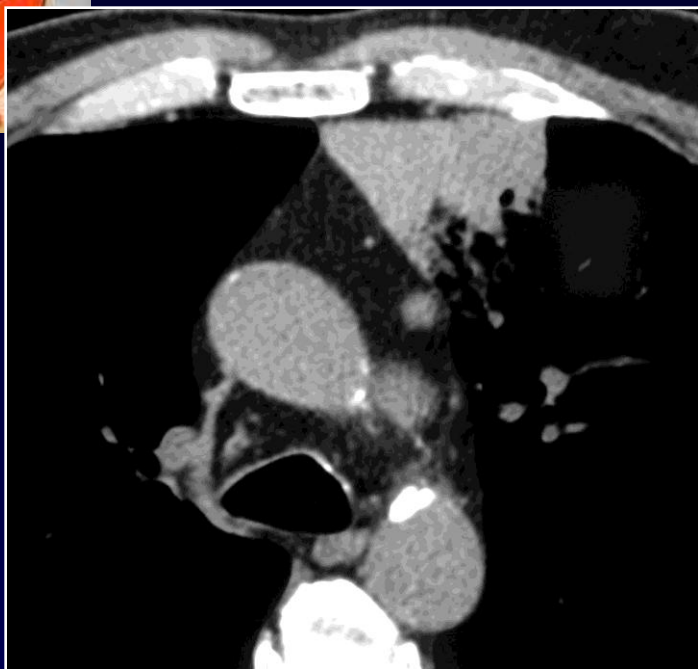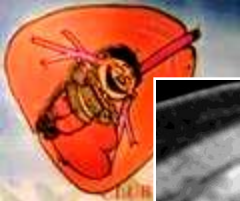P. FAJADET

homme de 69 ans

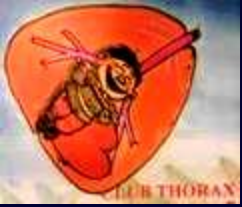Hémoptysies chez un patient fumeur

Fibroscopie négative





Diagnostic ?



**Syndrome de masse du culmen avec hémorragie
alvéolaire**

**Chirurgie: adénocarcinome avec
ganglion médiastinal positif**