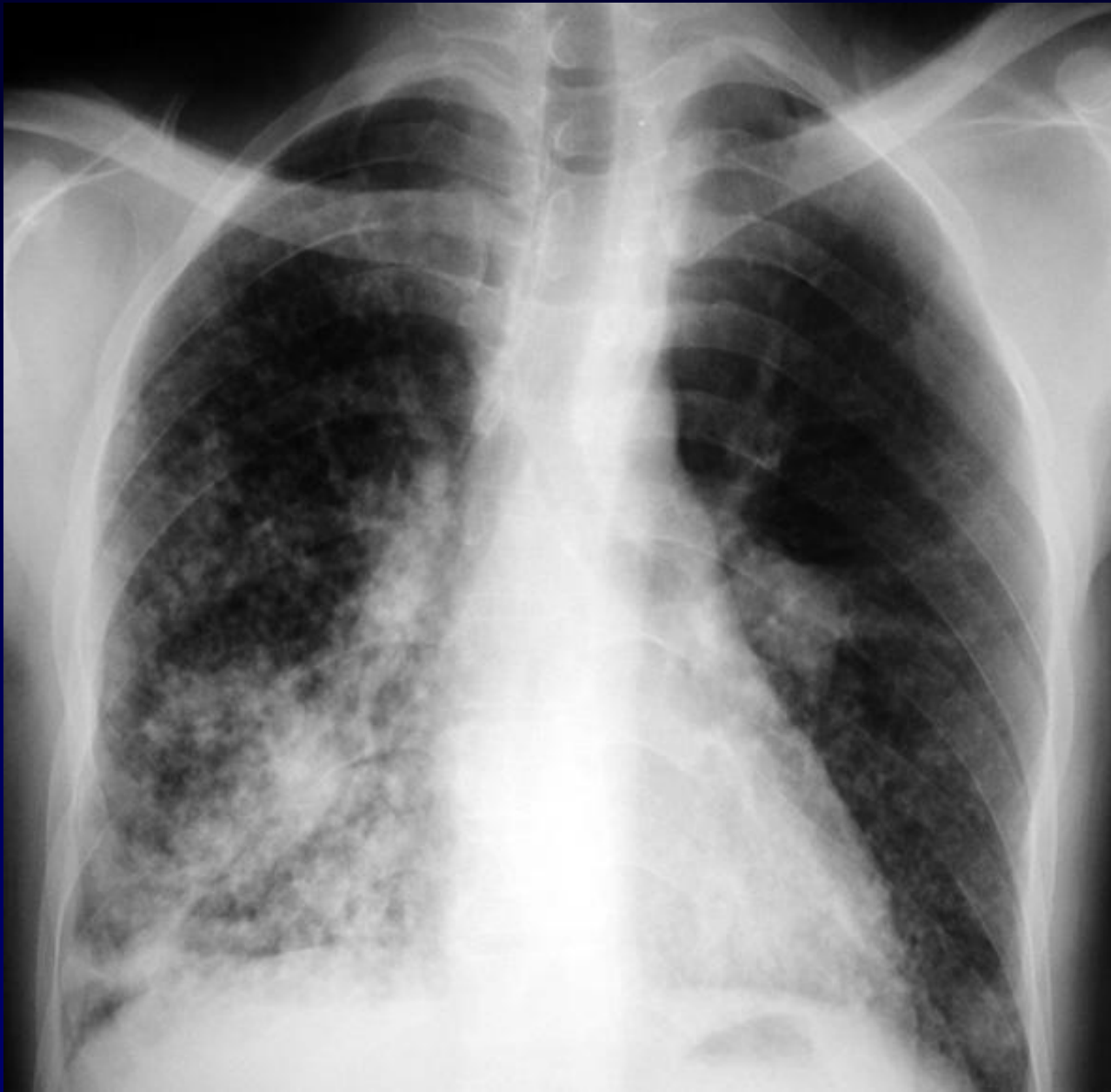



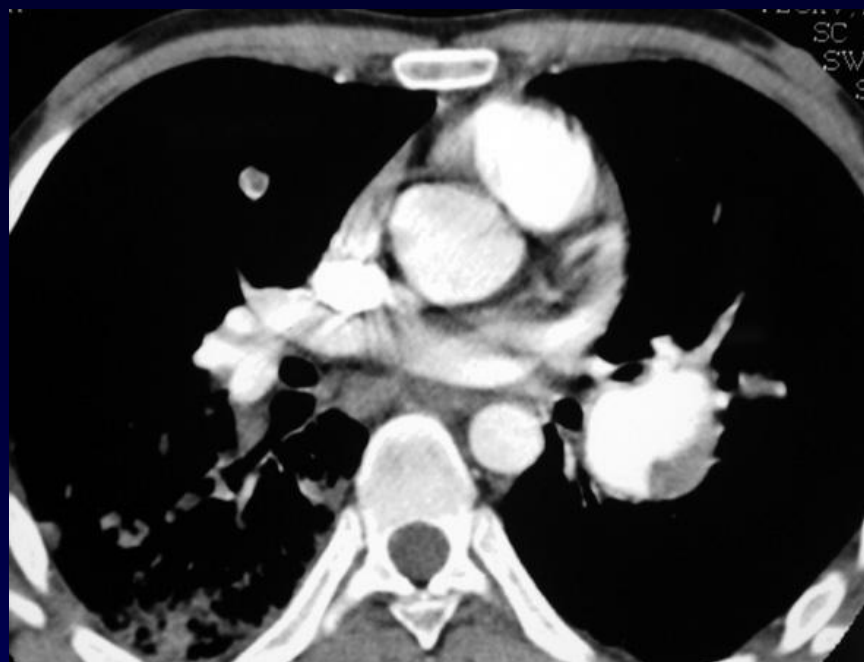
P. LACOMBE

Homme de 26 ans

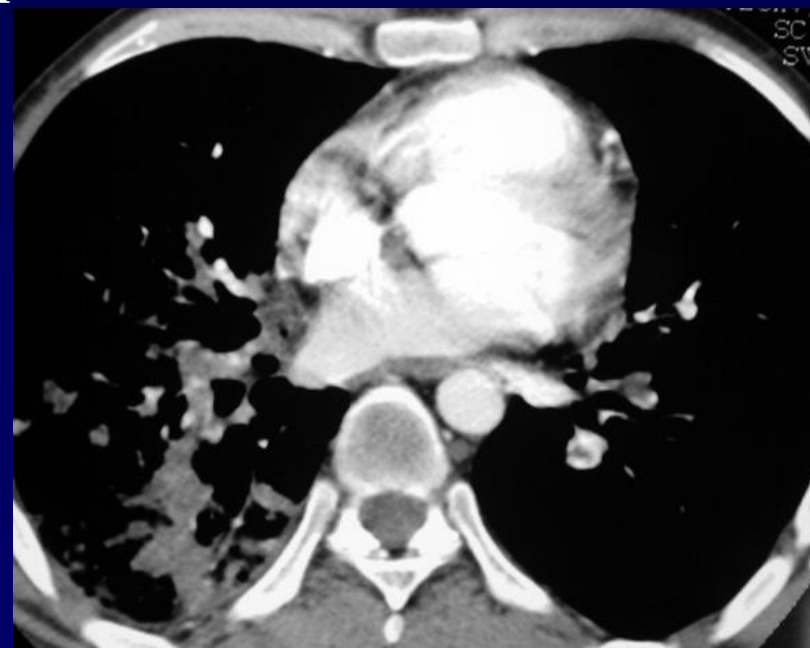
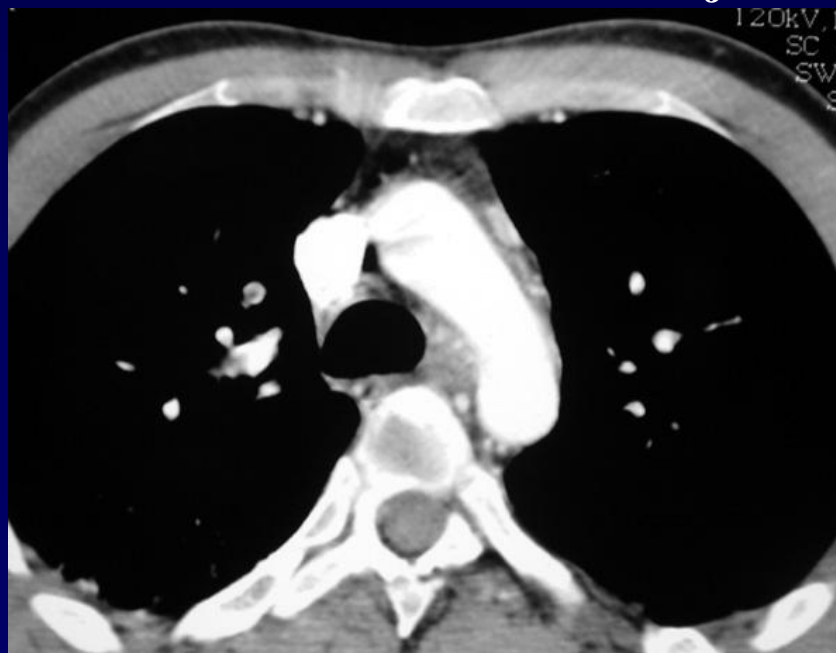Hémoptysies massives



Radiographie thoracique

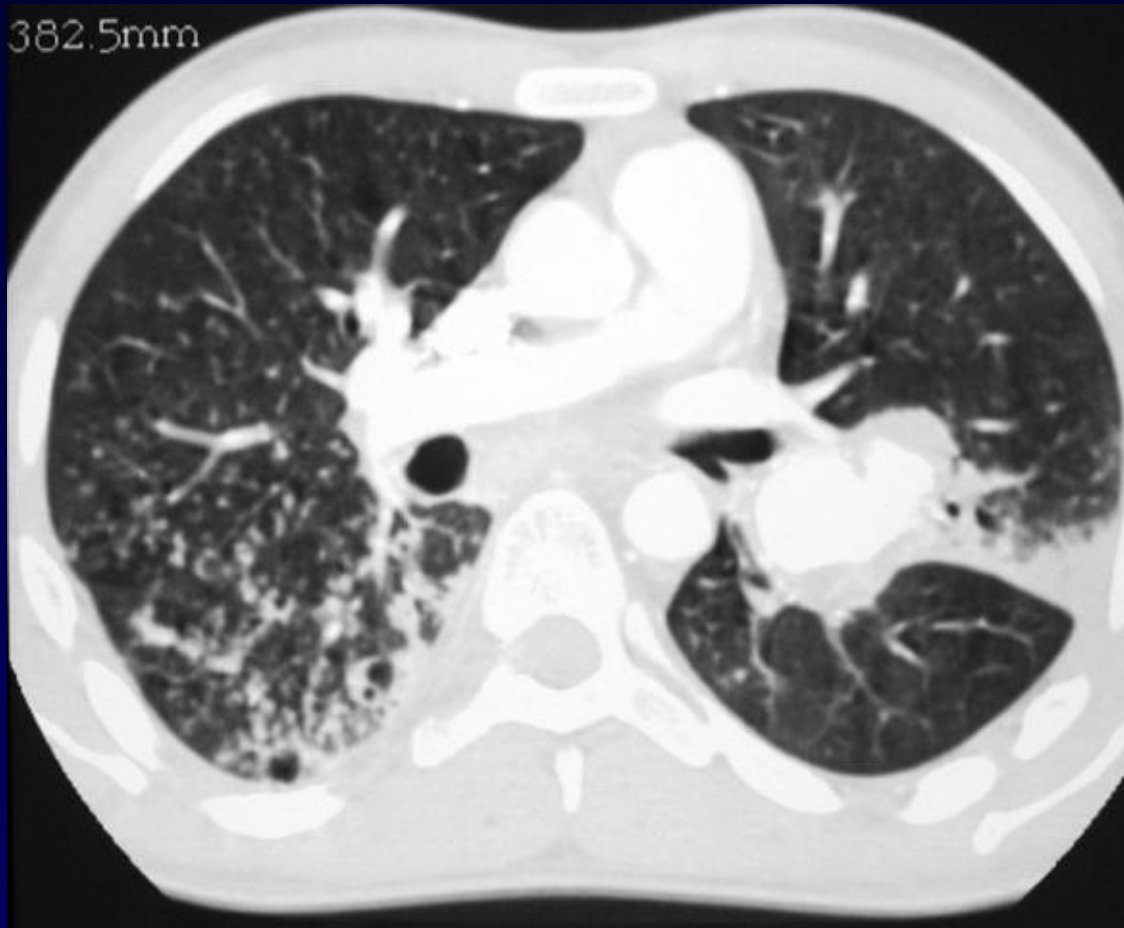

TDM avec injection de produit de contraste

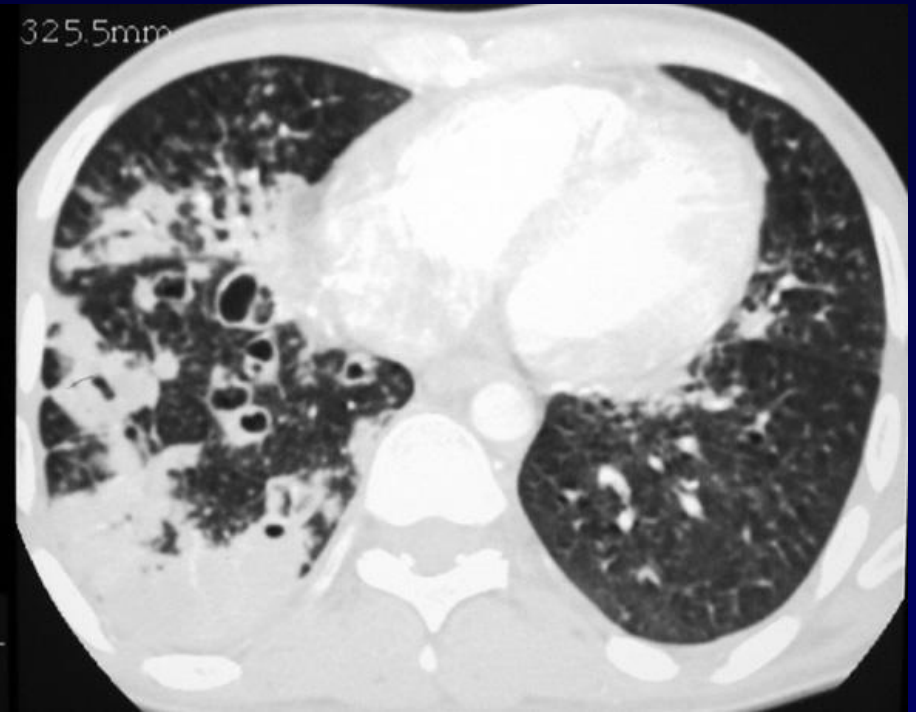
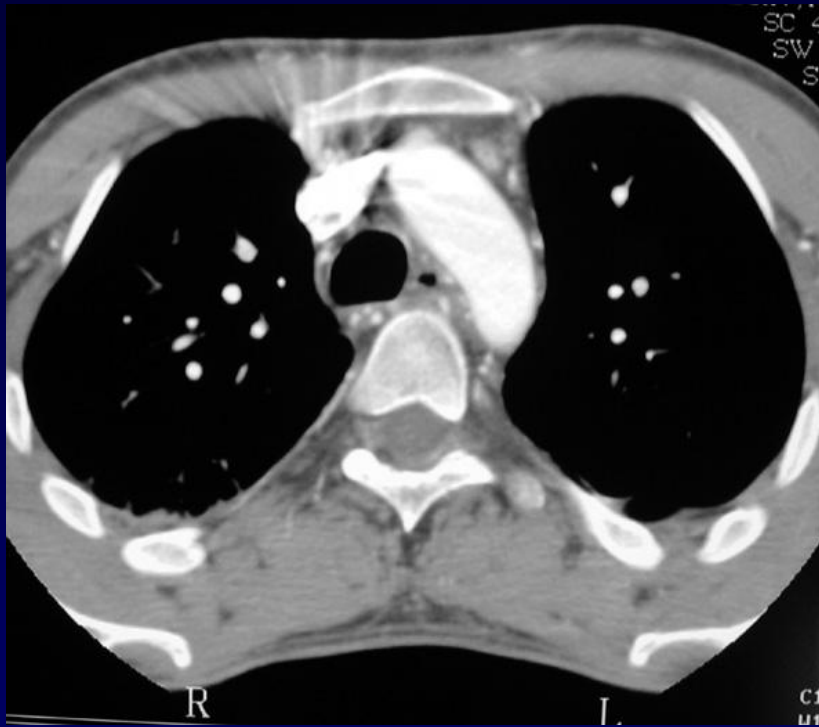




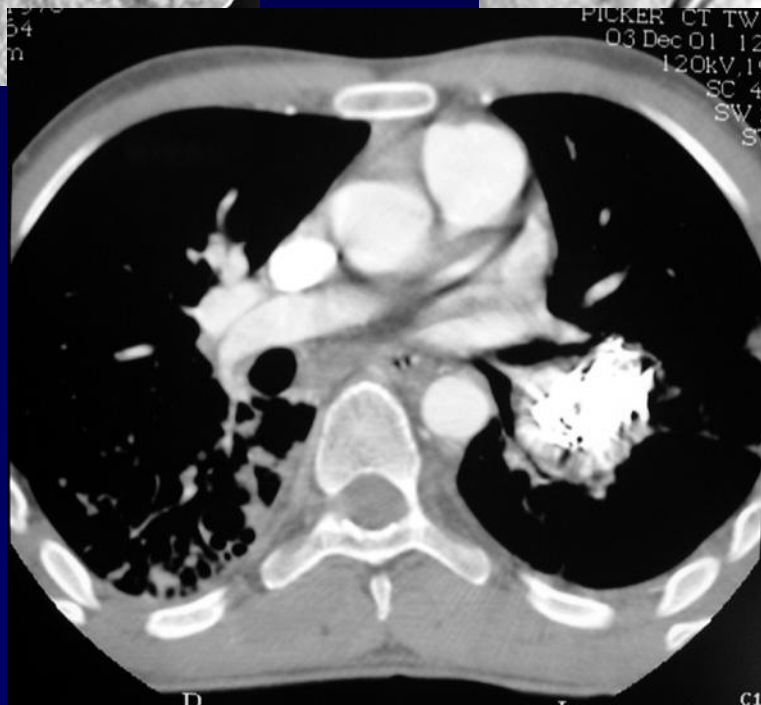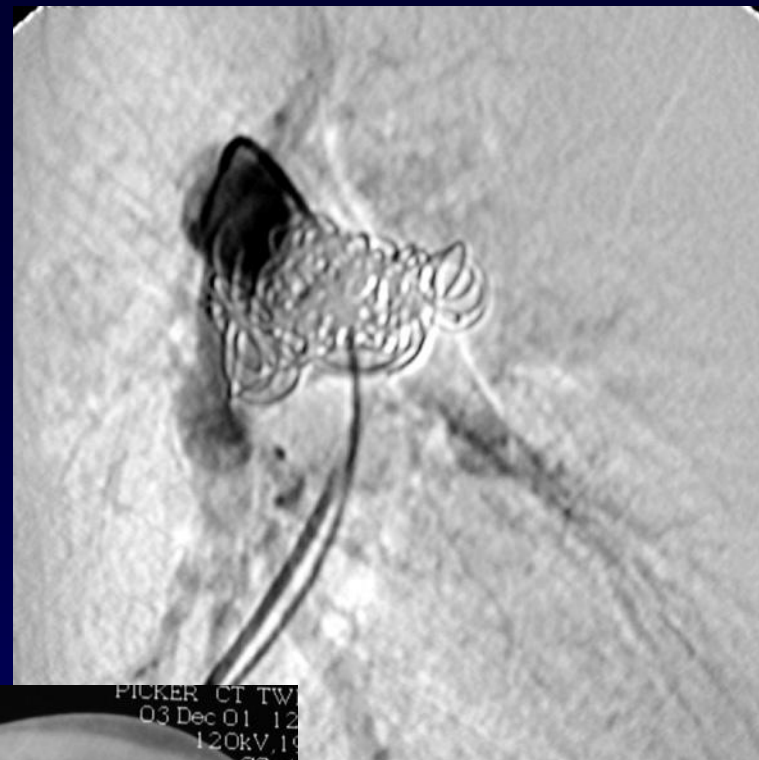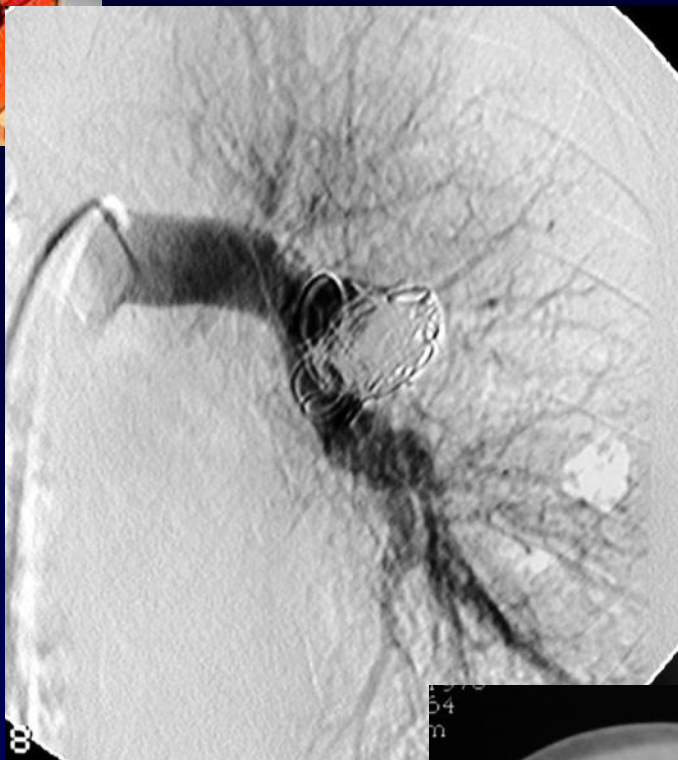
382.5mm

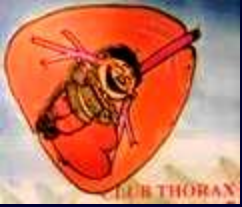

TDM en fenêtre parenchymateuse après fibroscopie avec biopsie



TDM avec injection de produit de contraste





Radiographie thoracique:

Augmentation de calibre de l'artère pulmonaire gauche: anévrisme de l'artère pulmonaire gauche dans le cadre d'une maladie de Behcet

Opacités parenchymateuses nodulaires et en plage: lésions de tuberculose

TDM thoracique avec injection:

Anévrisme de l'artère pulmonaire gauche

Thrombi artériels pulmonaires diffus: lésions en rapport avec la vascularite du Behcet

Artériographie bronchique :

Présence d'un caillot dans un tronc artériel broncho-intercostal

Embolisation entraînant une diminution des hémoptysies



Artériographie bronchique :

Présence d'un caillot dans un tronc artériel broncho-intercostal

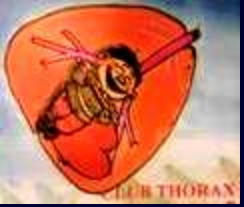Embolisation entraînant une diminution des hémoptysies

Nouvel épisode d'hémoptysie nécessitant une embolisation par voie mammaire interne.

TDM de contrôle:

Présence d'infarctus périphérique avec images de nécroses parenchymateuses

Disparition presque complète des lésions artérielles sous immunosuppresseurs



Angiographie pulmonaire :

Vaso-occlusion de l'anévrisme de l'artère pulmonaire