

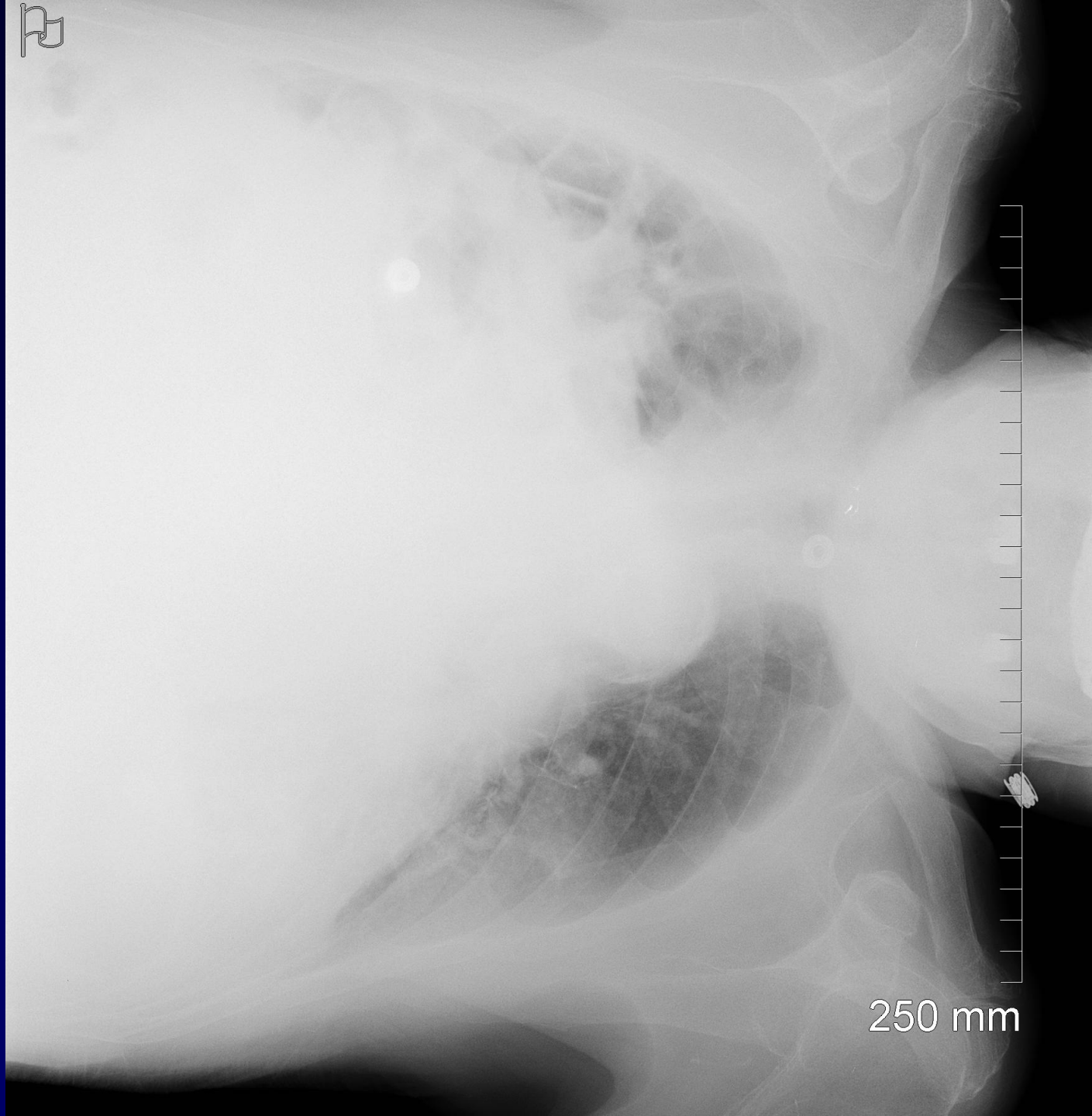
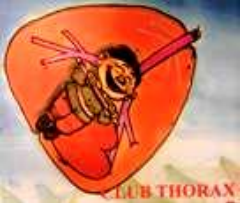

**J GIRON – P FAJADET**

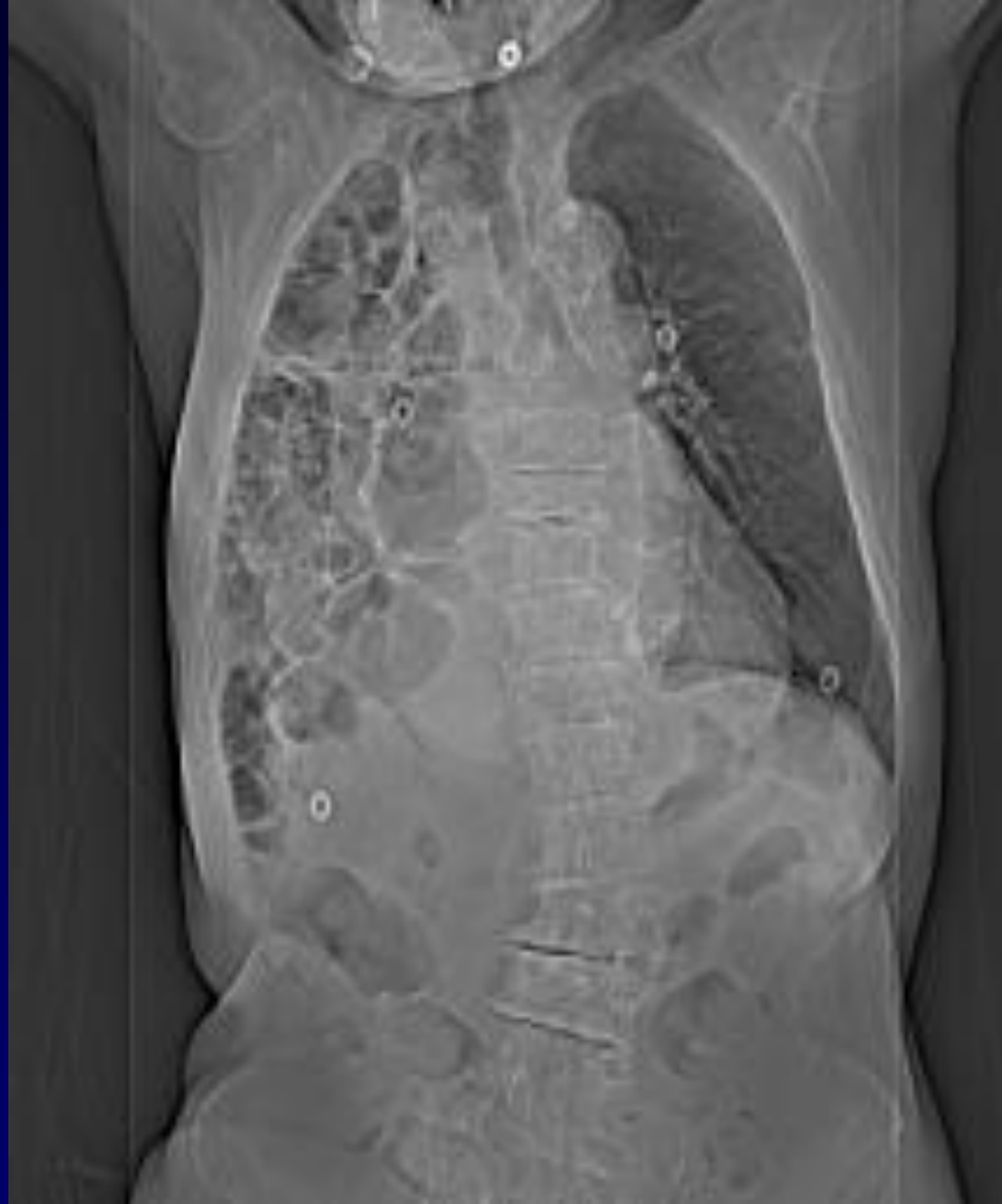Homme de 88 ans

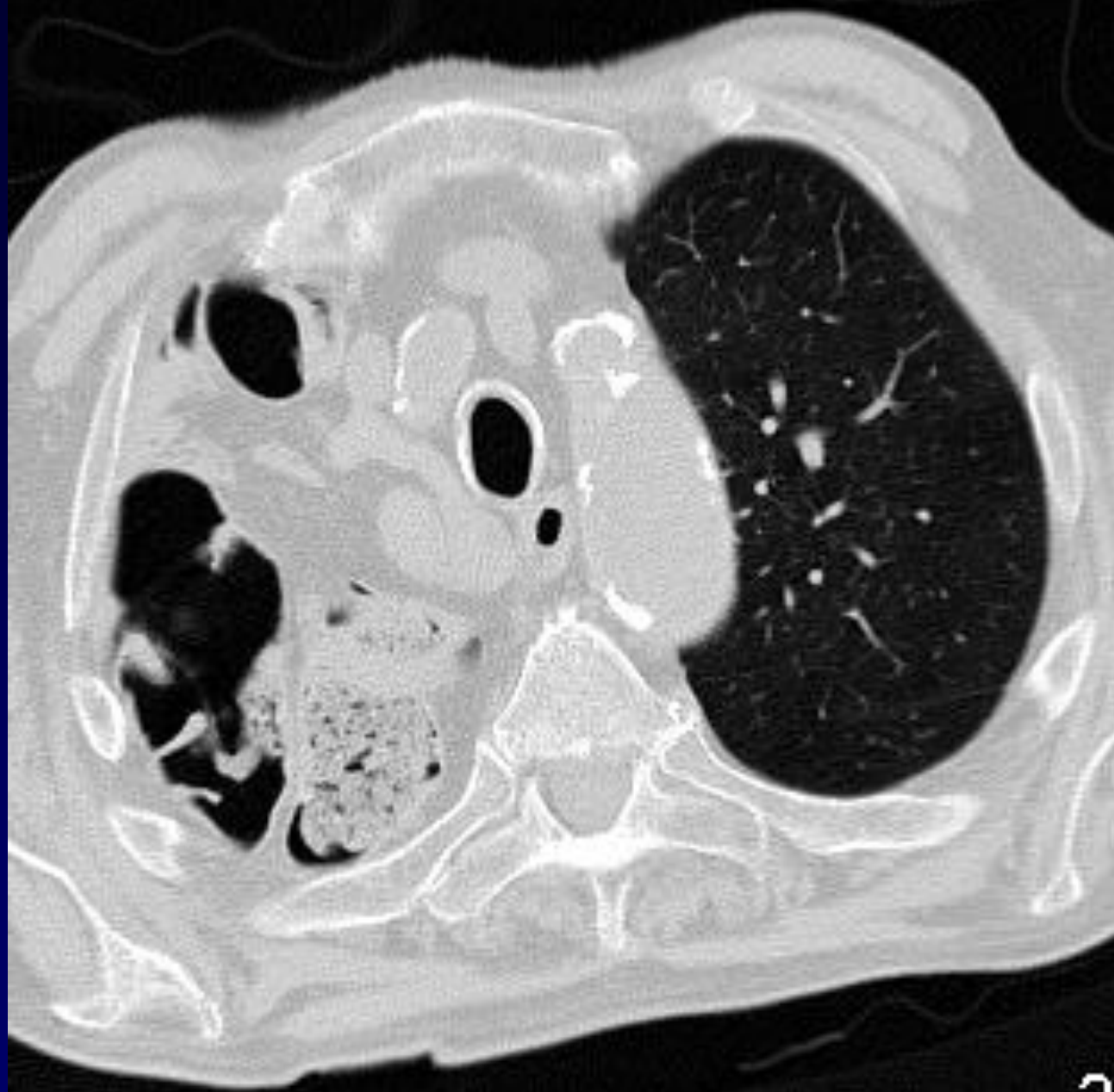Douleurs rhumato vertébrale

TDM rachis ...au départ !

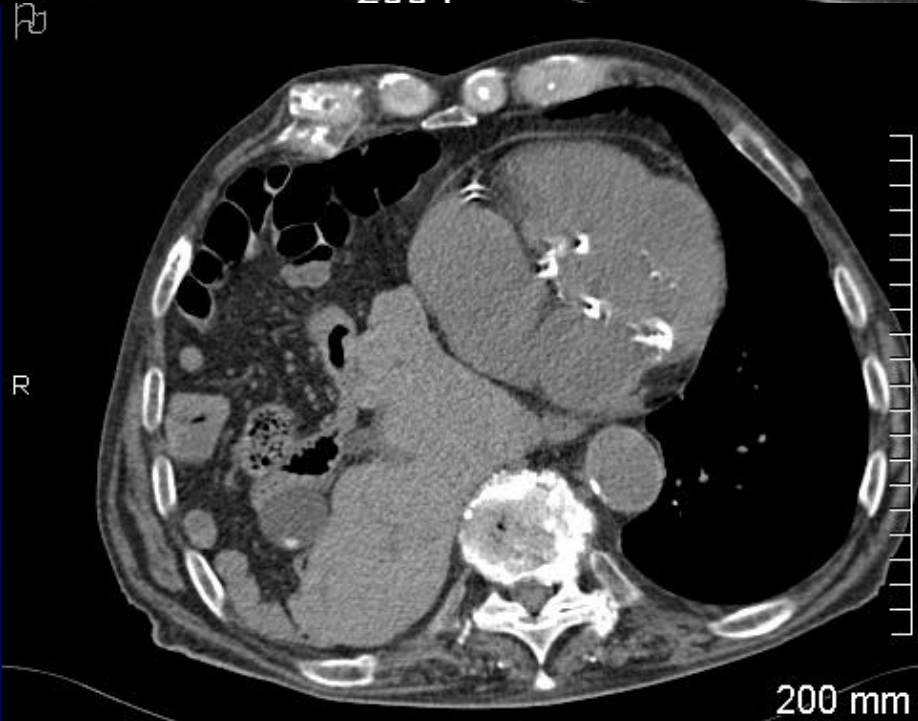
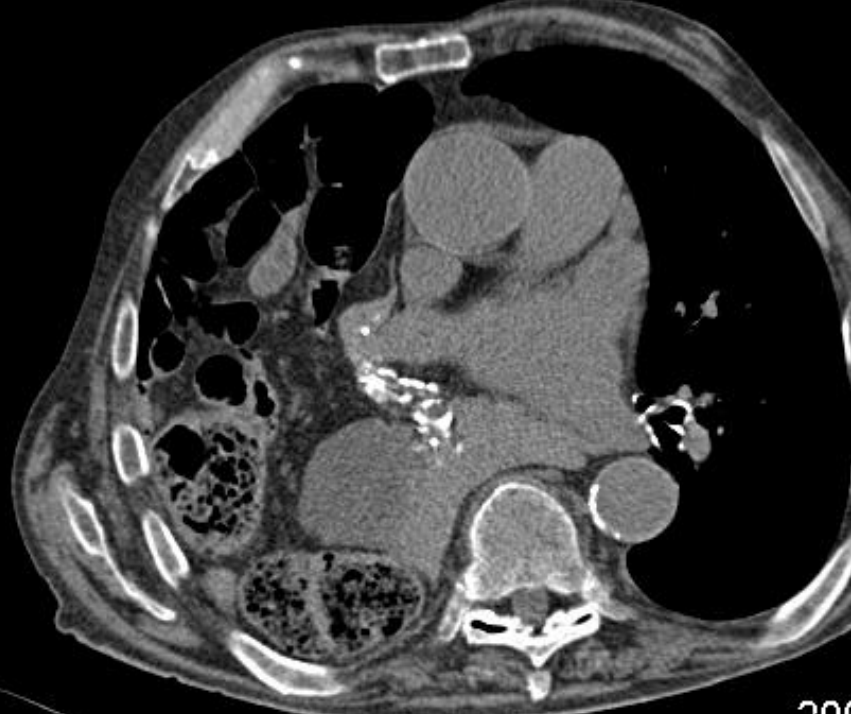
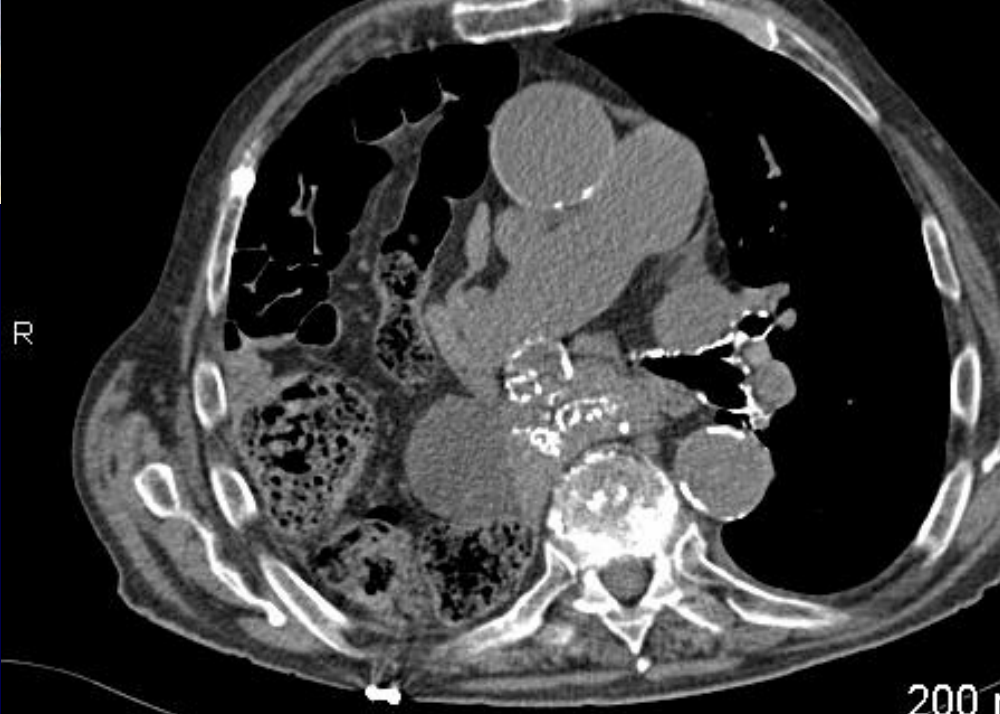

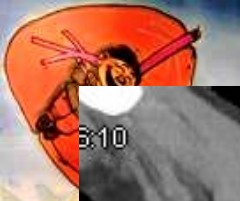250 mm



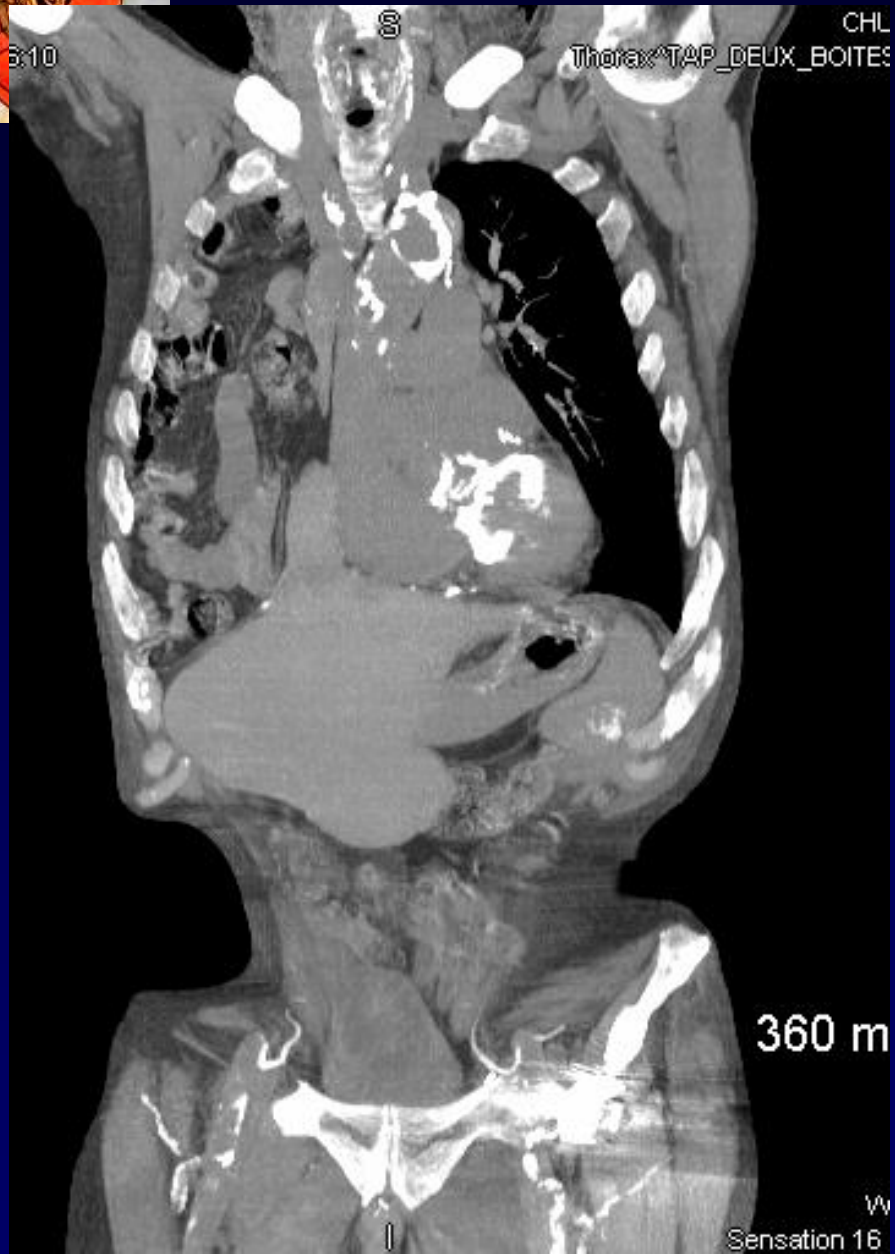

2





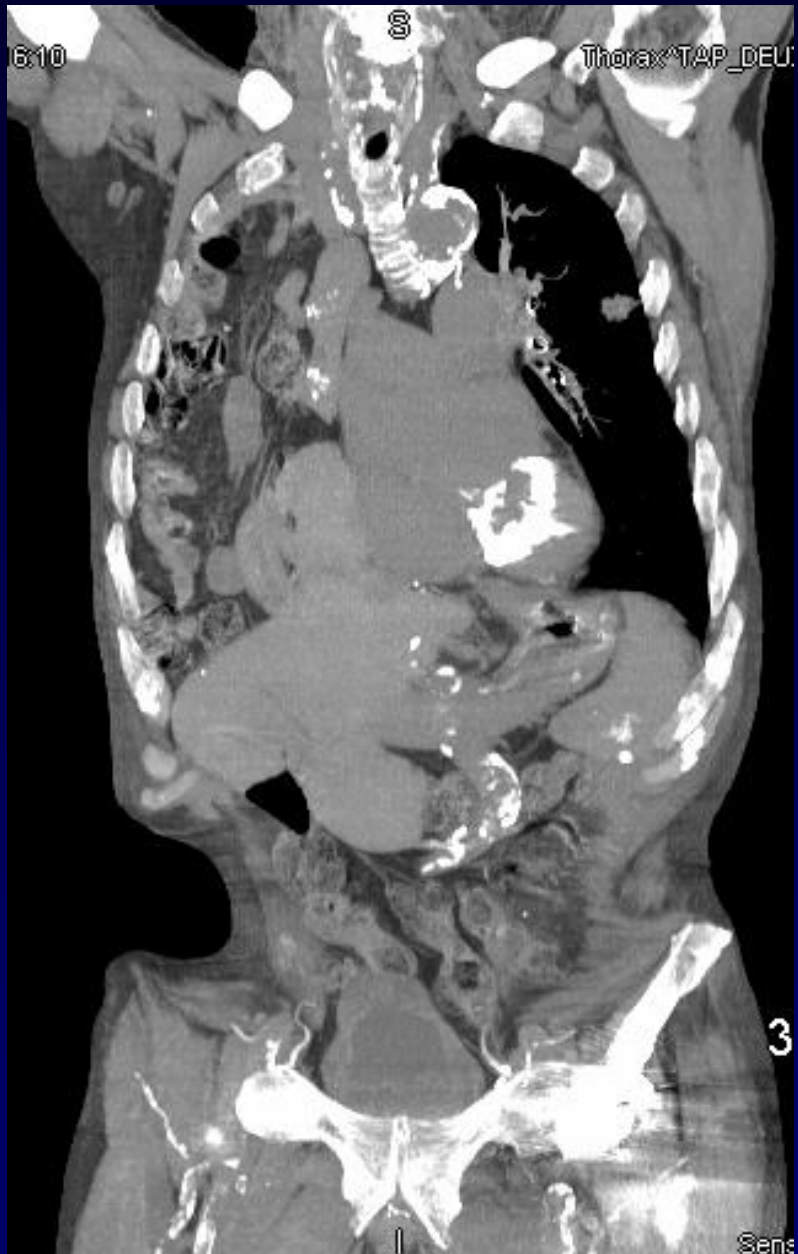3:10



360 m

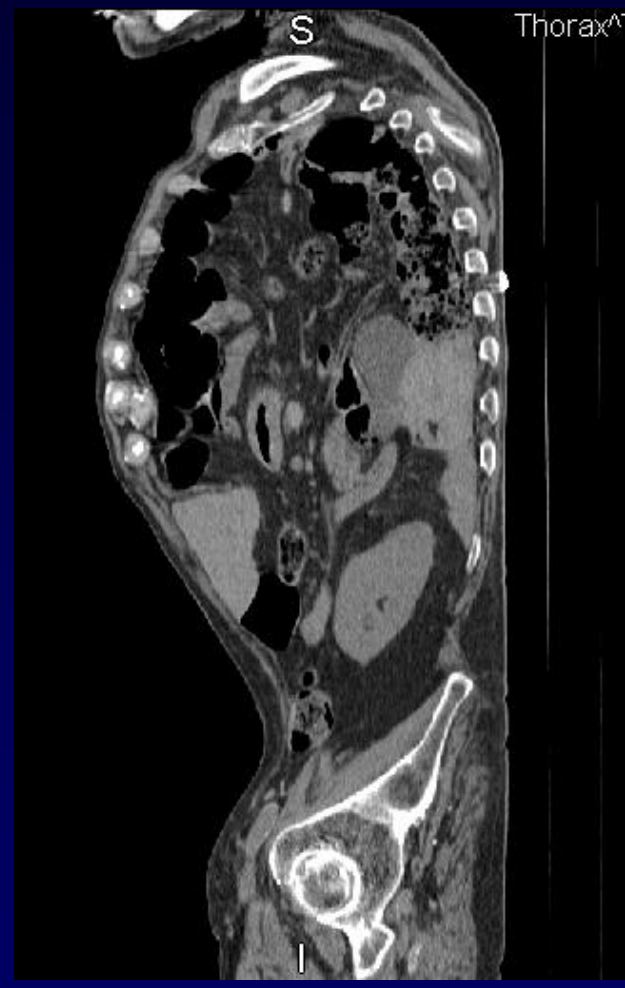
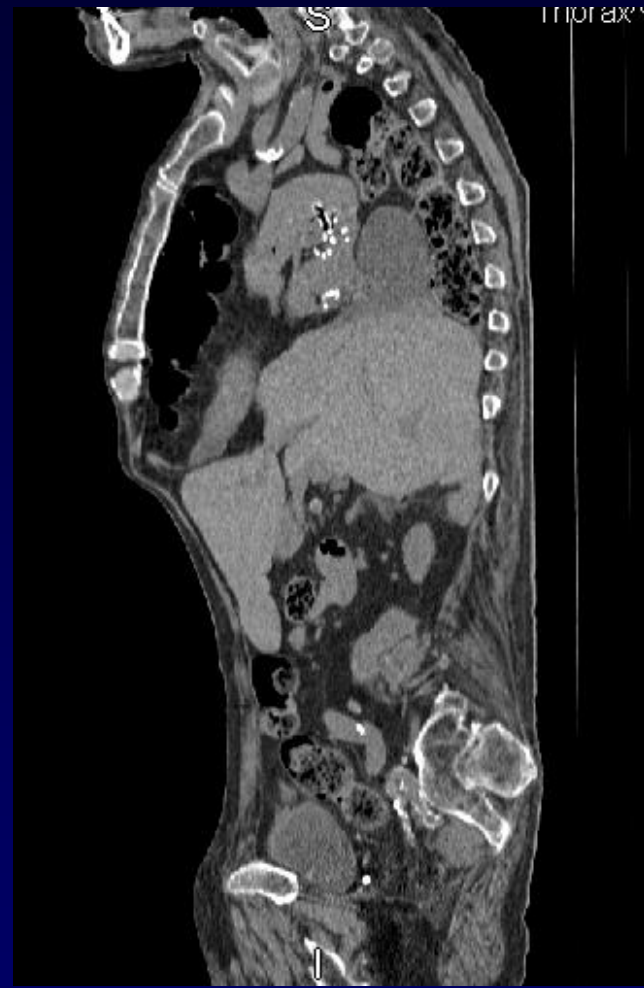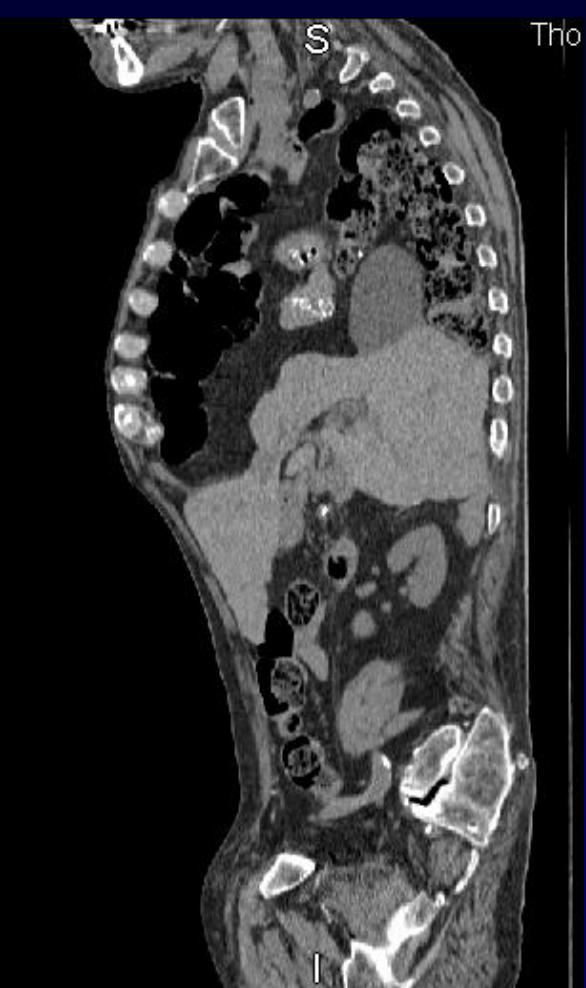W  
Sensation 16

6:10



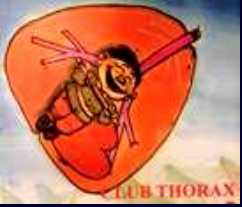3

Sens





**Diagnostic ?**



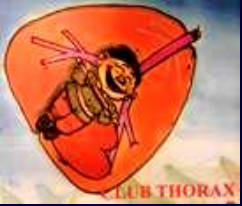## Diagnostic

Arthrose vertébrale... certes...mais

**Hernie massive digestive**

**Agénésie diaphragme droit**

**type BOSCHDALECK...depuis 88 voire 89 ans !!!**



**Ce patient a été opéré d'une prothèse de hanche !!**

**Et personne ne lui a rien dit !**

**Pas de traumatisme connu,  
pas d'autre hospitalisation...**



**Point à ... savoir ...**

**On peut vivre 88 ans en hernie massive ...**

**Avec un peu de chance...**